Linfadenias en la infancia

LINFADENIAS en la INFANCIA

POR EL

Dr. JUAN CARLOS NAVARRO

Trabajo designado por el H. Jurado en el concurso
para optar al cargo
de Profesor suplente de Clínica Pediátrica. — 1915

"LAS CIENCIAS"
LIBRERIA Y CASA EDITORA DE A. GUIDI BUFFARINI
CÓRDOBA, 1877 - BUENOS AIRES
1916

ESTE TRABAJO HA MERECIDO LA CLASIFICACIÓN

—— DE 10 PUNTOS Y UNA MENCIÓN ESPECIAL ——

Trabajos, Conferencias y Cargos

desempeñados por el

Dr. Juan Carlos Navarro

TRABAJOS

1. *Pequeñas dilataciones brónquicas en la infancia.* —Acuña y Navarro. — Rev. Sod. Méd., pág. 305. — 1911.
2. *Reumatismo crónico infantil.* — Rev. Soc. Méd., pág. 532. — 1911.
3. *Formas prolongadas de meningitis cerebro-espinal.* — Elizalde y Navarro. — Arg. Méd., año x, núm. 25.
4. *Sur un cas d'hemorragie meningée du nonveau* né Revue de Clinique Obstetricale et Ginecologique, pág. 313. — Sept. - Oct., 1912.
5. *Tratamiento de la entero-colitis folicular.* — Revue de la Clinique Obstetricales et Ginecologique, pág. 23. — Enero - Febrero, 1913.
6. *Ectasia aórtica en un chico de* 14 *años.* — Arch. Lat. Amer. de Pediatría. — Mayo - Junio de 1913.
7. *Nodosités rhumatismales chez un enfant ateint de chorrée.* — Arch. de Med. des Enfants. — Juillet. — 1913.
8. *El método de Kjeldahl aplicado al líquido céfalo-raquídeo.* — Rev. Soc. Méd. Arg., pág. 808. — 1913.
9. *Taras normales y patológicas de las substancias azoadas de desasimilación en el niño. Su signi-*

ficación clínica. — Revista Sociedad Médica, página 877. — 1913.

10. *Retenciones azoadas en el líquido céfalo-raquídeo de los niños. Procedimientos de análisis. Taras normales.* — Comun. a la Acad. de Medicina el 30 de Septiembre de 1913.

11. *Tratamiento de dos prematuros.* — Bordot y Navarro. — Arch. Lat. Amer. de Pediatría. — Noviembre y Diciembre de 1913.

12. *Septicemia neumocóccica.* — Arch. Lat. Amer. de Pediatría. — Enero - Abril de 1914.

13. *Azohemias.* — La Prensa Médica Argentina, número 4.

14. *Granulomatosis.* — Prensa Médica Argentina. — Suplemento. — 1914 - 1915.

15. *Endocarditis maligna,* en colaboración con el Dr. Elizalde. — Arch. Lat. Amer. de Pediatría, número 1. — 1915.

16. *Anatomía patológica de la Corea de Sydenham,* en colaboración con los Dres. E. Beretervide y Juan P. Garrahan—Prensa Médica Argentina.— 1915.

17. *Tuberculosis; su patogenia,* en colaboración con el Dr. Schweizer. — Rev. Méd. Arg. — 1915.

18. *Pleuresía purulenta curada sin operación.* — Arch. Lat. Amer. de Pediatría. — 1915.

19. *Curación espontánea de los tumores hidáticos pulmonares.*—Prensa Médica Argentina, núm. 2. 1915.

20. *Dispepsia en el mamón.* — Rev. del Círc. Méd. Arg. y Ceutro Est. de Med. — Septiembre, 1914.

21. *Complicaciones cardíacas del reumatismo.* — Rev. del Círc. Méd. Arg. y Centro Est. de Med. — Septiembre, 1914.

22. *Nefritis en la infancia.* — Rev. del Círc. Méd. Arg. y Centro Est. de Med. — Octubre, 1914.

23. *Pleuresía purulenta en la infansia.* — Rev. del Círc. Méd. Arg. y Centro Est. de Med. — Octubre, 1914.

24. *Enfermedades del aparato hemolinfático.* — Rev. del Cír. Méd. Arg. y Centro Est. de Med. — Febrero, 1915.

25. *Heredo sífilis tardía.* — Rev. del Círc. Méd. Arg. y Centro Est. de Med. — Febrero, 1915.
26. *Mixedema congénito.* — Rev. del Círc. Méd. Arg. y Centro Est. de Med. — Marzo, 1915.
27. *Ictericia del recién nacido.* — Rev. del Círc. Méd. Arg. y Centro Est. de Med. — Marzo, 1915.

CONFERENCIAS

En el curso oficial

1913

1. Cardiopatías congénitas.
2. Azohemias en los niños.

1914.—*Curso de vacaciones*

1. Mixedema.
2. Formas clínicas de la tuberculosis infantil.
3. Afecciones del recién nacido.

1914.—*Curso oficial, una conferencia mensual*

1. Dispepsia del mamón.
2. Complicaciones cardíacas del reumatismo.
3. Nefritis.
4. Pleuresía purulenta enquistada.
5. Heredo sífilis.
6. Mixedema.
7. Ictericia del recién nacido.
8. Enfermedades del aparato hemolinfático.

1915.—*Curso libre*

1. Anatomía y fisiología del niño. Reacciones mórbidas.
2. Crecimiento del niño.
3. Ración alimenticia.
4. Examen del niño.

5. Sífilis congénita.
6. Sífilis congénita precoz.
7. Meningitis cerebro espinal (curso oficial).
8. Sífilis tardía.
9. Diagnóstico, pronóstico, tratamiento de la sífilis infantil.
10. Tuberculosis, patogenia.
11. Cirrosis, cardio-tuberculosa.
12. Adenopatía tráqueo-brónquica.
13. Formas clínicas de la tuberculosis infantil.
14. Raquitismo.
15. Tumor de cerebelo (curso oficial).

CARGOS DESEMPEÑADOS

Secretario de actas de la Sociedad Argentina de Pediatría, bienio 1913 - 1915.

Jefe de Clínica en la Cátedra de Clínica Pediátrica, desde Agosto de 1914 hasta la actualidad.

Secretario del Primer Congreso Nacional de Medicina.

Encargado de los trabajos prácticos de la Cátedra de Pediatría durante los años 1911, 1912, 1913, 1914 y 1915, que han consistido en una clase práctica semanal, de Mayo a Noviembre.

PRÁCTICA HOSPITALARIA

Hospital Nacional de Clínicas; sala VI. Médico agregado desde 1910 hasta 1914. Jefe de Clínica de la misma desde esa fecha hasta la actualidad.

Maternidad del Hospital San Roque. Encargado del servicio de niños desde 1911 hasta Octubre de 1914.

INTRODUCCIÓN

La palabra linfadenia se usa en la actualidad para designar padecimientos que tienen un indiscutible parecido clínico, pero cuyas caracterísicas anátomo-patológicas presentan grandes diferencias.

El Honorable Jurado se ha servido designarme como tema para mi tesis de profesorado "Las linfadenias en la infancia". Yo creo que el espíritu y el propósito de esa elección es pedir un estudio de conjunto sobre los hechos diversos a los que se aplica el mismo nombre y tratar de puntualizar las particularidades de cada uno. Tal será entonces el objeto de las páginas que siguen.

Me he esforzado en hacer síntesis, sacrificando un tanto la erudición en materia de doctrinas teóricas sin fundamentos positivos, con el fin primordial de hacer obra útil y práctica.

CAPITULO I

Historia

Concepto de las linfadenias

En homenaje a la claridad seguiremos un orden estrictamente cronológico.

En las épocas primitivas de la medicina, Hipócrates y Galeno observaron hipertrofias esplénicas y ganglionares. Después Morgagni, Bicht, en 1801, hacen observaciones semejantes y notan que esos enfermos llegan a la muerte por estados caquécticos.

El mérito de la primera descripción clínica corresponde sin duda a Hodgkin, quien en 1832, publica observaciones de hipertrofias ganglionares generalizadas con esplenomegalia: On some morbid apperances of the absorvent glands and spleen. Medic-Chroniq transac, t. XVII, pág. 168. No hay mención de estudios anatómicos. Es indiscutible que en los casos observados por Hodgkin se encontraban mezclados afecciones de índole distinta, bien que de apariencia clínica muy semejante. Bennet, de Edimburgo, Edimburg Med. and surg. Journal, vol. LXIV, pág. 400, en el año 1845 hace una publicación con el siguiente

título: Two cases of. discase and enlargement of the spleen in which death took place from the presence of purulent mater in the blood.

Virchow, muy pocas semanas después de Bennet, en el mismo año1845 describe en el Froriep's Notizen, un estado patológico caracterizado por el aumento de los glóbulos de la sangre y por la hipertrofia de los ganglios linfáticos y del bazo; dió a ésta su primera observación el título de sangre blanca, *Weisses Blut.*

Bennet sostuvo con Virchow una cuestión de prioridad. El primero cometió un error de interpretación; creyó que los glóbulos blancos de la sangre de su enfermo eran distintos de los de la sangre normal y que ofrecían los caracteres de los glóbulos de pus, suponiendo que este pus se había formado en la sangre circulante.

Virchow creó, poco después, el término de Leukoemie, que Leudet modificó, cambiándolo en leucemia y dió siempre una misma interpretación: que se trataba de aumento patológico de los glóbulos blancos, interpretación que en definitiva aceptó Bennet, creando el término leucocitemia. Hizo el autor alemán estudios histológicos y llamó linfadenomas a las producciones de tejido linfoide encontradas en los órganos

Bonfils, en 1856, se ocupa de las hipertrofias ganglionares generalizadas sin alteración sanguínea; Conheim, en 1868; crea el término de seudo-leucemia para designar afecciones de este tipo. Trousseau lles aplica, en 1877, la designación de adenia.

Según Quenú (Artículo Lindadenomas, Tratado de Cirugía de Duplay y Reclus), la palabra linfadenia se debería a Virchow, según Dieulafay (Patología interna) a Ranvier. Ella, como el término adenia de Trousseau, expresaría solamente hiperplasia linfoide generalizada de causas desconocidas. Veremos luego que se ha dado a su significación un dominio mucho más amplio todavía.

A raíz de estas observaciones fundamentales, se

abre la discusión sobre las relaciones existentes entre adenias, linfadenias y seudo-leucemias por una parte y verdaderas leucemias por otra. Para unos se trata de dos grupos de procesos fundamentalmente distintos: para los demás sólo es cuestión de dos modalidades distintas de un único proceso; en un caso habría alteración sanguínea concomitante, y en el otro no; pero en ambos habría el mismo substratum anátomo patológico. Wunderlich, en Alemania; Jaccoud y Labadie-Lagrave, en Francia, se hacen los sostenedores de esta doctrina que ha recibido después plena confirmación y llaman al padecimiento diatesis linfógena.

Se observan, además, algunos padecimientos que tienen ciertos puntos de contacto con las linfademias y las leucemias y se describen entonces las linfadenias localizadas: linfadenia ganglionar simple, linfadenia esplénica simple (Woillez, Müller, Strümpell, etc.) linfadenia esplénica especial de los mamones (von Jacksch, Luzet, Hayun, etc.); linfadenia simple de la amigdala y del intestino (Demauge y Gilly); linfadenia testicular (Trelat, Malassez y otros); linfadenia cutánea (Bazin, Vidal Brocq, etc.)

Ebstein, el primero describe las formas agudas de estos procesos. Ueber die acute Leukaemie und Pseudo-leukaemie (Deuts Arch. f. Klin. Med., Bd. XLIV, 1889).

A partir del decenio 1880 a 1890, la bibliografía se enriquece extraordinariamente; se estudian y se analizan prolijamente todas las observaciones, se discute todas las fases del problema. Para seguir el desarrolla cronológico es necesario tratar por separado las formas leucémicas y aleucémicas.

Leucemias. — A partir de la observación inicial de Virchow se clasificaron las leucemias según el órgano que aparecía más afectado, y se distinguieron entonces tres clases de leucemia: medular, esplénica y linfática.

Los estudios hematológicos de Ehrlich modificaron este concepto, pues demostraron que los tejidos hematopoiéticos constituían dos grupos bien diferenciados: el tejido linfoide, ganglios y bazo, y el tejido mieloide, médula ósea, y que ambos producían sus células sanguíneas propias: el tejido linfoide, los linfocitos, el tejido mieloide los leucocitos granulosos. Se aceptó como consecuencia sólo dos clases de leucemia: linfógena y mielógena.

Los estudios de Walz, Pappenheim, Kormoczy, Dennig y otros probaron que habría casos de leucemia hematológicamente linfática sin alteración de ganglios ni del bazo, y con transformación linfadenoide del tejido medular o mieloide: por lo tanto, la leucemia linfática podía ser estrictamente medular. A la inversa se pudo observar leucemias mieloides, con muy escasa o nula alteración de la médula y transformación mieloide de ganglios y bazo.

Se sacudía así la clasificación basada en la hematología pura. Los estudios posteriores, probando la estricta unidad originaria de los órganos hematolopoiéticos, y la facultad de transformarse unos en otros los tipos diferenciados de estos tejidos (linfoide y mieloide) cuando intervienen fenómenos patológicos, han modificado definitivamente aquel concepto.

Además, el progreso de la técnica hematológica y el estudio de la filogenia de los distintos elementos celulares sanguíneos han aportado una valiosa contribución. Este conjunto de adquisiciones ha probado que normalmente hay dos grupos de elementos distintos en la serie blanca, linfoides y mieloides y que normalmente cada uno de esos grupos se origina en un tipo diferenciado de tejido hematopoiético; y que cada una de esas células maduras tiene como antecesoras una serie de formas celulares distintas; pero que en estados patológicos todas las transformaciones son posibles: transformación mieloide de los ganglios transformación linfoide de la médula, y que en estos casos la médula puede dar los elementos linfoides y

los ganglios los mieloides. Hoy seguimos clasificando las leucemias en linfoide y mieloide, pero de acuerdo con la clase de elementos celulares que se multiplican y del tipo de tejido que les da origen aún cuando ese tejido asiente o se produzca en órganos distintos a los que normalmente lo contienen.

Como se comprende, la distinción es fácil cuando se trata de elementos celulares diferenciados en uno de los dos sentidos: por ejemplo, los mielocitos, los linfocitos; en tal caso será leucemia mieloide el cuadro mórbido en el cual hay gran aumento de melocitos en la sangre circulante y proliferación de tejido mieloide en cualquier órgano que se produzca, ya sea en la médula y ganglios, ya sea exclusivamente en los últimos.

Se comprende que la dificultad de clasificación es grande cuando las células predominantes son aquellas cuya clasificación es discutible: la formas más jóvenes aún indiferenciadas, los grandes mononucleares, etcétera.

Volveremos sobre este punto, que es ya el estado actual del asunto, cuando tratemos en detalle las leucemias.

Seudoleucemias. — Como dijimos, Conheim fué el creador del término y lo aplicó a aquellos padecimientos en los que existía alteración anátomo-patológica de todo punto comparable, idéntica a las lesiones descriptas por Virchow en su leucemia; pero se diferenciaban de ésta por la ausencia de alteración sanguínea. En suma la seudoleucemia tenía el mismo cuadro anatómico que la leucemia; tenía también el mismo cuadro clínico, diferenciándose sólo por la ausencia de alteración sanguínea.

Pinkus, en el tratado de la Anemia de Ehrlich, da al vocablo seudoleucemia la misma acepción que Conheim, pero extiende un poco su significado comprendiendo los estados mórbidos que además de la hipertrofia esplenoganglionar se acompañan de linfocitosis

y de ligero aumento del número total de glóbulos blancos. Igual concepto expresan Bezancon y Labbé, Ziegler, Kaufmann, Sternberg, etc.

Naegeli cree que debe comprenderse también en el significado seudoleucemia, el granuloma de naturaleza maligna, tuberculoso o sifilítico, afección distinta de la hiperplasia linfoide aleucémica, única comprendida en la designación de Conheim.

El granuloma fué separado del grupo múltiple comprendido bajo el nombre de enfermedad de Hodgkin por Ascanazy, Paltauf y Sternberg en los años 1897 - 1898.

Hacia esta época se había estudiado ya las formas agresivas de la leucemia, formas sarcomatosas, y las formas sarcomatosas aleucémicas, y también sus transiciones. De manera que ya la designación de enfermedad de Hodgkin y seudoleucemia abarcan tres grandes grupos de afecciones: las linfadenias o linfomatosis aleucémicas, el granuloma y las linfadenias sarcomatosas.

El 1.º comprende las hiperplasias linfoides de naturaleza leucémica, sin alteración sanguínea. El segundo es una afección del tipo inflamatorio que radica, no en las células linfoides, sino en el estroma del tejido. Y el tercero es una hiperplasia linfoide muy semejante a la del primer grupo, pero con tendencia agresiva neoplásica y tumoral.

Pappenheim cree que por seudoleucemia debía comprenderse las afecciones leucémicas sin alteración sanguínea y también estas formas neoplásicas, sarcomatosas; cree, al contrario, que el granuloma debe ser separado del grupo.

Schridde opina que la palabra *seudo* debe emplearse en un sentido opuesto al que le dió Conheim, es decir, que con él se debe designar justamente las afecciones que no son leucémicas y excluirse las que en realidad tienen esta naturaleza.

A estas concepciones opuestas e intermedias hay que agregar todavía una última: aquella que le da a

la palabra seudoleucemia solamente un significado clínico: serviría para designar toda afección que clínicamente se asemeje a la leucemia, cualquiera que sea su naturaleza.

Tal es la historia suscinta de estas afecciones; en los capítulos especiales se encontrarán los datos concernientes al granuloma, sarcoma, mieloma, etc. No los consignamos acá para no dar excesiva amplitud a este capítulo y ocuparnos de un asunto fundamental para nosotros: el concepto de las linfadenias.

Como se deduce de lo anteriormente expuesto, seudoleucemia y linfadenia son en ciertos casos sinónimos; en otros, la significación de ambos términos es muy variada, según los criterios individuales de los autores.

Por lo que concierne a las seudoleucemias, y dada esta circunstancia especial, creemos que si bien el término tiene la significación indudable de falsa leucemia, es decir, afección no leucémica, el uso impropio del término en circunstancias muy diversas le ha hecho perder su precisión. Y entonces nos parece ventajoso darle el alcance más vasto posible, ya que es muy poco probable que desaparezca de la momenclatura, y creemos con Rieux, que debe dársele un significado meramente clínico: y entender por seudoleucemia todo padecimiento que tenga aparaiencias clínicas semejantes a las leucemias.

Por lo que respecta a linfadenia, las circunstancias son idénticas: esa palabra significa hiperplasia generalizada de causa desconocida, de tejido linfadenoide; por lo tanto, esa debe ser su acepción.

Ahora bien: las hiperplasias del tejido adenoide en su aspecto exterior y macroscópico son todas muy semejantes entre sí, no obstante que presenten grandes diferencias en su esencia y en sus modalidades íntimas. Entonces linfadenia no puede ser sino un

término genérico que abarque a todas las formas, y para puntualizar cada una de ellas hay que recurrir a otra terminología, que corresponda y exprese esas diferencias.

¿De qué índole son esas diferencias? Hemos visto ya que la expresión clínica sintomatológica es de todo punto insuficiente; agregaremos que las formas agudas de leucemia se presentan con iguales caracteres que las infecciones agudas graves y que sus formas crónicas son muy semejantes, iguales casi en sus síntomas y evolución al granuloma y al sarcoma. Entonces no puede buscarse una terminología clínica.

Las nociones de etiología y patogenia son las más obscuras, en casi todas las afecciones de los órganos hematopoiéticos, y no pueden servir como criterio de diferenciación.

Queda la anatomía patológica; es el único criterio actual de clasificación; ella ha demostrado las diferencias íntimas que separan a procesos de apariencias tan semejantes que durante muchos años han permanecido confundidos.

Es, pues la anatomía patológica el único criterio actual de clasificación de la mayoría de las afecciones de los órganos hematopoiéticos, y el único especialmente en todas las afecciones de tipo hiperplásico. La terminología entonces tiene que esmerarse en expresar con precisión las particularidades anatómicas, que son las que dan carácter a los distintos tipos.

Siendo entonces linfadenia una designación genérica que significa hiperplasia generalizada de tejido linfoide, de causa desconocida: ¿qué padecimientos abarca?

Tocamos un punto muy complejo. Para mayor claridad hacemos una revista a grandes líneas, de los distintos tipos de afecciones de los órganos hematopoiéticos; así nos será fácil determinar el alcance del término y al mismo tiempo reconocer sus vinculaciones con los demás cuadros mórbidos.

1.º Anemias simples. Se caracterizan clínicamen-

te por la disminución de glóbulos rojos y de hemoglobina. El proceso de reparación se hace fisiológicamente y no pasan a la sangre circulante elementos inmaduros y de la serie roja. La médula ósea es un poco más activa que normalmente en su función. La serie de los glóbulos blancos permanece inalterada. La hiperplasia linfoide no existe, o es secundaria, accesoria, escasa.

2.º Anemias perniciosas. La anemia es más intensa. El proceso de reparación está perturbado; se encuentran en la sangre circulante la mayor parte de los elementos inmaduros de la serie roja; la médula se encuentra en actividad para reconstituir los glóbulos rojos perdidos. La serie blanca no toma casi ninguna participación. El tejido linfode se altera en la misma forma que en el grupo anterior.

3.º Las llamadas anemias seudoleucémicas tipo von Jaksch-Luzet. Son muy discutidas en su interpretación, pero innegables como hechos que se observan. La anemia es manifiesta e intensa; los órganos hematopoiéticos entran en gran actividad, no sólo en sus localizaciones anatómicas normales; se forman también focos de tejido mieloide, donde normalmente no existían. En la sangre circulante se encuentra una gran cantidad de elementos inmaduros pertenecientes a las 3 series: roja, linfoide y mieloide. Los elementos de la primera son constantes, la participación de las demás es variable, según los casos, y así se han hecho subdivisiones: anemias con mielemia, anemias con linfocitemia.

Este tipo de afección se encuentra exclusivamente en los niños. La participación del tejido linfoide es escasa o nula, dominando los síntomas de anemia.

4.º Leucanemia. Este término ha sido creado por Leube; la interpretación de este cuadro mórbido se ha prestado y se sigue prestando también a grandes discusiones y, por lo tanto, a múltiples interpretaciones. Cualquiera que ellas sean, las leucanemias son hechos de observación también indiscutibles; clínica-

mente hay anemia y alteración leucémica. El tipo que predomina en los elementos blancos puede ser variable; pero también hay reacción hematopoiética en las tres direcciones, eritroblástica, linfoide y mieloide, o por lo menos en dos, la serie roja, y uno de los dos tipos de la serie blanca, ya linfoide ya mieloide. Aquí ya la participación del tejido linfoide puede ser importante.

5.º Las leucemias. En estos cuadros mórbidos la anemia no existe o es insignificante y secundaria. Se caracterizan por una alteración de los órganos hematopoiéticos, que consiste fundamentalmente en una considerable actividad de los mismos y una asombrosa multiplicación celular, y en la presencia en la sangre de células inmaduras de la serie blanca. Según el tipo de los elementos tisulares que se enferman predominante o exclusivamente, se hacen dos grandes divisiones: leucemias linfoides y mieloides. Además el predominio de determinadas clases de células sirve de criterio para hacer las subdivisiones de cada una de estas dos series: leucemia a grandes células redondas, mononucleadas a pequeñas células redondas, mononucleadas, a células inmaduras indiferentes, a mielocitos, a plasmazellen, etc. Todas estas sub-clases se parecen en su carácter anatómico fundamental: hiperplasia difusa de los órganos hematopoiéticos, y también son posibles todas las combinaciones anatómicas; hiperplasia linfode y transformación linfoide de ganglios y bazo, y aunque mucho más raramente, pero constatado en forma positiva, transformación mieloide de los ganglios y en el mismo sujeto transformación linfoide de la médula. Hay siempre participación del tejido linfoide.

6.º Cloromas y mielomas. El mismo cuadro anterior, pero al lado de la hiperplasia difusa de los órganos hematopoiéticos y la alteración sanguínea se ve la hiperplasia localizada en forma de tumor; esta localización tumoral se hace en los huesos. La diferencia entre cloroma y mieloma es puramente ana-

tómica macroscópica; el cloroma es de coloración verde. Las células que constituyen estos tumores son todas las de la serie mieloide y linfoide; y según que predominen unos u otros se tienen los distintos tipos; mielomas y cloromas a mielocitos, mielomas y cloromas a grandes mononucleares, mielomas y cloromas a plasmazellen, etc. También hay casi siempre hiperplasia linfadenoide.

7.° Sarco leucemias o leucemias sarcomatosas. Al cuadro fundamental de las leucemias, hiperplasia difusa del tejido hemopoiético y alteración sanguínea, se agrega un carácter invasor de la hiperplasia. De consiguiente el sistema linfoide se hiperplasia en forma exclusiva o manifiesta o concomitante.

8.° Linfosarcomatosis de Kundrat. Se diferencia del grupo anterior por ser la hiperplasia menos generalizada y localizarse exclusivamente en las ganglios linfáticos. Por consiguiente hiperplasia linfática exclusiva.

9.° Formas aleucémicas de las leucemias, de los cloromas y mielomas, de las sarcoleucemias o leucemias sarcomatosas.

Son anatómicamente iguales a las formas descriptas; les falta sólo la alteración de la sangre circulante: la fórmula citológica sanguínea queda normal o apenas modificada. La hiperplasia linfoide existe como en las formas leucémicas.

10.° Granulomas. La alteración sanguínea es contingente, puede o no existir, se caracterizan por una alteración anatómica distinta; en la leucemia había proliferación enorme de las células sanguíneas en sus distintos tipos; en el granuloma hay alteración del estroma de los órganos hematopoiéticos de tipo linfoide, ganglios y bazo. La alteración consiste en una proliferación más o menos activa de ese estroma. A veces toma carácter invasor, generalmente queda limitado por sus barreras fisiológicas. Clínicamente se caracteriza por aumento de volumen de los ganglios linfáticos.

11.º Ciertos tipos de alteración inflamatoria generalizada: granuloma sifilítico, tuberculoso.

La característica clínica es casi igual al granuloma puro; se diferencian de éste en que se demuestra la presencia de agentes patógenos.

La expresión clínica, sintomatológica de estos padecimientos es variable; en la anemia simple el examen del enfermo y el examen de sangre bastan para el diagnóstico en la mayoría de los casos. En todos los demás padecimientos el examen anatómico de los órganos hematopoiéticos es imprescindible para tener seguridades positivas; bajo la máscara clínica de la anemia perniciosa y de la anemia seudoleucémica se encuentran con frecuencia leucemias características.

En el grupo de las leucemias y demás afecciones semejantes, es decir, las sarcoleucemias, sarcomas linfáticos, el examen anatómico es imprescindible en la mayoría de los casos para determinar el tipo de la alteración leucémica y precisar así su variedad; en efecto, no es excepcional que con grandes manifestaciones del aparato linfático y del bazo, la lesión resida en el sistema mieloide, y a la inversa, que en un predominio de elementos mieloides en la sangre la alteración principal sea de los órganos linfoides.

En las formas aleucémicas o subleucémicas, en las que el examen de sangre es totalmente negativa o demuestra sólo alteraciones ligeras, se comprende que el estudio anatómico ha de ser aún más necesario.

La clínica sola es impotente para clasificar estos distintos padecimientos; desde las leucemias hasta el granuloma, tanto en formas aleucémicas como aquellas en que hay alteración sanguínea, la expresion clínica es muy semejante; principio generalmente insidioso (a excepción de las formas agudas), evolución lenta, hiperplasia linfática generalizada, esplenomegalia, enflaquecimiento, caquexia y muerte.

Esta circunstancia ha influído y no poco para traer la confusión que ha reinado y que aún reina en la momenclatura de estas afecciones. En efecto, por sus apariencias clínicas se han descripto con las mismas designaciones padecimientos que eran de diversa índole. Por otra parte, el examen anatómico incompleto y la caracterización insuficiente o equivocada de los elementos sanguíneos predominantes han inducido en muchos errrores y confusiones.

Hay que agregar que entre los distintos tipos de afecciones del aparato hemopoiético, hay estados intermedios, cuya catalogación es muy difícil; y también que si entre los dos extremos de la cadena, la anemia simple y el sarcoma, hay evidentes y notables diferencias de todo orden, en las gradaciones intermedias hay tanta similitud y parentesco, que es necesario reconocer que todas son fundamcltamente reacciones del aparato hematopoiético con particularidades sólo de detalle: intensidad, carácter tumoral, o carácter generalizado, tejido más afectados que otros, elementos celulares que en algunos predominan y en otros quedan ausentes.

Entre las anemias y leucemias no hay, como se ve, un abismo, sino, al contrario, transiciones tan ambiguas que es imposible desconocer el parentesco de ambos tipos mórbidos. Otro tanto ocurre entre la leucemia, el cloroma y el sarcoma, e iguales transiciones entre la adenitis tuberculosa caseosa y el granuloma. Entonces, fuerza es reconocer, que si bien entre los tipos extremos, la anemia y el sarcoma, hay enormes diferencias, ellas están unidas por eslabones sucesivos, que van gradualmente marcando la transformación del tipo clínico y anátomopatológico.

En consecuencia, debemos admitir que todos ellos son procesos reaccionales de los órganos hematopoiéticos y que nos faltan para el definitivo conocimiento de estos procesos las nociones capitales de la etiología.

Nos es fácil reconocer los distintos padecimientos que quedan comprendidos en la designación genérica

de linfadenia; tiene que ser aquellos en los que la hiperplasia linfoide generalizada tome parte exclusiva, predominante o importante.

Desde ya se comprende que ninguno de estos criterios tiene una limitación absoluta. En efecto, cuando decimos hiperplasia generalizada debemos entender por lesión extendida a un gran número de ganglios linfáticos, repartidos en las distintas regiones del cuerpo. Las adenitis tuberculosas son consideradas localizadas, pues si bien el número de ganglios es generalmente considerable, todos pertenecen a una región limitada, casi siempre el cuello, y rara vez se extiende la lesión a otras regiones; además los procedimientos de examen clínico y bacteriológico y la biopsia permiten hacer el diagnóstico exacto y seguro de la lesión anatomopatológica y de su factor etiológico. Producidas por el mismo germen hay tipos de lesión ganglionar generalizada que ataca a varias regiones; estos entrarán en nuestra descripción, sin que exista un límite de demarcación bien neto, entre éstos y las primeras, sino al contrario, transiciones graduales, y entrarán aunque conozcamos su factor etiológico porque son lesiones generalizadas.

Otro tanto ocurre con la linfosarcomatosis; aquí la lesión es menos generalizada que en las leucemias, pero en general toma un parte más o menos considerable del tejido linfoide, existiendo toda la gama de transiciones entre las formas más localizadas y las más generalizadas; aquí hay otro factor que hace entrar este tipo mórbido en nuestra descripción; ese factor es nuestra ignorancia de la etiología; en este padecimiento hay hiperplasia de tejido linfoide poco generalizada pero de causa desconocida.

En los otros padecimientos en los que hay otras lesiones predominantes y la participación linfoide es secundaria, también el criterio es relativo. Es frecuente que en la anemia esplénica hayan adenopatías; pero éstas son siempre reducidas, y lo que domina en el tipo clínico son las manifestaciones de anemia;

por lo tanto no debemos ocuparnos con especialidad de esta clase de anemia; haremos notar solamente en los capítulos pertinentes sus vinculaciones con los otros padecimientos.

Hechas estas notas preliminares abordaremos nuestro estudio: tendremos que hacer un paréntesis previo para revisar el estado actual de nuestros conocimientos en materia de órganos hematopoiéticos y hematología, porque no sería posible sin ello dar claridad a la exposición, ya que diversas teorías se disputan la preminencia y que la momenclatura es tan excesivamente rica y confusa que se hace necesario explicar el alcance de cada término para poder ser entendido.

Nos ocuparemos después del gran grupo de las leucemias y aleucemias, en razón de su importancia; le seguirá el estado actual de cuestión de las leucanemias; inmediatamente trataremos los cloromas y mielomas, íntimamente unidos a las leucemias; después la linfosarcomatosis de Kundrat, describiremos el granuloma maligno y finalmente el tipo especial del granuloma tuberculoso y sifilítico, y también nos detendremos aunque sea brevemente sobre el endotelioma generalizado de los ganglios linfáticos y sobre un caso especial aún no clasificado que presentó lesiones muy extendidas de estos mismos órganos. Ambas afecciones, si bien rarísimas, quedarían comprendidas en la designación de linfadenias, por tratarse de hiperplasias linfoides generalizadas de causa desconocida.

CAPITULO II

Anatomía normal de los órganos hematopoiéticos

Los órganos especializados para la formación de las células sanguíneas son la médula de los huesos, el bazo y los ganglios linfáticos. Además se encuentran en el organismo formaciones semejantes, pero que no están individualizadas, sino formando parte de otros órganos, especialmente los folículos cerrados del intestino, las formaciones linfoides de las submucosas gastro intestinales y de las subserosas, y muchos puntos del tejido conjuntivo.

Entre la médula ósea y el ganglio linfático las diferencias anatómicas son mucho más salientes que las analogías, por eso durante mucho tiempo se consideró que no había vinculación entre ambos. Los estudios fundamentales de Neumann y Bizozzero demostraron que la médula ósea era la formadora de los glóbulos rojos de la sangre, y se sabía que los ganglios linfáticos originaban los linfocitos. Había, pues, un vínculo común entre ambos órganos; formaban ambos células sanguíneas.

Los estudios fundamentales de Ehrlich sobre la citología sanguínea y especialmente sobre los leucoci-

tos dieron grandes luces y asignaron a la médula ósea además de la función eritropoiética el rol de formadora también de algunos de los glóbulos blancos; los leucocitos granulosos o polinucleares.

Se consideró entonces, y tales ideas reinaron durante mucho tiempo, que la médula ósea, constituída por tejido mieloide, formaba los glóbulos rojos y el grupo granuloso de los glóbulos blancos, mientras que los ganglios linfáticos y las formaciones similares, constituidas por tejido linfoide, daban origen al grupo no granuloso de los glóbulos blancos, es decir, los linfocitos. Como sus funciones eran diversas y sus caracteres anatómicos también diversos, se concluyó que ambos tejidos, mieloide y linfoide, constituían dos entidades distintas e individualizadas.

El estudio anatómico de las afecciones de los aparatos hematopoiéticos, en sus distintos tipos, demostró que en ciertos casos los ganglios linfáticos tomaban el aspecto del tejido que constituye la médula ósea, es decir, sufrían la transformación mieloide, abundando en esos casos los elementos granulosos; y a la inversa que la médula, se alteraba tomando el aspecto de los ganglios, sufriendo la llamada transformación linfoide; en este caso predominaban en la médula los glóbulos no granulosos: linfocitos y mononucleares.

Ehrlich para explicar estos hechos sostuvo que se trataba, en estos casos, de metástasis de los elementos mieloides al ganglio y, a la inversa, del tejido linfoide a la médula; dichos elementos transplantados se reproducían y ahogaban los elementos propios del tejido en el cual se habían metastaseado.

Un grupo considerable de autores sostuvo que no se trataba de metástasis, sino de producción autóctona de tejido mieloide en los ganglios y linfoide en la médula; que tejido linfoide v mieloide no eran dos entidades distintas, sino dos modalidades de tejido que tenían tan estrechas vinculaciones que podían transformarse el uno en el otro.

La vía experimental dió la prueba definitiva. Dominici consiguió producir, a voluntad, en conejos, con inyecciones de bacterios y toxinas, la transformación linfoide o la mieloide, probando así que ambos tejidos eran originalmente idénticos, que habían experimentado en su evolución algunas modificaciones según el órgano en el cual se desarrollaban, pero que quedaban íntimamente unidos tanto en su fisiología como en su patología, constituyendo una unidad: los órganos hemotopoiéticos.

La unidad de los órganos hematopoiéticos ha salido ya del terreno de la discusión y de la hipótesis, y se acepta por la inmensa mayoría como una verdad adquirida y probada. Hay que hacer notar, sin embargo, que dentro de la misma unidad anatómica, el tejido linfoide y el tejido mieloide conservan cierta individualidad.

Nos parece útil, imprescindible casi, ocuparnos de la histogénesis de estos órganos, lo que facilita extraordinariamente la comprensión de su patología. Tomamos la descripción de Gilbert y Weimberg, Traité du sang, 1913, por ser la más breve y comprensiva.

"En el embrión el tejido primordial es indiferenciado. Primeramente es un plasmodio lleno, sembrado de núcleos; después el plasmodio se ahueca, se vacuoliza y se transforma en un syncitium reticulado (Retterer). En las mallas del syncitium reticulado se encuentran incluidas células libres. Estas, provistas de un gran núcleo pálido, claro y vesiculoso, al cual un protoplasma poco abundante forma una estrecha aureola, son células embrionarias".

"En el ganglio linfático, el syncitium elabora en su protoplasma finas fibras conjuntivas y elásticas y se transforma así directamente en una redecilla de células conjuntivas fijas anastomóticas, sostenidas por fibras conjuntivas laxas, es decir, en tejido reticulado. Los elementos libres en las mallas del syncitium evo-

lucionan hacia los leucocitos mononucleares no granulosos".

"Sin embargo, no todo el tejido embrionario se transforma en tejido linfoide. Ciertas porciones de tejido embrionario permanecen indiferenciadas en los ganglios linfáticos, aún en el adulto y el viejo y constituyen los centros germinativos de Flemming. (Retterer). En la médula de los huesos las células del syncitium se cargan de grasa y forman una redecilla de células adiposas. En los interticios de las células adiposas, las células embrionarias indiferenciadas evolucionan y se transforman en mielocitos, en hematíes nucleados y en megacariocitos. Algunas quedan indiferenciadas y forman un residuo de tejido linfoide. En el feto estas porciones de tejido linfoide son más acusadas que en el niño o el adulto. Ellas forman verdaderos nódulos linfoides donde los linfocitos están dispuestos en hileras concéntricas en las mallas de un tejido conjuntivo reticulado (Dominici).

"En el bazo, las modificaciones que prueba en el feto el tejido embrionario son idénticas a las que se manifiestan en los ganglios linfáticos; pero los elementos libres, contenidos en las mallas del syncitium convertido en estroma reticulado, evolucionan los unos hacia los elementos linfoides, es decir, hacia los mononucleares no granulosos, los otros hacia los elementos mieloides, es decir, los mielocitos, hematíes nucleados y megacariocitos".

En el feto se produce ya una sistematización del tejido linfoide y del tejido mieloide. El tejido mieloide forma casi exclusivamente (a excepción de algunos islotes de tejido linfoide) la médula de los huesos. Es abundante en el hígado y en el bazo. El tejido linfoide forma la mayoor parte del bazo, la totalidad de los ganglios (a excepción de algunos raros esbozos de tejido mieloide que no se desarrollan) los folículos cerrados, las placas de Peyer, el timo.

En el niño el tejido mieloide desaparece del bazo y del hígado y no persiste más que en la médula ósea

(médulo ósea roja). La médula ósea roja encerrando tejido mieloide es a su vez reemplazada por la médula ósea amarilla, no conteniendo sino grasa. La sustitución de la médula ósea roja por la médula amarilla es bien conocida desde los trabajos de Neumann.

En los huesos largos la sustitución comienza por el centro de la diáfisis y se prosigue en las epífisis. Comienza en la extremidad distal del hueso y se prosigue en la proximal. En el adulto el tercio superior del húmero y del fémur contiene una notable cantidad de médula roja que falta en la mitad inferior de los mismos huesos. Al contrario la médula ósea roja se encuentra en las costillas, cuerpos vertebrales, esternón y huesos planos del cráneo. (Neumann).

El tejido linfoide sufre igualmente una regresión con los progresos de la edad. Sólo el timo se atrofia al punto de desaparecer. La actividad del bazo disminuye, así como la de los ganglios linfáticos. En estos últimos, como en la médula ósea, el tejido adiposo se desarrolla en el sitio y lugar del tejido linfoide que entra en regresión (H. Rubbens, Duval y Fage), Soc. de Bol., 1909.

En los estados inflamatorios se produce una sobreactividad de los órganos hematopoiéticos. El tejido linfoide del bazo de los ganglios linfáticos y de las placas de Peyer se hiperplasia. El tejido mieloide crece. Reaparece en los territorios de donde había desaparecido y su reaparición se hace en sentido inverso al de su regresión (Dominici), se reconstituye primero en los huesos largos y se sustituye al tejido adiposo yendo de las epífisis hacia el medio de las diáfisis; reaparece en el bazo, al fin, en ciertos casos de leucemia mieloide, se desarrolla en los ganglios linfáticos y aún en el hígado.

Así, entonces, como lo ha demostrado Dominici, el tejido mieloide no es un tejido esencialmente distinto

del tejido linfoide, sino un tejido originalmente idéntico, que se diferencia por su evolución especial.

Médula ósea.—Tejido mieloide

En el niño tiene un color rojo, en el adulto es de coloración amarilla; este tinte es debido a la mayor participación de la grasa en esta edad.

La médula llena el canal óseo de los huesos largos; en las epífisis de los mismos y en los huesos planos se encuentra en una estructura alveolar formada por finas trabéculas óseas. Los huesos planos del adulto contienen también médula roja.

Al microscopio, la médula está constituída por células de grasa, predominantes en el adulto y de grandes dismensiones, más escasas y más pequeñas en el niño. Dichas células, que tienen forma esférica casi perfecta, están sostenidas por un tejido conjuntivo muy rico en células que se agrupan en los intersticios de las vesículas adiposas: las unas son fijajs y anastomóticas, células de tejido conjuntivo, las otras redondeadas y de propiedades variables, son las originarias de los elementos de la sangre. Estas últimas son las que imprimen su carácter al tejido mieloide. Las describiremos en detalle en seguida.

La irrigación sanguínea de la médula se hace por arteriolas que penetran en el hueso al nivel de la zona epifisiaria; ellas ganan rápidamente el centro del canal médular y allí se dividen y subdividen.

Las finas arteriolas resultantes bañan con frecuencia en verdaderos sinus sanguíneos, que ya rodean totalmente su circunferencia, ya envuelven solamente las tres cuartas partes o la mitad de la misma. Estos sinus sanguíneos, cavados en el tejido conjuntivo se recubren después en una envoltura endotelial, la que se transforma después en pared venosa; esta última transformación se hace casi por completo fuera de

Mèdula ósea normal

Frottis.—Coloración May Grunwald Giemsa.
Preparación personal.

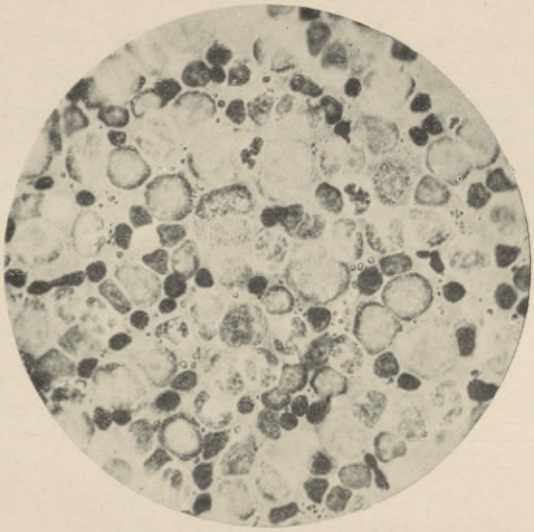

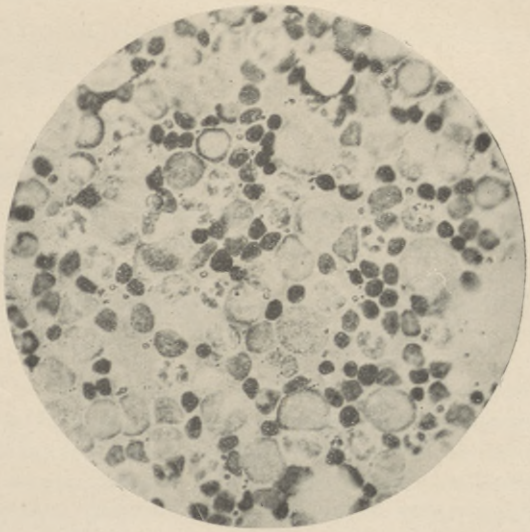

Se ve una inmensa variedad de células: los núcleos pálidos y protoplasmas basofilos son lifoidocitos; lo núcleos más teñidos son eritroblastos; las células granulosas son mielocitos neutrófilos, eosinófilos y basófilos; hay también polinucleares normales.

la médula; es raro encontrar en el tejido medular una vena bien constituida.

La citología del tejido mieloide, como se ha dicho, comprende varias clases de elementos; en primer término las células de grasa y las células fijas y anastomosadas del tejido conjuntivo; éstas son iguales a las de todos los tejidos conjuntivos, no presentando por tanto mayor particularidad. Las células cargadas de grasa no tienen grandes diferencias con las similares del tejido adiposo.

Los otros elementos celulares presentan características propias y son los que dan individualidad al tejido mieloide. Las diversas clases de células son muy numerosas, pero pueden subdividirse en tres subgrupos.

1.° Glóbulos blancos, iguales a los que se encuentran en la sangre normal y las células que a ellos dan origen.

2.° Glóbulos rojos también iguales a los de la sangre y sus células originarias.

3.° Una clase especial, los megacariocitos y los elementos a ellos vinculados.

Nos interesa especialmente el primer grupo: ellos intervienen en las linfadenias. Trataremos de dedicarles entonces nuestra mayor atención.

Seguiremos en su enumeración un órden especial, a fin de que las teorías filogenéticas de los glóbulos sanguíneos normales rojos y blancos, sean más fácilmente comprendidas.

A la serie del primer subgrupo, es decir, de los glóbulos blancos, pertenecen los siguientes elementos:

1.° *Hemocitoblastos de Ferrata, gran linfocito o linfoidocito de Peppenheim, mieloblasto de Schridde y Naegeli, mielocito basófilo de Dominici, mielogonio de Benda, gonocito.* Todos estos nombres se aplican al mismo elemento, nos parece que el más apropiado es el de Ferrata: hemocitoblasto, que significa célula

formadora de sangre, que, como veremos después, es el rol que se le asigna.

Su tamaño es variable, su forma es redonda u oval, en general es casi igual al de los grandes mononucleares de la sangre, pero puede ser mucho más pequeño, igualando al tamaño de los pequeños linfocitos; no es, por lo tanto, su volumen lo que le da carácter, sino las propiedades de su núcleo y protoplasma. Para evitar repeticiones haremos constar desde ya que esta circunstancia es extensiva a la gran mayoría de las demás células; así hay también mielocitos grandes y pequeños, promielocitos grandes y pequeños, etc. De suerta que en las sucesivas descripciones prescindiremos del tamaño, limitándonos al estudio de núcleos y protoplasmas.

Los caracteres distintivos del hemoeitoblasto residen en su núcleo (véase cuadro). Los métodos colorantes de elección para ponerlos en evidencia son la hematoxilina, eosina o el Giemsa solo, de preferencia este último.

Con este último el núcleo aparece coloreado con un tinte ténue rojo-violeta; está constituído por un retículo finísimo a mallas muy ténues. Contiene núcleolos en número variable, generalmente 2 ó 3, a veces más, que aparecen menos teñidos que la cromatina nuclear, la que les forma un contorno bastante marcado. El tamaño de los nucleolos es variable.

El núcleo es generalmente grande, ocupando gran parte de la célula, a veces es central, a veces ligeramente excéntrico. Su forma es generalmente redonda, a veces ovalar, muy raramente algo incurvado en herradura. Puede existir al rededor del núcleo un pequeño alo claro.

El protoplasma puede estar reducido a una pequeña aureola que rodee al núcleo, o ser más amplio; es manifiestamente basófilo, se colorea en azul con el Giemsa o con el May-Grunwald-Giemsa. No es uniforme; está constituido por una trama espongio-plasmática basófila y de una substancia paraplásmica me-

nos coloreable. El grado de basofilia es mayor que el de los grandes mononucleares de la sangre y parecido al de los pequeños linfocitos. Este protoplasma no contiene ninguna granulación.

Estos caracteres del protoplasma se presentan también en otras células.

2.º *Mieloblasto de Ferrata.* — Según este autor, esta célula es igual a la anterior, sólo se diferencia porque en su protoplasma aparecen granulaciones que se tiñen en rojo-violeta con el Giemsa y que son granulaciones azurófilas.

Pappenheim describe también mieloblastos, pero les asigna otras propiedades; para este autor el protoplasma queda igual: el núcleo es el que varía tomando los caracteres del núcleo de los mielocitos, que describimos luego.

Como quiera que sea, son dos eslabones muy próximos de la misma cadena.

Según Ferrata, entonces el mieloblasto presenta granulaciones azurófilas; su disposición permite subdivirlas en dos grupos.

(a) Premielocitos neutrófilos, en los que las granulaciones son pequeñas a forma de vírgula.

(b) Mieloblasto preeosinófilo en el que tales granulaciones son más grandes.

En ambos casos las granulaciones se acumulan en mayor o menor cantidad al rededor del núcleo, pero en pleno protoplasma.

3.º *Premielocitos.* — Ferrata, Pappenheim. Estas células se caracterizan por particularidades de sus núcleos y protoplasmas.

Los primeros son redondos ovales o ligeramente reniformes, de tamaño variable; se tiñen intensamente con los colores básicos; están formados por un retícula a grandes mallas que circunscribe espacios más claros, (a diferencia de las células anteriores en que

el retículo era a finas mallas). Suele haber uno o dos nucleolos.

El protoplasma permanece basófilo, pero se carga de granulaciones específicas, además de las azurófilas que existían en las células anteriores. Se distinguen dos subgrupos:

(a) Premielocitos neutrófilos, en el que las granulaciones específicas son neutrófilas. Mientras más numerosas son éstas, más raras son las azurófilas.

(b) Premielocitos eosinófilos, que se diferencian por la afinidad de las granulaciones.

Como se ve, la pequeña disidencia entre Pappenheim y Ferrata en la designación de los mieloblastos, reside en una cuestión de hecho.

Para Pappenheim la primera modificación sería nuclear; la presencia de granulaciones azurófilas no es ni constante ni característica. El llama entonces mieloblasto a la célula que ha modificado su núcleo.

Ferrata, como se ha dicho, cree que la modificación primera se hace en el protoplasma y se caracteriza por la presencia de granulaciones azurófilas, mientras que el núcleo queda todavía inalterado.

Para nosotros, entonces, mieloblastos son las células intermediarias entre el hemoeitoblasto, célula agranulosa, con núcleo de retículo fino, y el premielocito, célula granulosa con núcleo a retículo grueso y protoplasma basófilo. Dichos mieloblastos se caracterizarían tanto por su protoplasma cargado de granulaciones azurófilas, sin modificación del núcleo (Ferrata), cuanto por las modificaciones de su núcleo que toma los caracteres del de los mielocitos (Pappenheim), sin modificación en el protoplasma.

4.º *Mielocitos.* — Ehrlich, Pappenheim, Ferrata. Estas células se diferencian de los premielocitos en la reacción tintorial de su protoplasma; en los premielocitos el protoplasma es basófilo, mientras que en los mielocitos es oxífilo o acidófilo. El núcleo y las granulaciones son como en los premielocitos; estas últi-

mas pueden ser neutrófilas o acidófilas. No hay granulaciones azurófilas.

Se describe también un mielocito a granulaciones basófilos, llamado así mismo mast-mielocito; su génesis es muy obscura.

5.° *Metamielocito.* Pappenheim. Estas células, de las que hay las mismas tres clases de las anteriores se diferencian de los mielocitos por su núcleo; en los mielocitos es redondo u oval; en los metamielocitos el núcleo empieza a incurvarse, a lobularse, en una palabra, a tomar los caracteres del núcleo de los polinucleares; son entonces la transición entre éstos y los mielocitos.

6.° Los elementos normales de la sangre circulante que serán descriptos en seguida.

Es necesario notar que entre todas estas células tipos se encuentran estados intermediarios, cuya caracterización es difícil.

2.° Grupo. Células de la serie roja o de los eritrocitos.

1.° Eritroblasto basófilo o proeritoblasto de Ferrata. Hemoblasto linfoide de Pappenheim.

Su tamaño es variable pudiendo alcanzar dimensiones muy grandes, su protoplasma generalmente escaso es fuertemente basófilo y carece en absoluto de toda granulación. El núcleo se caracteriza por una red cromatiniana densa, que tiene tendencia a tomar una ordenación radiada.

2. Eritroblasto policromatófilo. Ferrata. La proporción entre núcleo y protoplasma es distinta; el último aumenta mientras que el primero disminuye. El protoplasma es menos basófilo y en parte se colorea también con las substancias ácidas. El núcleo toma ya francamente la disposición en rueda.

3.° Eritroblasto ortocromático o normoblasto de Ferrata. El protoplasma es francamente acidófilo; el núcleo más reducido conserva más o menos su estructura radiada, pero tiene tendencia a la picnosis; su cromatina suele condensarse en una masa amorfa.

4. *Eritrocito con cuerpo de Jolly* (Ferrata). — Presenta los caracteres de los eritrocitos en su protoplasma y como resto del núcleo, el cuerpo de Jolly, que es un elemento redondeado pequeño, generalmente único, que toma bien los colorantes nucleares.

Este cuerpo de Jolly es el último resto del núcleo, según los estudios concordantes más modernos.

5.° Los eritrocitos de la sangre normal.

En esta serie roja hay también grandes variaciones de volumen en el mismo tipo de células; se encuentran entonces formas megaloblásticas, normo blásticas y microblásticas.

3er. Grupo. *Células de la serie de las megacariocitos.*

1.° Megacariocito larvario de Dominici. El protoplasma es muy abundante y queda fuertemente basófilo. El núcleo aumenta también de tamaño y empieza a presentar incisuras, su red cromática se hace a gruesas mallas.

2.° Megacariocito perfecto. La basofilia del protoplasma disminuye, el núcleo es arborescente, otras veces pareciera dividirse en muchos fragmentos nucleares aislados; en realidad estos fragmentos están unidos entre sí por filamentos cromáticos más o menos finos.

El tipo histológico del tejido mieloide caracteriza el estado de su función; en la medida ósea en reposo, la del adulto sano o del viejo predominan las células

grasosas y las células fijas de tejido conjuntivo; los otros elementos celulares son poco abundantes y presentan pocas figuras de mitosis; al contrario la médula roja en actividad, reabsorbe su grasa, esas células se transforman en células conjuntivas y los elementos sanguinoformadores entran en plena actividad de reproducción, asemejándose a lo que es normalmente la médula ósea del niño sano. Se comprende que existen todas las transiciones entre esos dos extremos: médula roja en actividad del recién nacido y del mamón y médula atrófica del viejo.

Tejido linfoide—Ganglio linfático

El tejido linfoide se encuentra en gran abundancia en el organismo, circunstancia a subrayar, pues nos explica la generalización de ciertos procesos patológicos que tienen por asiento predominante o exclusivo estas formaciones.

El tipo más perfecto del tejido linfoide son los ganglios linfáticos; se conoce su difusión en el tejido celular subcutáneo y en todas las vísceras; las otras formaciones linfáticas se encuentran en la submucosa gastro intestinal, y reducida a su mínimum, en el tejido conjuntivo subseroso y en el tejido conjuntivo. Además el bazo y el timo tienen formaciones linfáticas.

Haremos la descripción del ganglio linfático. No insistiremos en sus caracteres macroscópicos.

Al microscopio, y en un corte que pase por el hilio del ganglio se distinguen dos zonas; una cortical periférica y otra medular central; una cápsula conjuntiva rodea todo el ganglio y se invierte un poco en el hilio acampañando a los vasos. De la cara interna de esta cápsula parten numerosas travéculas de teijdo conjuntivo que dividen el interior del ganglio en numerosos compartimentos, cuya forma es redondeada en la periferia, alargada o irregular en el centro.

La cápsula y el tejido propio del ganglio están separados por un sinus linfático subcapsular, en el cual desembocan, atravesando la cápsula, los capilares linfáticos aferentes.

La substancia cortical está formada por una napa linfoidea sembrada de folículos redondeados, unos obscuros y otros a centro claro. La napa linfoide está constituida por finas fibras colágenas y por células conjuntivas tan escasas y tan reducidas que su existencia ha sido negada; hoy el hecho es indudable: una ligera inflamación las pone en evidencia.

En los folículos el tejido conjuntivo de igual naturaleza toma una disposición en hileras concéntricas, sobre todo en la periferia.

La substancia medular está directamente unida con la cortical, sin ningún límite de demarcación y constituída por cordones foliculares, que son la continuación de la napa linfoide cortical y tienen su misma estructura, separados entre sí por sinus linfáticos que están tapizados por una endotelio continuo.

El parénquima ganglionar contiene numerosos vasos arteriales y venosos.

Las células que se encuentran en el ganglio linfático son casi exclusivamente mononucleadas, de tamaño y caracteres variables.

En los folículos claros, que son folículos en actividad, llamados también centros germinativos de Flemming, Keimcentren, se encuentra un plasmodio fenestrado en cuyos intersticios hay elementos libres. Este plasmodio puede fragmentarse o emitir brotes protoplasmáticos, provistos de su núcleo, que constituyen elementos libres indiferenciados, células originales de algunos elementos sanguíneos. En el centro de los folículos en actividad se ve gran número de figuras de mitosis; e insensiblemente, por gradaciones sucesivas se pasa a las capas celulares que lo rodean y que están constituidas por linfocitos en su mayoría.

En los folículos en reposo, llmados folículos obscu-

ros, no existe la zona central clara de células grandes, sino un plasmodio en reposo y gran abundancia de linfocitos.

En resumen, esas células de los folículos en actividad, llamadas linfoblastos por Pappenheim y Naegeli, linfogenios por Benda, son morfológicamente iguales a los hemocitoblastos ya descriptos.

De los linfocitos hablaremos al ocuparnos de los elementos normales de la sangre.

En los cordones foliculares hay además células mononucleares más grandes que los linfocitos, con carácter semejante a éstos y que son los medianos y grandes mononucleares, llamados estos últimos también macrófagos. Hay además raros eosinófilos.

En total entonces en el ganglio linfático hay casi exclusivamente células mononucleares; en los folículos en actividad se encuentran células con caracteres morfológicos iguales a los de los hemocitoblastos, mononucleares medios y linfocitos, y muy escasos mononucleares grandes, los que abundan más en los cordones foliculares.

Los demás tejidos linfoides se caracterizan por un estroma de tejido conjuntivo que contiene numerosas células mononucleadas del tipo de las que se ve en los ganglios.

Hay que hacer notar que los hemocitoblastos de los ganglios evolucionan normalmente hacia la serie linfoide, células mononucleadas agranulosas, y que hay diferencia entre el tejido de los folículos y el de la zona interfolicular; el primero da linfocitos, el segundo grandes mononucleares.

Bazo

La estructura del bazo es muy semejante a la del ganglio linfático; la diferencia fundamental reside en que el ganglio es en suma tejido linfoide colocado en la circulación linfática, mientras que el bazo es

el mismo tejido linfoide, colocado en la circulación sanguínea; es esta última circunstancia la que imprime carácter al órgano.

Prescindamos, para abreviar, y por ser de menor importancia para nuestro objeto, de la anatomía macroscópica.

Al corte se ve que por el hilio del órgano penetra la arteria esplénica, envuelta en una vaina conjuntiva desprendida de la cápsula; ese tejido conjuntivo se hace reticulado y forma la estructura fundamental.

La arteria se divide y se subdivide, resolviéndose en capilares que son terminales; cada capilar está envuelto en un mango linfoide, y en su punto terminal se abre en un folículo de igual naturaleza que los de los ganglios y que ha recibido el nombre de corpúsculo de Malpighi.

Este folículo está rodeado de sinus venosos, separados por cordones linfoides, semejantes a los de los ganglios, y que se denominan cordones de Billroth. La pulpa esplénica está constituída entonces por los sinus venosos y estos cordones.

La citología del bazo es complicada; la de sus folículos es muy semejante a la de igual elemento del ganglio linfático; cuando están en actividad contienen las grandes células mononucleares análogas a las ya descriptas, llamados linfogonios o linfoblastos, y que son morfológicamente iguales a los hemocitoblastos; estas células son las originarias de los elementos linfoides, están rodeadas como en el ganglio por linfocitos y mononucleares medianos y grandes.

En los cordones de Billroth existen gran variedad de elementos celulares: 1.° las células de la serie hemática o roja ya descriptas en la médula: hemoblastos linfoides o eritroblastos basófilos, eritroblastos policromátófilos, eritroblastos ortocromáticos, eritroblastos con cuerpo de Jolly, eritrocitos. 2.° Células de la serie mieloide, mieloblastos, premielocitos, mielocitos, polinucleares. 3.° Células de la serie linfoide: linfocitos, células mononucleares.

Pappenheim llama a alguno de estos elementos mononucleares, esplenocitos. A fin de seguir el orden propuesto, y en homenaje a la mayor claridad, reservamos su descripción e interpretación para las páginas que siguen.

Como se ve, el bazo es un órgano mixto en el que hay elementos de las series hemática, mieloide y linfoide. Nótese que en la pulpa roja, cordones de Billroth, se encuentran los elementos de la serie hemática, mieloide, y los grandes mononucleares; en los folículos solamente los linfocitos.

Elementos celulares de la sangre

Las células de la sangre circulante pueden dividirse en 3 categorías: A—las que se encuentran en el estado normal; B—las que se encuentran normalmente en los órganos hematopoiéticos y que pasan a la sangre circulante en los estados patológicos: y C—aquéllas que se encuentran en la sangre circulante y en los órganos hematopoiéticos sólo en estados patológicos.

Grupo A.—Glóbulos rojos. Nos ocuparemos muy brevemente, porque para nuestro estudio tienen una importancia secundaria. (Para mayores detalles indicamos el capítulo pertinente de la obra de Gilbert y Weinberg. Traité su sang, 1913).

Usando los métodos de coloración vital se encuentra en 2 ó 3 o|o de los glóbulos, en el adulto, en mayor número en el niño, dos clases de substancias coloreables; la gránulo-filamentosa y la metacromática. No es completo el acuerdo sobre el significado de estas substancias; para Ferrata serían elementos propios de los elementos jóvenes, para otros no tendrían significación especial.

En las preparaciones secas se tiñen uniformemente, sin ninguna diferenciación morfológica; no tienen núcleo ni granulaciones.

Su número oscila entre 4 y 5 millones por milímetro cúbico.

Globulinas o hematoblastos. Por iguales razones que para los glóbulos rojos, y máxime teniendo en cuenta que hasta la fecha nada hay de positivo sobre el rol de estos elementos, nos limitaremos a mencionarlos.

Grupo A.—Glóbulos blancos.

Desde Ehrlich y por el consenso unánime de los autores, los glóbulos blancos se dividen en dos grandes grupos, los no granulosos y los granulosos.

1.º Glóbulos blancos no granulosos. Como su nombre lo indica, su protoplasma carece de granulaciones específicas; ocasionalmente puede presentar granulaciones azurófilas. Su tamaño es variable, así como las proporciones entre éste y el núcleo; las propiedades tintoriales y la red cromatiniana del núcleo presentan también diferencias. Estas grandes variabilidades en los distintos elementos de la serie es lo que ha producido un verdadero desconcierto entre los autores para subdividir el gran grupo de los glúbulos no granulosos.

La clasificación más simple y más racional es la de Pappenheim; en efecto, para ella el volumen, criterio fundamental de otras clasificaciones es secundario; son las propiedades morfológicas y tintoriales las que le dan su base; hemos visto que el tamaño es muy variable para una misma clase de células y hemos reconocido formas medianas, pequeñas y grandes en cada una de ellas.

Pappenheim divide las células agranulosas en dos grandes subgrupos.

a) Los grandes monocitos; se caracterizan principalmente por poseer un núcleo que se colorea débilmente, vesiculoso, raramente redondeado, generalmente excavado y un protoplasma generalmente abundante y basófilo.

Comprende los llamados grandes mononucleares y formas de transición de otros autores. Son generalmente de gran tamaño.

b) Los linfocitos leucocitoides, así designados porque las propiedades tintoriales de su núcleo se aproximan a las propiedades del núcleo de las células granulosas, llamadas leucocitos.

El núcleo es redondeado, suele contener uno o dos nucleolos, se tiñe intensamente; el protoplasma es más o menos basófilo y generalmente más escaso que el del grupo anterior.

Comprende según su volumen los microlinfocitos, los linfocitos comunes y los medianos, en el adulto; en la sangre del niño se encuentra también los grandes linfocitos.

Para Pappenheim, los grandes monocitos serían las formas viejas de estos grandes linfocitos.

Este grupo es equivalente al de los linfocitos de otros autores.

Glóbulos blancos granulosos. — Leucocitos verdaderos. — Se caracterizan por un protoplasma oxífilo, que contiene granulaciones específicas, y por núcleos divididos en lobulaciones, que se tiñen intensamente. La lobulación del núcleo les ha valido el nombre de polinucleares. Según la naturaleza de sus granulaciones se dividen en:

Polinucleares neutrófilos; finas granulaciones con afinidad neutrófila, núcleo dividido generalmente en 3 segmentos.

Polinucleares eosinófilos; granulaciones más gruesas que las anteriores, de afinidad eosinófila, cuyo núcleo está dividido, generalmente, en 2 lobulaciones.

Mastzellen, a granulaciones basófilas; hasta hoy no es seguro que estas células correspondan, por su estado de madurez y por su génesis, a las dos anteriores. Morfológicamente tienen sus diferencias.

El protoplasma es ligeramente basófilo; el núcleo

es muy variable en su tamaño y forma, y tiene poca afinidad por los colorantes.

Las peculiaridades de la composición cualitativa y cuantitativa de la sangre de los niños son las siguientes:

En el niño recién nacido los glóbulos rojos alcanzan cifras mayores que en el adulto: 5 a 7 millones. Los glóbulos son del tipo normal, pero se encuentran en las primeras semanas de vida algunos glóbulos rojos nucleados que no se presentan ya en el año de edad.

El total de los glóbulos blancos alcanzan, en el recién nacido, de 20.000 a 32.000; la fórmula citológica es la siguiente: polinucleares neutrófilos, 70 o|o; polinucleares eosinófilos, 2 o|o; linfocitos, 19 o|o; grandes monocitos, 8 o|o. Hay algunos mielocitos.

En el lactante, los glóbulos rojos descienden a 4 ó 5 millones; los glóbulos blancos a 12 ó 13.000. La fórmula citológica se modifica: polinucleares neutrófilos, 32 o|o; polinucleares eosinófilos, 4 o|o; linfocitos, 51 o|o; grandes monocitos, 12 o|o.

A medida que el niño aumenta en edad va modificando su fórmula sanguínea, hasta igualarse a la del audlto; más o menos hasta los 5 años persiste el predominio de los glóbulos granulosos; a partir de esa edad va disminuyendo su porcentaje.

Grupo B.—*Elementos que sólo se encuentran en la sangre circulante en estados patológicos, y que normalmente se encuentran en los órganos hematopoiéticos.*

El enunciado mismo hace innecesarias mayores explicaciones; baste recordar que todos los elementos descritos en los órganos hematopoiéticos pueden pasar a la sangre circulante en estados patológicos; el predominio de unos u otros es el criterio fundamental para clasificar estos diversos estados de enfermedad; de ahí que sea imprescindible conocerlos a todos, y lo que es más, puntualizar hasta donde sea posible su génesis e histogénesis.

Grupo C.—*Elementos que se encuentran en la sangre y en los órganos hematopoiéticos sólo en estados patológicos.*

Comprende las llamadas células de Rieder, las células de Türck y los plasmazellen.

Células de Rieder.—Son células de aspecto linfoide, cuyo tamaño es muy variable y, por lo tanto, no puede ser criterio para clasificarlas. Su protoplasma siempre escaso con relación al núcleo es más o menos fuertemente basófilo, y posee granulaciones azurófilas, que recuerdan las de los grandes monocitos.

La afinidad tintorial del núcleo es variable, pudiendo asemejarse a la de los linfocitos o a la de los monocitos; pero lo que es característico de esta célula es la polimorfia del núcleo, que presenta modificaciones de forma que van desde la irregularidad de los contornos hasta la subdivisión en lóbulos más o menos independientes.

En este último caso se asemeja a los polinucleares, de los que se diferencia por la basofilia del protoplasma y la ausencia de granulaciones específicas.

Células de Türck.—Se caracterizan por un núcleo excéntrico; puede ser semejante al del hemocitoblasto o al del linfocito, pero es siempre excéntrico. La otra característica propia de estas células es la intensa basofilia del protoplasma, que presenta generalmente vacuolas y que carece en absoluto de granulaciones.

Plasmazellen.—Muy rara vez se encuentran en la sangre; son frecuentes en los tejidos y menos en los órganos hematopoiéticos al estado normal.

Pappenheim, y con él muchos autores, distinguen dos clases de plasmazellen.

1.º Tipo: Unna-Marschalkó, pequeños a núcleos ex-

céntrico y radiado, se encuentran normalmente en los tejidos.

2.º Tipo: Hodara-Schridde; células grandes, de tipo linfoblástico.

Según Schaffer (Schaffer y Joannowics, Vers. Deuts. Natur. und Arzte, Salzburg, 1909), quien ha realizado un importantes estudio de estas células, cree que plasmazellen son solamente células redondas o poliédricas sin prolongaciones, de abundante protoplasma, con vacuolas y basofilia en la periferia, sin granulaciones; núcleo pequeño semejante al de los linfocitos, a veces orientado en forma radiada.

Para algunos las células de Türck son plasmazellen; tienen las mismas propiedades protoplasmáticas, de ahí su parentesco, aunque su núcleo sea distinto de los otros tipos de plasmazellen.

CAPITULO III

Génesis de los glóbulos de la sangre

En el estudio de las enfermedades de los órganos hematopoiéticos es imprescindible el conocimiento del origen de los glóbulos; en efecto, pasan a la sangre circulante los elementos precursores de las células sanguíneas normales, y es según su predominio que se clasifican muchos de estos padecimientos. Es entonces de todo punto necesario conocer el origen y la procedencia de cada uno de los elementos en cuestión.

Pocos problemas científicos han preocupado tanto a los investigadores, y esa misma circunstancia ha traido muchas luces, por lo menos en algunas de sus faces, pero muchas otras quedan todavía en la penumbra.

El origen de los glóbulos sanguíneos, en el embrión, son las células del mesoblasto; este punto parece definitivamente adquirido, pues hay unanimidad en los diversos autores. En la interpretación de las modificaciones sucesivas de estas células es donde aparecen las divergencias. Para Schridde, y siempre en el embrión, esas células mesenquimáticas se diferenciarían

formando los endotelios vasales. Las células que los constituyen, a su vez, se desprenderían, y sufriendo algunos cambios se transformarían en los eritrocitos primitivos del embrión. Entonces para Schridde los eritrocitos primitivos se formarían única y exclusivamente de las células endoteliales de los vasos, y estas células procederían de las mesenquimáticas. Además niega la existencia de células blancas en la primer faz de la vida embrional.

Maximow, Pappenheim y otra serie de investigadores, admiten que la célula endotelial da origen en el embrión a los glóbulos rojos (eritrocitos primitivos) y también a los glóbulos blancos, y además que estos elementos celulares sanguíneos pueden ser formados directamente de las células mesenquimáticas sin el intermediario de la célula vasal.

Como se ve, la disidencia reside sólo en esto: para Schridde la célula mesenquimática da origen a la célula endotelial de los vasos y ésta a los glóbulo rojos exclusivamente. Para Maximow las células mesenquimáticas dan origen a las células endoteliales y éstas a las sanguíneas; pero las células sanguíneas, rojas y blancas, pueden formarse también directamente de las células mesenquimáticas, sin el intermediario de los endotelios.

Entre nosotros, el profesor Mamerto Acuña, en colaboración con Jolly, autoridad indiscutible en hematología, se ha ocupado del asunto y ha demostrado que en muchos mamíferos, chanchitos, lauchas, ratas, la sangre del embrión no contiene elementos blancos durante las primeras etapas del desarrollo y que los primeros que aparecen en una faz posterior, son elementos de tipo linfoide, por lo tanto agranulosos: los elementos granulosos aparecen en el feto próximo a la época del parto y aumentan considerablemente en las primeras horas del nacimiento.

El doctor Acuña, recientemente ("Prensa Médica Argentina, núm. 7, 10 de Agosto de 1915), publica el resultado de sus investigaciones en el embrión hu-

mano; dispone de 8 fetos de distintas edades, entre 30 días y 8 ½ meses; ha realizado sus estudios sobre la sangre del corazón, y llega a las siguientes conclusiones.

1.º En las primeras semanas existen únicamente hematíes nucleados en la sangre del corazón, apareciendo los nucleados en embriones de la tercera semana.

2.º En la sangre de embriones de 30 a 40 daís no ha encontrado glóbulos blancos.

3.º Los leucocitos bien caracterizados que primero se muestran en la sangre circulante son los linfocitos; esta constatación ha sido hecha en embriones de 50 a 60 días; su número aumenta con el desarrollo del feto.

4.º Poco después aparecen los mononucleados medios así como los grandes mononucleares.

5.º Los leucocitos granulosos aparecen después del tercer mes (probablemente alrededor del cuarto), siendo mielocitos los primeros, luego un poco más tarde aparecen los polinucleares caracterizados por núcleos jóvenes y en evolución, posteriormente aparecen los eosinófilos.

6.º Durante la vida intrauterina la cifra de polinucleares es discreta, quedando muy por debajo de la cifra de linfocitos; pero su número aumenta a medida que se aproxima el nacimiento, en cuyo momento se hace una verdadera poussée bajo la influencia probable de la función respiratoria (60 o|o) para disminuir en los días subsiguientes y equilibrarse con los linfocitos.

Tales resultados concuenrdan con los obtenidos por Engel (Weitere Beitrag zur Entwicklung der Blut Korperchenbeim menschlichen embryo.; Arch. f. mier. Aust Bd. 4, 1898).

En la vida post-fetal la evolución de los elementos sanguíneos es más compleja.

En la actualidad la gran mayoría de los autores está de acuerdo en la interpretación de las fases evolutivas del glóbulo rojo.

Se forma exclusivamente en la médula ósea, al estado normal; patológicamente puede originarse en otros órganos. Deriva de elementos de tipo linfoide, que diferencian primero su núcleo, se cargan después de hemoglobina, y eliminan el núcleo en su faz de completa madurez.

De acuerdo con la nomenclautra de Ferrata, la evolución sería como sigue:

1.° Hemocitoblasto (hematogenio de Pappenheim), célula linfoide indiferente: se transforma en:

2.° Proeritroblasto (hemoblasto linfoide de Pappenhheim), caracterizado por la modificación de su núcleo; éste daría origen al:

3.° Eritroblasto policromatófilo que se carga de hemoglobina y se transforma en:

4.° Normoblasto, ortocromático, el que se caracriza por su reacción acidófila, y por la pérdida del núcleo; da origen al:

5.° Eritrocito normal.

Esta evolución originaria del glóbulo rojo no es aceptada por unanimidad, pero cuenta con la opinión de una gran mayoría de autores, de los que más han estudiado la cuestión y de los más modernos. Debemos entonces aceptarla, sino como verdad demostrada, por lo menos como la más probable.

La génesis de los glóbulos blancos es mucho más compleja y más interesante para nuestro estudio.

El número de teorías es grande; en sus ideas fundamentales pueden reducirse a pocas, pero en las cuestiones de detalle hay una enorme diversidad.

La vieja teoría unitaria, según la cual todos los elementos de la sangre derivarían del linfocito por diferenciaciones sucesivas está ya abandonada, pues hay pruebas evidentes en su contra.

La vieja teoría dualista, según la cual los elementos blancos de la sangre procederían de dos células madres distintas en su naturaleza y en su ubicación en los tejidos, ha debido ser también modificada en presencia de las numerosísimas investigaciones últimas.

Esta vieja teoría dualista admitía una célula original mieloide, ubicada en la médula ósea, de la que derivarían los elementos llamados mieloides, es decir, las células granulosas, las polinucleares y otra célula linfoide ubicada en los ganglios linfáticos daría origen a los elementos linfoides, es decir, a los linfocitos.

Como decíamos, ambas ideas extremas se han ido modificando hasta aproximarse tanto, que están casi confundidas en lo fundamental, separándose solamente en los detalles; el punto fundamental en que todos están de acuerdo es en que todos los elementos blancos de la sangre derivan de células de aspecto linfoide.

Así, para el neodulismo, habría dos células, linfoides ambas, pero no iguales; una de éstas daría origen a los elementos mieloides y se ubicaría en la médula; la otra ,ubicada en los ganglios daría origen a los elementos linfoides.

Para el neounicismo representado por Pappenheim, la célula original sería una sola y estaría normalmente ubicada en la médula ósea y originaría, por una parte, todos los elementos mieloides: un derivado de esta célula se ubicaría en los ganglios y daría origen a los elementos linfoides.

La célula única, o las dos células distintas derivan de las células endoteliales de los vasos y también de las células del tejido conjuntivo. En el fondo, como se ve, la disidencia no es tan fundamental.

Aún no tenemos una prueba definitiva; los dualistas sostienen que el elemento linfoide que da origen a los linfocitos puede ser diferenciado del elemento linfoide que da origen a los polinucleares. Los unicistas sostienen que no hay diferencia morfológica, sino funcional entre esas dos células.

Interesa para la puntualización de los estados patológicos la determinación exacta de las fases evolutivas de cada una de las distintas células sanguíneas.

Las vías seguidas para resolver al árduo problema son varias; estudios de orden embriológico, estudios

histológicos, estudios anátomopatológicos en las afecciones del sistema hematopoiético, y, finalmente, estudios experimentales. Se adivina desde ya que ninguno de estos estudios ha dado resultados definitivos e incontestables.

En la época moderna la vía experimental se ha enriquecido con nuevos procedimientos, y en primer término el empleo de los sueros citotóxicos, que en condiciones dadas de dosificación producen al mismo tiempo la destrucción electiva de los elementos celulares para los cuales han sido preparados, y estimulan su regeneración o el reemplazo de los elementos destruidos por elementos nuevos de igual naturaleza.

Ciaramelli (Ematopiesis, Nápoles, 1911), siguiendo los estudios de esta índole iniciados por Castellino en Italia ha trabajado en este sentido. Esta vía es seguramente de porvenir; hasta el momento no da dado, sin embargo, resultados concluyentes.

Ultimamente Aschoff y Kiyono (Verhand. d. deuts. Pathol. Gessells, 1913, y Folia Haematologica, Bd. xv, Junio de 1913), se ocupan de un nuevo procedimiento que llaman coloración supravital; consiste en la inyección de substancias colorantes en los animales de experimentación vivos, y el estudio en la sangre y en las vísceras de las células que se muestran teñidas con esa substancia. No son éstos los iniciadores de este nuevo procedimiento. Ya se habían ocupado de él, usando azul de Pirrol, Bouffard, Goldmann y Schulemann; y con carmín Ribbert, Schlecht y v. Gierkes, Michailof y Gross, Suzuk, Arnold, Heindenhain.

Veremos luego los resultados de estos estudios, en lo que interesan para nuestro objeto; por ahora hagamos constar que tampoco ellos aportan una solución definitiva.

Entonces corresponde que expongamos las ideas dominantes en materia de génesis de glóbulos blancos, tan sintéticamente cuanto sea posible.

En el embrión, es indudable que es una única cé-

lula la originaria de los elementos sanguíneos, la que por sucesivas transformaciones en la vida embrionaria y post-fetal llega a los elementos diferenciados que observamos en el organismo ya formado.

Tenemos necesariamente que atenernos a teorías ya que faltan comprobaciones irrefutables, para explicar las fases evolutivas entre esos dos términos.

Expondremos entonces las teorías casi iguales de Pappenheim y Ferrata, por ser las que gozan actualmente de mayor boga en el mundo científico y por amoldarse mejor a la histología normal y patológica.

Para mayor claridad consúltense los cuadros siguientes, en los que las flechas indican las transformaciones sucesivas de las células.

ESQUEMA DE PAPPENHEIN

Eritrocito
↑
Eritroblasto policromatófilo
↑
Linfoide hemoblasto
↑
Linfoídocito o gran linfocito

- Linfoblasto o gran linfocito → Linfocito
- Gran mononuclear
- Leucoblasto
  - Promielocito
  - Mielocito ..... { neutrófilo / eosinófilo }
  - Metamielocito ..... { neutrófilo / eosinófilo }
  - Formas de transición — Leucocito polinuclear { neutrófilo / eosinófilo }

ESQUEMA DE FERRATA

Eritrocito
↑
Eritrocito con cuerpo de Jolly
↑
Eritrocito ortocramático
↑
Erirtocito policromatófilo
↑
Proeritroblasto.—Linfoide hemoblasto. (Pappenheim)
↑
Hemocitoblasto. — Linfoidocito de Pappenheim. — Mieloblasto (Naegeli)

- Linfoblastos → Linfocitos pequeños y medianos. — Linfocito leucocitoide
- Grandes mononucleares. y Formas de transición
- Mieloblasto proneutrofilo. — Premiolocito neutrófilo. — Mielocito neutrófilo. — Metamielocito neutrófilo. — Polinuclear neutrófilo
- Mieloblasto preosinófilo. — Premielocito eosinófilo. — Mielocito eosinófilo. — Metamielocito eosinófilo. — Polinuclear eosinófilo

El elemento original, del que derivan todos los demás, directa o indirectamente sería la célula llamada hemocitoblasto por Ferrata, linfoidocito por Pappenheim; dicha célula estaría ubicada normalmente en la médula ósea normal; en los estados patológicos puede aparecer en los tejidos linfoides neoformados o en el tejido linfoide preexistente, pero enfermo, por ejemplo en la transformación mieloide de los ganglios linfáticos. En la médula en estado patológico puede esta célula originaria dar lugar a la formación de linfocitos, por ejemplo en las transformaciones linfoides de la médula. Como Ferrata no encuentra casi diferencia entre su hemocitoblasto y el linfoblasto de Pappenheim, que sería la célula originaria propia de los órganos linfoides, podemos aceptar que el hemocitoblasto se encuentra normalmente en la médula ósea y que en los ganglios linfáticos la célula originaria le es tan semejante que puede considerarse en conclusión que en los ganglios linfáticos la célula originaria es el mismo hemocitoblasto o un derivado inmediato. El hemocitoblasto de la médula daría origen a los elementos hemáticos y mieloides: el hemocitoblasto de los ganglios originaría los linfoides.

Esta célula original, normalmente da lugar a dos clases de células, y estas transformaciones se hacen en la médula ósea. No insistimos en las descripciones detalladas de cada una de estas faces, pues han sido ya hechas en las páginas anteriores. Entonces este hemocitoblasto se transformaría en proeritroblasto o hemoblasto linfoide, por modificación de su núcleo; su neoplasma se haría policromatófilo (eritroblasto policromático), cargándose de hemoglobina, y finalmente expulsaría su núcleo, con lo que se constituye el eritrocito o glóbulo rojo normal.

La mayoría de los autores acepta esta evolución genética.

En la misma médula ósea, el hemocitoblasto, en vez de dar origen al hemoblasto linfoide, puede hacer otra evolución y transformarse en una célula llamada por

Pappenheim leucoblasto, por Ferrata mieloblasto; vimos ya en la descripción anterior que la diferencia entre ambos conceptos era nimia; para el uno, Ferrata, modificación previa del protoplasma; para el otro, Pappenheim, modificación previa del núcleo. Esta célula o estas células, cargando su protoplasma con granulaciones específicas, se transformarían en premielocitos, y podrían ya diferenciarse dos clases de premielicitos, según la clase de esas granulaciones: premielocitos neutrófilos y eosinófilos; cada una de estas dos clases de células sigue ya separadamente su evolución; el premielocito neutrófilo se transforma por aumento de sus granulaciones en mielocito neutrófilo, éste incurvando su núcleo da origen al metamielocito neutrófilo, el que por división de su núcleo produce el polinuclear neutrófilo, elemento maduro que pasa normalmente a la sangre circulante. A su vez el premielicito eosinófilo recorre las mismas faces, siempre con sus granulaciones propias hasta llegar al polinuclear eosinófilo, también elemento maduro de la sangre.

También en este desarrollo evolutivo que se hace totalmente en la médula ósea, la mayoría de los autores está de acuerdo.

Hemos visto que en la sangre existe normalmente, en muy escasa cantidad, una célula llamada polinuclear basófilo o mastzelle. Todo es incierto en el origen de este elemento; sólo se puede afirmar que existe el mielocito basófilo y que todas las probabilidades hacen considerar a este elemento como de la serie mieloide.

Entonces, en la serie mieloide, que comprende los glóbulos rojos y los polinucleares granulosos, la evolución descrita es generalmente aceptada; el punto dudoso o mejor incierto, es el origen de los mostzellen o mast-leucocitos, o polinucleares basófilos.

Muy distinta es la situación en lo que se refiere a la serie linfoide, es decir, la serie de los glóbulos blancos agranulosos; las opiniones son concordes en lo que se refiere a los linfocitos pequeños y medianos; ellos

se originan normalmente en los folículos linfáticos de los ganglios y del bazo, y su célula madre sería la llamada por Pappenheim linfoblasto, muy parecida al hemocitoblasto, tanto que Ferrata duda de su individualidad; de todos modos, con o sin esa faz, son las células grandes linfoides de los centros germinativos las que originan los linfocitos.

El verdadero desconcierto se produce al asignar el origen genético de los monocitos, o sea los grandes mononucleares las llamadas formas de transición.

Para Ferrata, todas las células linfoides derivan directamente del hemocitoblasto situado en los parénquimas linfáticos, sin faces bien caracterizadas de maduración.

Pappenheim, en un estudio experimental y crítico reciente se ocupa nuevamente de este asunto (Einige Worte über Histiozyteu, Splenoszyten und Monocyten, Folia Haematológica Bd. XVI, pág. 1), llega a las siguientes conclusiones:

Los monocitos indiferentes se encuentran en los ganglios, pulpa esplénica y tejido mieloide, como células madres hemocitoblásticas, que se pueden diferenciar en linfocitos, esplenocitos y leucitos, sin pasar ellas mismas a la sangre. Los linfocitos y los leucocitos se forman por una desarrollo complicado, y tienen células originales propias y específicas: macrolinfocitos o linfoblasto y leucoblasto. Los esplenocitos (células mononucleadas linfoides de la pulpa esplénica) serían un primer derivado de la pulpa esplénica y quedarín como tales.

Los linfocitos y leucocitos pasan a la sangre; los esplenocitos son sesiles en el bazo y son células diferenciadas (función hemolítica).

Los monocitos normales de la sangre, no son los monocitos normales de los tejidos (especialmente conjuntivo) sino un derivado de éstos.

La célula específica de la pulpa esplénica es un macrolinfocito, formador de hemolisina, probablemente sesil, mielopotente, no distinto morfológicamente

de los demás sino funcionalmente. Al lado de éste hay en la pulpa monocitos macrófagos, histiocitos y leucoblastos.

Los monocitos de la sangre no pueden ser relacionados con el bazo; se originan probablemente en el tejido conjuntivo. Son distintos de la histiocitos. Los macrófagos del tejido conjuntivo son también distintos de los macrófagos de la sangre.

Los esplenocitos son susceptibles de sufrir la evolución mieloide.

Para el mismo Pappenheim en un trabajo muy poco anterior (1913 también). Había tres tipos de células linfoides, mononucleadas inmaduras:

Los linfoblastos, células de los centros germinativos, serían los originarios de los linfocitos.

Los grandes linfocitos de la pulpa esplénica y del tejido interfolicular de los ganglios darían origen a los grandes monocitos (o sea a los grandes mononucleares y formas de transición) de la sangre normal, tipo cuyo origen estudiamos.

Los leucoblastos que darían origen en la médula ósea a los polinucleares.

Como se ve, además de esto, Pappenheim muy recientemente admite también la posibilidad de que los monocitos se originen en las células migratorias del tejido conjuntivo y tiende a restringir un tanto el rol formador de los esplenocitos.

Desgraciadamente las opiniones están muy controvertidas; para Naegeli y Türck estos grandes mononucleares serían elementos de la serie mieloide, así como para Ziegler.

Para Patella serían células endovasculares descamadas.

Rieux llega a la siguiente conclusión sobre este tan debatido asunto:

"No es fácil establecer una precisión muy grande sobre el sitio normal de su formación (la del mononuclear); el parentesco de esta célula con la célula conjuntiva fija de los órganos hematopoiéticos y del

tejido conjuntivo en general, parece cierto; se puede aceptar desde entonces que los grandes mononucleares tienen relaciones estrechas con la célula propia de la pulpa esplénica, con el fibroblasto del tejido conjuntivo difuso, con la célula endotelial de las serosas, con la célula de revestimiento de las formaciones reticuladas, en fin, con el linfocito de gran tamaño de las regiones convernosas del ganglio. Como se ve no es posible saber a ciencia cierta si estos grandes mononucleares son de origen linfoide, de origen mieloide, o si ocupan un sitio intermedio entre ambos elementos, originándose normalmente en la pulpa esplénica y pudiendo en los estados patológicos originarse, tanto en los ganglios como en el bazo o en la médula."

Debemos todavía dedicar algunas palabras al significado de las células patológicas descritas.

Las células de Rieder han sido consideradas por Naegeli como exclusivas derivadas de linfoblastos y linfocitos, es decir, como de origen linfoide exclusivo. Pappenheim y Ferrata han demostrado que se las encuentra en sus formas típicas en al leucemia medular.

Sternberg basó en la atipicidad de estas células la idea de que ellas fueran el exponente de las sarcomatosis leucémicas, idea que ha sido demostrada errónea.

Ferrata considera estas células de Rieder como formas de maduración atípica del hemoscitoblasto y cree que también las células linfoides pueden darles origen. De todos modos tenemos que retener que la presencia de células de Rieder no basta para afirmar el carácter linfoide o mieloide o sarcomatoso de una leucemia.

Las formas de irritación de Türck son consideradas como mieloblastos patológicos (Naegeli, Peppenheim, Ferrata) pero también pueden originarse talvez en algunas linfoides. Ultimamente Juspa y Negreiros Rinaldi estudian las células de Türck (Folia Haema-

tológica, 1913), y llegan a la conclusión que son células no diferenciadas en estado patológico.

Pappenheim llama también plasmazelle a la forma de irritación de Türck.

El origen de los plasmazellen es sumamente discutido: hemos visto que se distinguen dos tipos de estas células; el tipo Unna-Marschalkó y el tipo Hodara-Schridde.

El tipo Unna-Marschalkó es elemento de forma linfocitaria, que no se multiplica por cariokinesis o lo hace en muy escasa proporción. Se producen plasmazellen de este tipo por muchas causas etiológicas: bacterio scleromatis, bacterios de la neumonia de Friedlander, por el micrococcus gonorrhoe (Foa y otros); se le encuentra también en el tractus gastro-intestinal.

v. Marschalkó, Maximow y Schridde creen que los elementos linfocitarios que dan origen a estos plesmazellen son de origen tisular, histiógeno; Unna y Ehrlich aceptan que las células de tejido conjuntivo pueden dar origen a estos mismos plasmazellen.

Schridde opina que son elementos estrictamente linfocitarios y que hay un tipo linfocitario y un tipo linfoblástico de las plasmazellen.

Peppenheim acepta este origen linfocitario para el tipo Unna - Marschalkó, y para este mismo tipo también el origen histiógeno.

Pero acepta que hay también plasmazellen quue tienen un origen mieloide; la célula de Türck sería un plasmazelle, con hábito mieloide tan evidente que Schridde y Naegeli la consideran mieloblasto patológico.

En los mielomas plasmocitarios el mismo Pappenheim (Folia Haematológica, tomo xv), dice que hay que estudiar si los plasmazellen derivan de los verdaderos linfocitos, o de células linfoides del parénquima mieloide o de elementos linfocitarios de los tejidos histiolinfocitos.

Como se ve, no considera probada ninguna, pero

acepta las tres probabilidades: por lo tanto, nada hay de adquirido en el origen de las plasmazellen.

Antes de concluir este capítulo recordaremos que además de las diferencias morfológicas entre elementos linfoides y mieloides adultos hay también diferencias químicas. Los polinucleares poseen una proteasa, los linfocitos una lipasa. Los primeros dan la reacción llamada de la oxidasa; es la *indofenilblausynthese* de Schultze, que consiste en la aparición de granulaciones azuladas en los polinucleares y mielocitos puestos en contacto con una mezcla de naftol dimetilfenilendiamina, ambas substancias en partes iguales y en solución acuosa al 1 o|o.

Pappenheim sostiene que estas reacciones no aportan una contribución de valor para la determinación de la génesis de los glóbulos blancos, pues en sus distintas faces evolutivas cambian y se transforman tanto sus propiedades morfológicas como las funcionales. La presencia de estas reacciones indicaría que en ese momento el glóbulo ensayado ha adquirido la propiedad de producirlos, pero nada dice de sus estados anteriores, en los cuales puede carecer de ella. Tales ideas parecen encontrar confirmación en una observación de Laederich, Debre y Gastinel (Arch. de mal. du coeur, vais et sang, 1914), se trataba de una leucemia mielógena y sin embargo los elementos celulares no tenían fermento proteolítico. Hay otra observación igual de Jochmann (Folia Haematológica, tomo XII).

Breves nociones de técnica

Sólo mencionaremos aquellos procedimientos prácticos que dan coloraciones bien diferenciadas y que están a la mano de cualquier médico.

Para el examen clínico ordinario el procedimiento de coloración universalmente empleado en la actualidad, por la constancia de sus resultados, es el mé-

todo de Giemsa y mejor aún el de May Grünwald-Giemsa.

Se procede así para el May Grünwald-Giemsa.

1.º La lámina de sangre desecada al aire se pone en contacto con la solución de May Grünwald, durante 3 minutos, con lo que se obtiene la fijación.

2.º Se agrega algunas gotas de agua destilada al mismo colorante, y se le deja actuar así diluido 3 ó4 minutos.

3.º Eliminar el exceso de este colorante y sumergir la preparación en el colorante de Giemsa (2 gotas de colorante para cada centímetro cúbico de agua; se deja 4 ó 5 minutos.

4.º Lavar en agua corriente, secar y montar.

Ferrata aconseja algunas modificaciones; prolongar la acción del May Grünwald diluido y observar al microscopio con el objetivo B y el ocular compensador 12 de Zeiss hasta coloración rosa de los glóbulos rojos y débilmente azul del núcleo de los linfocitos; se lava brevemente en agua destilada y se le sumrege en la solución de Giemsa una gota por ctm.3 de agua, hasta que los núcleos tomen una coloración violeta, con tinte rosa ligero.

A necesidad se renueva el colorante; se lava con agua corriente, se seca con papel de filtro y se cubre en bálsamo de Canadá disuelto en xilol.

Pappenheim ha hecho preparar por la casa Grübber una mezcla compleja que llama Panchrom, y que contiene azul de metileno, azul de toluidina, Azur I, violeta de metilo, eosina, alcohol metílico, glicerina y acetona.

Recomienda la siguiente técnica:

1.º Fijación de las láminas secas con líquido de May Grünwald, 3 minutos.

2.º Agregar igual cantidad de agua durante 1 minuto; volcar el exceso, no lavar.

3.º Hacer actuar una solución de Panchrom preparada así: 15 gotas en 10 ctms.3 de agua destilada. Dejar actuar quince minutos.

4.º Lavar, secar al aire.

5.º Breve inmersión en alcohol absoluto; secar y cubrir.

Estos dos procedimientos dan resultados muy satisfactorios, especialmente el de May Grünwald-Giemsa, de un uso universal en la actualidad y que permite pasarse de la infinidad de procedimientos especiales, en la práctica diaria por lo menos.

Debemos mencionar el procedimiento de Altmann-Schridde para las granulaciones fucsinófilas de las células mononucleares, aunque en la actualidad no se les reconoce a estas granulaciones el especial significado que les asignaban sus autores.

1.º Extender la sangre sobre lámina de vidrio.

2.º Fijar en Formol Müller 1|9 y dejarla en ese líquido 1 ó 2 horas.

3.º Lavar primero con agua corriente y después con agua destilada.

4.º Dejar la preparación durante media hora al abrigo de la luz en una solución de ácido ósmico al 0,50 o|o.

5.º Lavar.

6.º Colorear con la solución de Altmann: 20 o|o de fucsina ácida en 100 ctms.3 de solución de anilina en agua destilada, filtrada en frío; se cubre la preparación con este colorante y se calienta en la llama hasta producción de vapores, durante 5 ó 6 veces.

7.º Dejar enfriar, extraer el colorante con papel de filtro; agregar la siguiente solución: 1 parte de solución de ácido pícrico en alcohol al 1|20 más siete

partes de alcohol, hasta que la preparación tome un color amarillo.

8.º Lavar con alcohol, xilol y montar con bálsamo de Canadá.

Hemos hablado en otra parte de la reacción a la oxidasa de Schultze; como esta reacción tiene aplicaciones útiles en algunos casos de leucemias para reconocer su naturaleza linfoide o mieloide, nos ocuparemos brevemente de su técnica.

Nakano (Folia Haematológica, tomo xv), hace un estudio comparativo de los diversos procedimientos, y aconseja extender la gota de sangre entre dos portaobjetos; colocar sobre otro portaobjeto una gota del reactivo, y depositar sobre éste el portaobjeto que contiene la sangre extendida, naturalmente, con la cara en que está la sangre hacia abajo.

Hay seis procedimientos distintos, o mejor dicho seis reactivos distintos; el autor que, como decíamos, ha hecho el estudio comparativo de todos, tiene sus preferencias por la modificación B de Schultze y la de von Gierke. Para la modifiación B de Schultze se hace una mezcla de 2 soluciones.

1.º Solución acuosa al 2 o|o de B naftol sódico (Mircrozidin de Merck).

2.º Solución acuosa al 1 o|o de clorhidrato de dimetil fenilendiamina.

El reactivo de von Gierke se prepara mezclando las 2 soluciones siguientes:

1.º 1 gramo de naftol en 100 cts.3 de solución fisiológica hirviendo; filtrar.

2.º 1 gramo de dimetil fenileudianmia diluído en frío en 100 gramos de solución fisiológica.

Con estos procedimientos la reacción es positiva cuando aparecen pequeñas granulaciones azuladas en el protoplasma de las células que se estudian. Es lo que se llama la indofenilblausynthese de Schultze.

Organos hematopoiéticos

La fijación puede hacerse con los fijadores habituales, formol, formol-Müller, líquido de Flemming; Giemsa (1910) recomienda el siguiente fijardor:

Solución acuosa concentrada de

Sublimado corrosivo	2 partes
Alcohol absoluto.	1 parte

En este líquido deben dejarse los órganos 48 horas.

En seguida puede cortárseles directamente con el micrótomo de congelación y colorearlos con los mismos procedimientos, o incluirlos previamente en parafina.

Para el estudio de las células el procedimiento de elección es el Giemsa solo o May Grünwald-Giemsa; para el tejido conjuntivo puede usarse el conocido procedimiento de von Gieson, con la fucsina pícrica.

La reacción a la oxidasa puede igualmente hacerse sobre fragmentos de órganos cortados por congelación, después de lavaje con agua cuando han sido fijados en formol.

CAPITULO IV

Leucemias y aleucemias

Como la terminología es tan múltiples y variada en esta clase de afecciones, es necesario entenderse previamente sobre el alcance de los términos.

Se ha visto en el resumen histórico de la cuestión, que leucemia es una palabra creada por Virchow para que significara sangre blanca; por extensión se ha aplicado a todos los procesos que traen alteraciones de la sangre en sus componentes de la serie blanca; actualmente conserva este significado.

Aleucemias significa padecimientos exactamente iguales a las leucemias, diferenciándose única y exclusivamente porque carecen de alteración sanguínea; subleucemia, sería la alteración sanguínea de escaso grado.

Nosotros habíamos declarado que en las afecciones del aparato hematopoiético la terminología debía encerrar conceptos anatómicos; parecerá entonces una inconsecuencia usar los términos de leucemia y aleucemia, que no llenan esa desideratum; es que una cosa es la lógica y otra el imperio del uso; en efecto, en todas la bibliografía y en todos los idiomas es la

palabra leucemia la que se usa; hay que seguir empleándola por lo tanto; solamente su acepción es vasta y comprende un grupo de afecciones que se distinguen entre sí por particularidades de detalle. La terminología aconsejada será empleada entonces en la designación de los distintos tipos de leucemia.

La medicina en todas sus ramas, ha dedicado a las leucemias en estos últimos decenios una suma enorme de estudio y de trabajo; todas las observaciones, todas las teorías, todas las opiniones se han visto sometidas a una crítica severa y a un análisis riguroso. Así la bibliografía presenta una riqueza extraordinaria, abrumadora; y es digno de hacer constar el hecho por lo curioso: esa riqueza bibliográfica se encuentra constituída por una inmensidad de observaciones aisladas, pero faltan casi en absoluto los estudios de conjunto; personalmente, sólo he encontrado uno de Clerc, aparecido en la Presse Medicale de 1910, y la monografía de Ebstein de 1909. Ambos trabajos son importantes, pero en estos últimos cinco años las ideas han evolucionado tanto, que ya están atrasados en muchos puntos capitales.

Los artículos de las obras clásicas y de las modernas enciclopedias adolecen del mismo defecto, a excepción de la obra fundamental de Naegeli, Leukamie und Pseudo leukamie, 1913, que debemos a la gentileza del distinguido profesor doctor Mariano R. Castex.

En la bibliografía alemana figuran, además, algunas tesis, que no nos ha sido posible obtener por las circunstancias anormales que atravesamos.

El Congreso de la Sociedad Italiana de Medicina Interna, en su última reunión de Octubre de 1914, se ha ocupado de la cuestión de las leucemias, por el órgano de sus miembros más autorizados. Por iguales circunstancias no hemos podido obtener las actas ori-

ginales y sí sólo las conclusiones a que han llegado los relatores.

Donde se encuentra toda la historia y las faces sucesivas de la cuestión de las leucemias, es en la revista de Pappenheim, Folia Haematológica, así como el mayor acopio de la bibliografía universal sobre el tema.

Seguir toda la evolución de nuestros conocimientos sobre este tema, detenerse en cada una de las teorías, discutir las observaciones y los errores de hecho que contienen, analizar las interpretaciones tan múltiples y tan variadas, sería una tarea abrumadora para el que la realiza y el que la examina y de ningún provecho para nadie.

Hemos de esmerarnos en las páginas que siguen, por consiguiente, en dar los hechos definitivamente adquiridos a través de esa laboriosa evolución, y en hacer síntesis en aquellos, desgraciadamente numerosos, que aún están en discusión.

Las conclusiones del Congreso de la Sociedad Italiana de Medicina Interna de Roma, formulados por tres autoridades reconocidas en la materia: Castellino, Ferrata y Rumo, contienen muchos progresos modernos en los hechos y en las interpretaciones.

A pesar de la consideración que sus autores merecen, muchas de esas conclusiones no satisfacen al espíritu; para el que estudie imparcialmente la cuestión, otras ideas, también de autoridades indiscutibles serían más aceptables. Oportunamente iremos mencionando unas y otras y apuntando nuestras preferencias.

Castellino y Ferrata siguen empleando la palabra seudoleucemia, en el sentido primitivo de Conheim, es decir, de alteración de carácter leucémico sin modificación sanguínea. Creemos, de acuerdo con Hirschfeld, Frankel, Rieux, que esa palabra no debe emplearse en tal sentido, para que todos ganemos en

claridad, y que debe ser reemplazada por la de aleucemia, que es más exacta en su significado y no se presta a confusión.

Leucemias y aleucemias son padecimientos sistematizados de los órganos hematopoiéticos, generalizados parenquimatosos, hiperplásicas e hiperplásicos sarcoides; las aleucemias se diferencian de las leucemias en que carecen de alteración de la sangre circulante.

Este postulado fundamental está ya admitido universalmente, salvo pequeñas diferencias. Hay en leucemias y aleucemias igual cuadro clínico, igual alteración anatómica. Por razones que no siempre conocemos suele haber diferencias de evolución y de detalle entre leucemias y aleucemias; por ejemplo, la leucemia mieloide es sin disputa más frecuente que la aleucemia mieloide, etc., etc. Pero la absoluta identidad fundamental de leucemias y aleucemias es un hecho probado. Castellino, Ferrata, Pappenheim, Banti, Naegeli, etc.

También está universalmente admitido que leucemias y aleucemias son enfermedades sistematizadas, es decir, que se localizan sólo en el tejido hematopoiético, en cualquier punto y órgano que este tejido se encuentre y no en otros tejidos. Surge la conclusión lógica que para tener conocimiento exacto de las leucemias es necesario tener conocimiento exacto del tejido hematopoiético.

Se admite también por todos que son generalizadas, pero no hay la misma uniformidad en la interpretación del mecanismo según el cual se generalizan y se extienden las leucemias y aleucemias.

Es sabido que en las leucemias mieloides los ganglios linfáticos, órganos linfoides, sufren la transformación o metoplasia mieloide. Para Ehrlich y los que aceptan la dualidad de los tejidos hematopoiéticos esa transformación se haría por metástasis de células mieloides en los órganos linfoides; para Helly serían colonizaciones; en ambos casos las *células transplan-*

tadas proliferarían produciendo así la transformación del tejido.

Para los unicistas no habría metástasis, sino formación autoctona de tejido mieloide en el tejido linfoide alterado. Los que así piensan se basan en que si bien los tejidos adultos y normales son diferenciados, contienen partes que permanecen siempre en estado embrionario, las que en estados patológicos son capaces de evolucionar en uno u otro sentido, según causas múltiples; esas partes embrionarias son las que producen el tejido nuevo; no hay entonces, ni metástasis ni colonización, sino formación autoctona de tejido.

El asunto ha sido sometido a la experimentación; en las anemias por hemorragias no se obtiene la producción de tejido mieloide, como lo prueban los estudios de Hirschfeld, Sternberg, Blumenthal, Morawitz, etc. En las anemias experimentales tóxicas, producidas por inyecciones de venenos hemáticos y de toxinas, obtienen producción de tejido mieloide en el bazo y en el hígado. Hertz, Heinz Popoff, v. Demarus y Werzberg-Ytami hacen estudios de control que prueban que en las anemias tóxicas se consigue producir tejido mieloide, mientras que ocurre lo contrario en las anemias por hemorragias.

Recientemente Damberg, Folia Haematológica, tomo XVI, intoxica conejos con pirogalol y los autopsia en intervalos de tiempo variables, desde una semana a 80 días después del comienzo de las experiencias. Constata que las células endoteliales de los vasos se hinchan y se desprenden, presentando todas las transiciones, entre éstas, los eritrocitos, los mielocitos neutrófilos y los eosinófilos; acompaña su trabajo con láminas muy ilustrativas y convincentes. (Las antiguas experiencias de Dominici permitieron también obtener tejido mieloide).

Damberg concluye que la formación de tejido mieloide es autoctona y que se produce en la pulpa esplénica, hígado y ganglios, haciendo constar que en

el bazo y ganglios la metaplasia mieloide se hace en el tejido interfolicular, nunca en los folículos. Además, Sacerdoti y Fabian, Folia Haematológica, 1908, citados por Hirschfeld, obtienen en el conejo formaciones mieloides en el riñón por ligaduras de los vasos renales.

La gran mayoría de los modernos autores acepta estas conclusiones; las tituladas metástasis de las leucemias no son verdaderas metástasis, sino metaplasias; sólo se hacen en tejidos hematopoiéticos ya formados o capaces de formarlos (tejido conjuntivo) y no en otras partes, como sucede con las verdaderas metástasis de los tumores malignos.

Debemos entonces aceptar la formación autoctona de los tejidos metaplasiados o transformados en las afecciones leucémicas.

La índole de los procesos leucémicos ha sido muy discutida.

Ribber y Banti sostuvieron que estos procesos eran de naturaleza tumoral, es decir, que eran iguales a los tumores malignos, porque tenían sus mismos caracteres: eran capaces de producir metástasis como los tumores, y estaban como ellos constituidos por células atípicas.

Banti, en estos últimos tiempos, ha modificado sus ideas, aproximándose así a las otras interpretaciones; éstas niegan el carácter tumoral porque niegan sus dos características: la metástasis y la atipia celular.

Hemos ya hablado de las metástasis, que deben ser formalmente negadas. Los estudios modernos hematológicos han probado que las células interpretadas como atípicas son distintas de las células de la sangre normal, pero que son idénticas a las células que normalmente se encuentran en los órganos hematopoiéticos; éstas no son individualidades distintas, sino faces evolutivas, grados distintos de madurez de un mismo organismo celular, cuya forma primera es la célula embrionaria; ésta se va modificando sucesivamente hasta transformarse ella misma en las células

maduras de la sangre normal. Las células patológicas, que se encuentran en los órganos hematopoiéticos en las leucemias, no son tumorales, porque se producen también por otras causas: intoxicaciones, infecciones, etc. No hay, por lo tanto, atipia celular.

Las leucemias no son entonces verdaderos tumores, y tal es la opinión casi unánime.

Se observa, sin embargo, en ciertas formas de leucemia una agresividad que recuerda a la de los tumores malignos; son invasoras y agresivas; rompen las barreras fisiológicas e invaden los tejidos vecinos. Banti distinguía, de acuerdo con esta circunstancia, dos formas de leucemias y aleucemras: las simples y las sarcomatosas. Pappenheim acepta la misma división, llamando hiperplásicas a las primeras y sarcoides a las segundas.

Castellino y Ferrata aceptan el concepto primitivo de Ehrlich, según el cual las enfermedades leucémicas son procesos sistemáticos parenquimatosos de naturaleza hiperplásica pura. Transcribimos, tomado de "Il Policlinico, el párrafo de estos autores:

"Se acostumbra llamar hiperplasia la hiperproducción parenquimatosa de un tejido; si por su carácter a veces agresivo, si por las infiltraciones vasales consecutivas no se comportan como los procesos hiperplásicos y se deben llamar sarcomatosos, *sia pure;* será cuestión de entenderse sobre la terminología, mientras quede de común acuerdo establecido que se trata de enfermedades sistemáticas parenquimatosas, donde los nódulos leucémicos no son metástasis, sino producción hemoistioblástica in situ y donde los varios tipos celulares dejan reconocer siempre en su última estructura los caracteres histológicos o morfológicos de los elementos maduros e inmaduros de los órganos hematopoiéticos".

Entonces al lado de la interpretación casi abandonada ya, de que las leucemias fueran procesos neoplásicos, encontramos la de los autores italianos, según la cual esos procesos serían hiperplásicos puros;

aún cuando esa hiperplasia sea de grado extremo, sería siempre hiperplasia y no sarcomatosis, no de índole tumoral.

Pappenheim, con su inmensa autoridad, se coloca en situación intermedia entre ambas ideas; acepta que las leucemias son procesos hiperplásicos-sarcoides. Todos los tipos de leucemias pueden tener carácter sarcoide, pero nunca son sarcomas verdaderos.

Según este autor, hay que reconocer que las leucemias tienen gran parentesco con los tumores; hay formas más o menos localizadas, como los cloromas, mielomas y linfosarcomas, que son los que tienen mayor parecido con los tumores y cuya vinculación con los procesos leucémicos es aceptada por la inmensa mayoría de los autores. En conjunto las afecciones leucémicas ocuparían un lugar intermedio entre las infecciones y los procesos tumorales o blastomatosos. El gráfico siguiente, tomado de Pappenheim, Folia Haematológica, tomo XIV, es muy significativo:

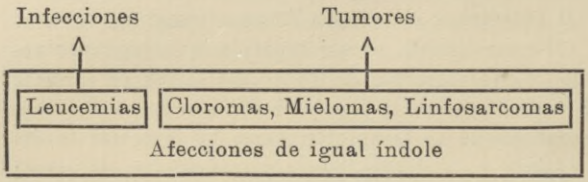

En detalle, ese gráfico expresa que leucemias, cloromas, mielomas y linfosarcomas son afecciones de igual índole, es decir, hiperplásicas parenquimatosas generalizadas; por lo tanto, de índole leucémica. En ese gran grupo de leucemias, las que son el tipo más generalizado tienen estrecho parentesco con las infecciones; los cloromas, mielomas y linfosarcomas, que son tipos menos generalizados tiene gran parentesco con los tumores; esto no significa que haya identidad (falta de atipia celular y de metástasis), sino semejanza.

Hay un hecho de observación, del que conviene de-

jar constancia: no se conocen verdaderos tumores del parénquima de los órganos hematopoiéticos. Su interpretación es discutible; Pappenheim expresa la presunción de que tal vez las leucemias sean los tumores de los órganos hematopoiéticos, distintos de los tumores de las demás parénquimas, debido tal vez a las condiciones especiales de este tejido. Lo que es el sarcoma al tejido conjuntivo sería la leucemia al aparato hematopoiético. (Bard, De la leucocythemie considérée comme le cancer propre du sang, Lyan Med., 1888) sostiene, desde hace casi 30 años, una opinión parecida.

Esta circunstancia no excluye la causa toxiinfecciosa; hay afecciones inflamatorias con carácter tumoral y con marcha agresiva: ejemplo el granuloma sarcoide y a la inversa hay tumores de causa infecciosa.

Entonces, y por tales razones, para Pappenheim, las leucemias son procesos hiperplásicos sarcoides, con estrecho parentesco con los tumores y las infecciones. Naegeli no admite esta vinculación y sostiene que las leucemias constituyen un padecimiento especial sui géneris.

Entre estas diversas interpretaciones de la naturaleza de las leucemias, la una que las considera neoplasias, la otra hiperplasias puras, la tercera hiperplasias sarcoides, la cuarta enfermedad especial, ¿cuál es la que más se aproxima a la verdad?

Creemos que la de Pappenheim, porque es la que comprende a todos los tipos de los procesos leucémicos, y porque también las hiperplasías puras, dentro del concepto corriente de esa palabra, no son invasoras, no son agresivas; estos caracteres pertenecen, en propiedad, a los tumores malignos; entonces, en las leucemias, a la hiperplasia pura se agrega un carácter que no le es habitual: la agresividad. Esta circunstancia es la que les da su parentesco con los tumores. Nada más que parentesco, pues de los verdaderos tumores las leucemias se diferencian, como hemos dicho,

por dos caracteres fundamentales: la falta de atipia celular y la falta de metástasis.

Antes de pasar a otro asunto, diremos que generalmente se admite dos formas de leucemias y aleucemias: una forma aguda y una forma crónica; la diferencia es neta en muchos casos, en otros el límite es completamente artificial; el criterio para clasificar una leucemia en uno u otro grupo, no puede ser único, sino complejo y basarse en la duración, en la sintomatología clínica y en el tipo de las células proliferadas. Nos ocuparemos con mayor extensión de este asunto en las páginas que siguen.

Es necesario que nos ocupemos brevemente de una tesis de Sternberg, a título meramente ilustrativo, pues aunque reconocida errónea ya por la gran mayoría, preocupó mucho en el momento de su aparición.

Sternbergg observó que las leucemias a grandes células mononucleares tenían, generalmente, un crecimiento tumoral; sostuvo que esas células eran atípicas, y que tal tipo de leucemia era verdaderamente sarcomatosa, formando el tipo de transición entre las verdaderas leucemias y las sarcomas; creó entonces el término de leucosarcomatosis. Es necesario distinguir este término de las linfosarcomatosis; éstas son ciertas formas sarcoides de las leucemias y aleucemias linfáticas. El término de Sternberg debe ser desterrado para evitar confusiones.

En efecto, las observaciones posteriores han demostrado que hay leucemias a grandes células mononucleares sin crecimiento tumoral, Meyer Heimke (Deut. Arch., t. 88); Lucksch (Folia Haematológica, 1908); Moritz (Folia Haematológica, 1905), y que hay también leucemias a pequeñas células redondas con igual marcha agresiva, caso de Turck, Wien. Klin. Woch,, 1903, y de Ogawa (Folia Haematológica, 1906); han probado también que las grandes células no son células atípicas, sino faces evolutivas normales de las células sanguíneas. Por lo tanto, está demostrado que

la leucemia a grandes células no es de naturaleza sarcomatosa y que, al contrario, en nada se diferencia de los otros tipos de leucemia, en cuanto concierne a su naturaleza íntima.

Admitido entonces que las leucemias y aleucemias son procesos parenquimatosos hiperplásicos, deben separarse de este grupo todos aquellos procesos mórbidos que no llenan este desideratum, y que, por lo tanto, tienen alteración anatómica de otra índole. El grupo de las viejas seudoleucemias debe ser desintegrado; las aleucemias son, hemos visto, procesos leucémicos; otros procesos de gran parecido clínico son de índole distinta y deben ser estudiados aparte; así ciertas afecciones inflamatorias, con asiento estromático más que parenquimatoso, del tipo del granuloma, y otras de carácter genuinamente neoplásico, el sarcoma de los ganglios. Entonces, anatómicamente, debe desaparecer la *seudoleucemia* y quedar subsistentes, como individualidades anatómicas propias, las aleucemias (que son procesos leucémicos) por una parte, las afecciones inflamatorias estromáticas del tipo del granuloma, en un segundo grupo, y las afecciones verdaderamente neoplásicas del tipo del sarcoma en los ganglios en un tercer grupo.

Anotar muy especialmente que sarcoma y linfosarcoma son dos cosas bien distintas; el primero es afección neoplásica; el segundo es afección leucémica con crecimiento *sarcoide*.

Se ha dicho ya que la etiología de las leucemias pertenece totalmente ignorada. La mayoría de los autores están de acuerdo en presumir que se trata de procesos infecciosos, basados en argumentos de orden clínico y anátomo-patológico.

La evolución clínica de las formas agudas y de las formas crónicas es perfectamente superponible a la de las infecciones agudas y crónicas; en otros términos, las leucemias agudas tienen la expresión sintomatológica de las infecciones agudas, específicas o no;

las leucemias crónicas tienen la expresión sintomatológica de las infecciones crónicas, especialmente tuberculosis y sífilis.

La leucocitosis infecciosa tiene cierta analogía con la leucemia; aquélla sería el aumento de la células maduras, como reacción a los procesos infecciosos, ésta sería también reacción del aparato hematopoiético, no en sus elementos maduros, sino en los jóvenes embrionarios.

Ciertas infecciones específicas tienen predilección por ciertos tejidos hematopoiéticos; la viruela por ejemplo, produce siempre reacciones mieloides; la fiebre tifóidea suele producir la formación de linfomas en el hígado, muy semejantes a las linfomas de las leucemias. Por todas estas razones, se considera que la causa de la leucemia es una causa infecciosa. En esto concuerdan casi todos los autores, incluso Banti, Pappenheim, Ferrata, Castellino, Rumo, etc.

Se ha estudiado abundantemente el problema de las leucemias en esta faz, con el fin, naturalmente, de descubrir el agente infeccioso productor de tan curioso cuadro mórbido. Tres órdenes de estuddios se han realizado.

1.º Morfológicos, tratando de encontrar en las células y en los tejidos a dicho agente.

2.º Bacteriológicos, cultivando en distintos medios la sangre y los tejidos leucémicos.

3.º Biológicos, intentando la producción y reproducción en animales.

Haremos una brevísima síntesis de los resultados, reservándonos para dar mayores detalles en otro lugar; y desde ya diremos que a pesar de todos estos estudios, el agente productor permanece totalmente ignorado.

Se han descrito elementos de distinta índole y naturaleza, libres o incluidos en los glóbulos, por Lowit, Auer, Jockmann, Pappenheim, pero nada hay probado sobre su rol etiológico, y todo inclina a creer que éste es nulo.

Los estudios bacteriológicos han demostrado la existencia de los gérmenes más variados; últimamente Hirschfeld ha encontrado abundantes bacilos tuberculosos. Siendo tal la variedad de hallazgos, es difícil admitir entre ellos y las leucemias una relación de causa a efecto. Creemos, sin embargo, que ha de llegar algún día la gran síntesis, no sólo sobre este punto, sino en general sobre el árduo problema científico actual de las infecciones no específicas. Pero por ahora permanecemos, en punto a etiología bacteriológica de las leucemias, en la más completa obscuridad.

Experimentalmente se obtiene una leucemia infecciosa en las gallinas, que es transmisible del animal enfermo al sano, pero que no permite hacer analogías con la leucemia humana; se ha conseguido, por Ellermann y Baug (Rep. Folia Haematológica, tomo XVI), transmitir esa leucemia por filtrados libres de células y parece que Peyton y Ross han conseguido lo mismo con los verdaderos sarcomas a células redondas de los animales. Por muy interesantes que sean estos hechos no nos traen por ahora ninguna luz.

El método de Carrel, de cultura de tejidos vivos, ha sido empleado sobre todo por Micheli al estudio del tejido leucémico; vía nueva, llena de grandes promesas, pero cuyos frutos no han madurado todavía.

Hay otro hecho de observación que complica aún más este problema. Se ha observado madres sanas que han dado a luz hijos con leucemia congénita y también lo inverso; madres leucémicas que han dado a luz hijos sános. Es evidente que la interpretación de estos hechos es particularmente difícil.

Tales son nuestros conocimientos actuales y nuestras dudas actuales sobre la esencia misma de la leucemia y sus causas; en síntesis la leucemia es una enfermedad del sistema hematopoiético, de carácter hiperplásico parenquimatoso, con gran parentesco con los tumores, de causa seguramente infecciosa, pero aún no determinada.

La clasificación de los distintos tipos de leucemia es actualmente menos complejo; las divergencias, aunque fundamentales, residen en la interpretación de los casos especiales; el acuerdo es casi completo en su caracterización.

Desde que las leucemias son proliferación de las células hematopoiéticas, es claro que la base según la cual se distinguen unas de otras tiene que ser la clase de células; de ahí que es necesario su conocimiento exacto.

En el organismo adulto y normal y con más razón en el niño, existen células embrionarias ubicadas en los tejidos diferenciados ya por la función hematopoiética, las otras en el tejido conjuntivo indiferente. Las primeras son las encargadas de multiplicarse y transformarse en los distintos tipos de células sanguíneas maduras e inmaduras. Se distingue a la célula embrionaria con el nombre de hemocitoblasto y su sinonimia.

No insistiremos en el detalle de esas evoluciones por haber sido ya tratado en las páginas anteriores.

Las células embrionarias del tejido conjuntivo indiferente, llamadas con el nombre genérico de histioblastos, corresponden a los clasviatocitos de Ranmer, a las células adventiciales de Marchand, a las células migratorias. Normalmente parece que forman también algunos de los elementos de la sangre, los macrófagos mononucleares. Pero en el estado patológico son capaces, parece, de formar todas las otras células, es decir, que se conducen como los hemocitoblastos.

Ambos, hemocitoblastos e histioblastos, se originan en el endotelio de los vasos. La difusión de unos y otros en el organismo es extrema; se concibe, por lo tanto, la extrema generalización de los procesos leucémicos.

Como sabemos, los hemocitoblastos, es decir, las células madres de los elementos sanguíneos, siguen tres direcciones al diferenciarse, para llegar a tres tipos de células adultas: los glóbulos rojos, los gló-

bulos blancos agranulosos, los glóbulos blancos granulosos. En rigor hay una cuarta clase de células, que proceden de la células original y tienen sus intermediarios: son los megacariocitos. Estos sólo participan secundariamente en los procesos leucémicos, y es absolutamente excepcional que pasen a la sangre. Por estas razones no tienen significación en las leucemias y, por consiguiente, serán dejados de lado.

De las tres clases de células, los glóbulos rojos y los glóbulos blancos granulosos se forman en el tejido mieloide; los glóbulos blancos agranulosos en el tejido linfoide, en estados normales fisiológicos; sobre este punto el acuerdo es perfecto.

Al interpretar el origen, las transformaciones y las alteraciones patológicas se presentan las divergencias fundamentales.

Para los dualistas, una vez diferenciados los tejidos linfoide y mieloide, forman dos entidades distintas, perfectamente individualizadas, no reversibles, no transformables una en otra. Los procesos patológicos toman uno u otro carácter, tienen las manifestaciones propias de uno u otro tipo.

Para los unicistas y éstos constituyen la mayoría y forman la falange más autorizada y más fecunda, el tejido hematopoiético constituye una unidad anatómica; no hay entonces leucemias mieloides distintas de las leucemias linfoides sino distintos sindromes leucémicos, caracterizados por la predominancia de los diversos tipos leucocitarios.

En el estado actual de nuestros conocimientos hemos visto que la unidad *originaria* de los tejidos hematopoiéticos es una verdad demostrada; pero en los tejidos adultos diferenciados hay evidentes diferencias, y en estados patológicos conservan su individualidad relativa.

Hemos visto que los tejidos linfoides podían transformarse en tejidos mieloides, tanto en procesos patológicos espontáneos como en los producidos experimentalmente; pero es necesario hacer constar que esa

transformación no es universal; es el tejido interfolicular de los ganglios linfáticos y el tejido de la pulpa del bazo los que sufren la transformación mieloide; hasta este momento sólo una vez se ha visto la transformación mieloide de os folículos (Roman). Igualmente la méddula sufre una transforamción linfoide, pero tampoco se ve la verdadera formación de folículos linfoides en la médula.

En el hombre, en el estado patológico hay observaciones indiscutibles de leucemia mielógena sin alteración de la médula, pero sí con transforamción de lon ganglios; (Hirschfeld, Herz, Voswinkel y Dunzeit); igualmente hay leucemias linfoides a localización medular predominante, pero con transformación linfoide de la médula (Walz, Pappenheim, Dennig).

Luego hay vínculos hasta aquí indisolubles, entre formación linfoide y leucemia linfoide, y entre formación mieloide y leucemia mieloide.

Para ser más claros hagamos constar que el carácter de linfoide o mieloide de una leucemia se determina por la naturaleza de las células predominantes. De suerte que cuando se observa predominio de células linfoides en a sangre, hay proliferación de tejido linfoide en los órganos; esta proliferación puede encontrarse en los órganos en que había tejido linfoide al estado normal, ganglios, o en los que no lo había, médula; pero siempre hay proiferación linfoide. Igualmente cuando hay predominio de células mieloides en la sangre hay proliferación de tejido mieloide en los órganos.

Hasta el momento actual no se ha probado la transformación de una leucemia mieloide en linfoide o vice-versa. Muchas veces se observa que las leucemias mieloides, espontáneamente o por acciones terapéuticas, rayos X, benzol, modifican su cuadro hematológico; desaparecen los elementos granulosos y quedan sólo elementos agranulosos de tipo infoide. Durante algún tiempo se consideró que tales hechos revelaban la transformación de la leucemia mieloide en linfoi-

de; pero los progresos de la tocnina hematológica han probado que esas células linfoides agranulosas son siempre mieloides; sólo que representan un estado primitivo de desarrollo, una forma muy joven, que aún no se ha cargado de las granulaciones características; entonces no hay transformación de la leucemia, sino modificación del cuadro sanguíneo; esa modificación consiste en la desaparición de los elementos de un grado más avanzado de madurez y su sustitución por elementos más jóvenes, pero siempre de la misma serie mieloide.

En la inmensa mayoría de los casos hay lesión exclusiva de uno de los dos tipos de tejido, sobre todo en las formas crónicas de las leucemias; en las formas agudas aunque el hecho es menos evidente, es casi siempre posible reconocer un tipo linfoide y un tipo mieloide.

El hecho ha recibido diversas interpretaciones; Ziegler admite que hay oposición entre ambos tejidos; cuando uno se debilita el otro se hiperplesia. Meyer-Heineke, cree, a la inversa, que es la hiperplasia del uno lo que trae la atrofia del otro. Pero de todos modos se admite una oposición entre el tejido linfoide y el mieloide, evidente en las leucemias crónicas, posible de demostrar en muchas de las agudas.

La individualidad normal y patológica de ambos tipos de tejidos, constituye el fundamento de la doctrina dualista, sostenida por Ehrlich y sus alumnos, Levaditi, Naegeli, Schmidt, Türck, etc.

Según esta doctrina, tejido linfoide y tejido mieloide son dos clases de tejido, fundamentalmente distintos. Cada uno de ellos forma u origina un grupo de células sanguíneas especial, linfocitarias el tejido linfoide, granulosas el tejido mieloide.

La célula madre del tejido linfoide es el linfoblasto, distinta de la célula madre del tejido mieloide el mieloblasto; el primero se origina en la célula endotelial vásculo-linfática, el segundo en la célula endotelial vásculo-sanguínea.

El concepto de las leucemias es entonces muy simple; se trata de un trastorno de la leucogénesis que recae en uno o en otro de los tejidos; ese trastorno puede ser agudo o crónico, es decir, leucemias agudas, leucemias crónicas. Por lo tanto, la leucemia linfoide constituye una entidad y la leucemia mieloide otra entidad.

La doctrina es seductora y sus fundamentos, indudablemente, sólidos.

El problema es, sin embargo, más complejo. Ante todo no hay uniformidad en la interpretación de los cuadros mórbidos, llamados leucemias agudas.

Para Naegeli éstas deben considerarsde esencialmente iguales a las leucemias crónicas; la diferencia reside solamente en la evolución y en que las células sanguíneas no son los elementos maduros de las crónicas, sino los elementos inmaduros, pero siempre pertenecientes a uno u otro tipo, a la serie linfoide o a la serie mieloide.

Para Sternberg la leucemia mieloide aguda no es una verdadera leucemia; es solamente una septicemia con alteración leucemoide de la sangre, y la leucemia linfática aguda es su leucosarcomatosis.

Pappenheim no niega en absoluto esta opinión de Sternberg sobre la leucemia mieloide; sigue creyendo que las leucemias agudas deben considerarse de la misma índole que las leucemias, e invierte el postulado de Sternberg, diciendo que si se demuestra en las leucemias agudas una etiología infecciosa o septicémica, sería esto un argumento en favor de la causa infecciosa de las leucemias crónicas.

Con Naegeli y Pappenheim la mayoría de los autores consideran a las leucemias agudas como verdaderos procesos leucémicos. (Castellino Ferrata).

Aceptada esta tesis, el problema de las leucemias se complica y la teoría dualista resulta insuficiente para explicar muchas observaciones.

Ante todo, la oposición de tejido mieloide y linfoide no es absoluta. Hay casos bien observados en los que

hay participación simultánea de los dos tejidos, constituyendo los llamados leucemias mixtas. Durante mucho tiempo su existencia ha sido negada; pero el estudio más prolijo de los casos ha hecho que la acepten los que antes las habían negado, como Pappenheim. Las observaciones más probantes son las de Herz, Hirschfeld, y últimamente las de Goriajew y Herxheimer, Zeit. f. allg. Path., t. 24.

Entonces no es posible admitir que la leucemia mieloide sea distinta de la linfoide, desde que un mismo proceso participa de los dos caracteres.

No sólo la oposición de los tejidos linfoide y mieloide deja de ser absoluta, sino que su individualidad resulta también muy relativa.

En los procesos crónicos la alteración predominante reside, para el tipo linfoide, en el tejido interfolicular de ganglios y bazo, y para el tipo mieloide en el tejido de la médula ósea.

Hemos visto también que tanto al estado patológico como en la experimentación, se observa que el tejido adenoide interfolicular se transforma en mieloide y vice-versa, el mieloide en linfoide y también que hay leucemias de tipo mieloide, sin alteración de la médula, Rehn, Zieglers, (Beitr., 1908); Reichmann (Munich Med. Woch., 1910) y leucemias de tipo linfoide sin alteración de ganglios; bien es cierto que éstas son rarísimas (caso de Northnogel, linfadenia ósea).

En las leucemias agudas es todavía más evidente el fenómeno de la coparticipación de ambos tejidos. En este tipo evolutivo, y en el grupo linfoide son, a veces, los folículos linfáticos, a veces, el tejido interfolicular los que presentan la mayor actividad. Hasta acá no se había podido probar la transformación mieloide de los folículos linfáticos; recientemente Román, Zieglers Beitrage la ha encontrado en un caso de cloroleucemia mieloide; en una laguna de la amígdala y en doce folículos de un ganglio linfático pudo demostrar este autor la existencia de abundantes mielo-

citos, con esta circunstancia digna de nota, que la abundancia de tales elementos decrecía del centro del folículo a la periferia, lo que hace más aceptable la interpretación del hecho, en el sentido que esos mielocitos eran formados en el folículo mismo y no sembrados de fuera hacia adentro, es decir, no originados fuera del folículo y llevados accidentalmente al interior del mismo.

El hecho permanece hasta acá único; por lo tanto, no se le puede atribuir un valor concluyente, pero hay que tenerlo en cuenta.

Pero es más decisivo otro hecho de observación; había sido hecho ya por Heirchfeld y constatado de nuevo recientemente por Beltz, Deut. Arch. J. Klu Nuev., tomo 113. Se trata de un caso de leucemia aguda, en el cual se encuentra transformación linfoidea de la médula y transformación mieloide de los ganglios y bazo.

Hagamos constar ue todas estas observaciones son raras; lo que significa que no es esto lo habitual en las leucemias; pero es también indudable que no pueden ser explicados con la teoría dualista: si el tejido mieloide es distinto del linfoide, ¿cómo es posible que se pueda encontrar, aunque sea en muy pocos casos, tejido linfoide en la médula y tejido mieloide en los ganglios de un mismo enfermo?

Fuerza es entonces buscar otra interpretación. A eso tienden las ideas unicistas. Ellas reunen en la actualidad, como defensores, a grandes autoridades.

Para estos autores, Pappenheim, Dominici, Castellino, Ferrata, las células sanguíneas y los tejidos hematopoiéticos constituyen una unidad originaria.

La célula sanguínea madre es una sola, susceptible de dar células hijas que en sus evoluciones posteriores pueden seguir cualquier dirección. Normalmente esa célula originaria da en la médula células mieloides y en los ganglios células linfoides; pero en estados patológicos, esa célula, que es siempre una misma, puede

desviar sus descendientes y dar células mieloides en los ganglios y linfoides de la médula.

La cuestión puede aceptarse como probada en lo que se refiere a los linfocitos y a los polinucleares. Pero en lo que se refiere a los grandes linfocitos y a los grandes mononucleares, estamos todavía en plena incertidumbre, y lo estamos porque falta por probar dos puntos: el origen de estos grandes mononucleares normales de la sangre y la identidad del gran linfocito con la célula madre, originaria común de los otros elementos blancos. Es en las leucemias agudas en las que predominan los elementos de tipo linfoide y de tamaño mayor que los linfocitos, aunque hay también leucemias agudas con predominio de células pequeñas.

En estos casos, el carácter linfoide o mieloide se determina por la presencia de los otros elementos maduros en la sangre y por el tipo histológico del tejido hiperplasiado.

El concepto de las leucemias para los unicistas es entonces el siguiente: son hiperplasias del tejiddo hematopoiético, de suerte que esencialmente la leucemia mieloide es un padecimiento idéntico a la leucemia linfoide; ambos son hiperplasias del tejido hematopoiético. Leucemia linfoide y mieloide no son sino sindromes distintos. No se trata entonces de enfermedad de órganos linfoides, ganglios, ni de órganos mieloides, médula, como para los dualistas, sino de una única enfermedad de todo el sistema de tejidos sanguino-formadores.

La mayoría acepta, como hemos dicho, una forma aguda y una forma crónica y también un tipo mieloide y un tipo linfoide.

La célula original sanguínea, que es única, podría producir por su proliferación células y tejidos de una u otra serie.

Indudablemente esta concepción permite explicar un mayor número de hechos positivos de observación

y de experimentación y, por lo tanto, debe ser aceptada como más probable.

La causa íntima de producción de las leucemias es diversamente interpretada. Ziegler acepta que una causa exógena, aún desconocida, produce una alteración del equilibrio de los sistemas linfoides y mieloide y, por consiguiente, la leucemia.

Para Türck, Helly, Herz, Pappenheim es necesaria una causa interna, congénita, o adquirida por infecciones o intoxicaciones; en tal circunstancia se requiere, además, la acción de una causa externa, que no se sabe hasta hoy si es específica o no, pero que es seguramente toxiinfecciosa para producir la leucemia.

No sería entonces la leucemia, como piensa Naegeli, una enfermedad idiopática hiperplásica de carácter especial, sin vinculaciones ni con los tumores, ni con las infecciones, sino reacciones sistemáticas hiperplásicas del tejido hematopoiético de carácter especial, participando en cierto modo del carácter de las infecciones y del carácter de los tumores.

Es necesario hacer constar aún que las leucemias y seudoleucemias a plasmazellen, y los mielomas a plasmazellen constituyen una especie intermedia o de transición entre las afecciones leucémicas puras, caracterizadas por la hiperplasia de las parénquimas, y algunas afecciones, no los parénquimas, sino de los tejidos intersticiales, del estroma de los órganos hematopoiéticos, es decir, el granuloma o granulomatosis. Estas afecciones son también de causa infecciosa, aunque esa causa es también desconocida. Pueden, como las leucemias, tener un crecimiento tumoral; se diferencian, sin embargo, de éstas, en que la proliferación no es de las células del parénquima, sino de las células del estroma.

Tal es el estado actual de las ideas sobre las leucemias y aleucemias.

Las investigaciones futuras conmoverán las convicciones actuales? No es probable; llenarán los numerosas lagunas, modifiacarán los conceptos, nos ilustrarán más todavía. Pero en el momento presente ese es el conjunto positivo de hechos observados y esa la interpretación que de ellos lógicamente fluye.

Sobre esta base descansará la clasificación de las leucemias. La noción previa y fundamental es que el número de los elementos blancos tiene una importancia decididamente secundaria; lo que importa es su calidad y el tejido que les da origen.

Muchos de los unitarios, y entre ellos Pappenheim, admiten la gran división de linfoide y mieloide; en cambio Castellino y Ferrata sostienen que no existen las leucemias linfáticas o mieloides, sino sindromas diferentes leucémicos que toman su nombre de la prevalencia de uno u otro de los tipos morfológicos leucocitarios. Aceptan una momenclatura, diremos, celular: leucemia linfocítica, granulocítica, hemocitoblástica.

Hay dos razones que nos deciden a no seguir tan autorizada opinión; la primera es de orden práctico: toda la bibliografía, desde hace tres cuartos de siglo hasta nuestros días, acepta la vieja dualidad de las leucemias en linfoides y mieloides; es, por lo tanto, difícil desterrar esa momenclatura; nos parece más realizable conservarla, puntualizándola, es decir, agregando a cada uno de esos dos adjetivos el tipo celular predominante; así, por ejemplo, leucemia linfoide a linfoidocitos, o a grandes células, o a pequeñas células, leucemia mieloide a mielocitos, etc.

La segunda razón es de índole científica; hemos visto que cualquiera que sea el tipo de células predominantes, casi siempre es posible reconocer, según la clase

del tejido hiperplasiado, una leucemia linfoide y una mieloide.

Teniendo en cuenta la evolución hay que istinguir una forma aguda y una forma crónica.

La primera, es decir, la leucemia aguda, ha recibido de Sternberg una interpretación nueva; para dicho autor, la leucemia aguda no es una verdadera leucemia; es una septicemia con reacción leucemoide. Basa su argumentación en el cuadro clínico, exactamente igual al de las infecciones agudas, y en la anatomía patológica, pues la hiperplasia del tejido hematopoiético en estos casos es mucho menos manifiesta que en las formas crónicas.

Pappenheim sigue considerando las leucemias agudas como verdaderas leucemias, pero no niega en absoluto la interpretación de Sternberg. Creemos que eso es lo prudente, hasta tanto se pruebe la exactitud de la última.

Entonces aceptamos en definitiva la clasificación siguiente, que es la más generalmente aceptada:

Linfadenocis o linfadenomatosis, leucémicas y aleucémicas	aguda...	simple
		sarcoide
	crónica..	simple
		sarcoide (linfo sarcomatosis)
Mielomatocis o mielosis, leucémicas y aleucèmicas	aguda...	simple
		sarcoide
	crónica..	simple
		sarcoide mielo-sarcomatosis

En cada caso se especificará, además, el tipo de células predominantes.

Hay además dos tipos de procesos de índole leucémica, que pueden, como los demás, ser leucemias y aleucemias; son las leucemias a plasmazellen y las leucemias a mastzellen.

Hasta hoy es dudosa su catalogación.

A fin de no dar excesiva extensión a este capítulo, nos ocuparemos de la identidad de las leucemias con los cloromas, mielomas y linfosarcomas, en los capítulos especiales consagrados a cada uno de estos tipos mórbidos.

CAPITULO V

Etiología y Patogenia

La distribución geográfica de las leucemias no presenta ninguna particularidad, por lo menos entre los países civilizados; las observaciones se cuentan más o menos con el mismo grado de frecuencia en los distintos puntos del globo.

El sexo masculino es, sin duda, atacado con mucha mayor frecuencia que el femenino, pero sin llegar éste a ser inmune para la afección; sobre 90 casos, 60 hombres y 30 mujeres; sobre 20 casos, 16 hombres y y 4 mujeres; sobre 16 casos, 12 hombres y 4 mujeres.

En lo que concierne a la edad, estamos en la actualidad ya bien informados. Ninguna etapa de la vida presenta inmunidad absoluta. Se ha observado la leucemia en sujetos de 70 años, y se conocen casos de leucemaias congénitas (Sanger, 1888; Siefart, 1898; Pollmann, 1898; Lommel, 1905, y Leschen y Cheland, 1908).

Sin embargo, trabajos recientes ponen en duda la ubicación nosográfica de estos casos.

Schridde, Munch. Med. Woch, 1910, y Deut Med.

Woch, 1911, llama la atención sobre un conjunto mórbido típico y netamente delimitado, *"typpische scharf umgrenzte krankheitsbild"*; se trata de fetos dados a luz prematuramente con edema generalizado, e hidropesía de las cavidades en cuya autopsia se encuentra un considerable aumento de volumen del hígado y del bazo.

Al microscopio se encuentra en estos órganos una activísima formación de eritroblastos, y una menos notable producción de otras células mieloides. En el hígado las células propias del parénquima están alteradas, en el bazo faltan los folículos linfáticos. En el riñón, cápsulas supra-renales y ganglios linfáticos puede constatarse focos de formación sanguínea anormal. La sangre muestra una enorme cantidad de eritroblastos, superior a la de todos los demás elementos de la sangre.

Schridde considera que este cuadro mórbido no es producido por las afecciones renales de las madres; que el edema del feto debe explicarse por su intercambio alterado y que se trata de una eritropoiesis compensadora, producida por una intensa anemia del feto de causa no luética.

Himmelheber, Monat. J. Geburst, 1910; Loth, Deut Med. Woch., 1912; Pfreimbter, Much. Med. Woch., 1913, aceptan totalmente las ideas de Schridde y publican nuevos casos.

Fischer, Dets. Med. Woch, 1912, y Berliner Klin. Woch, 1912, trata de hacer una recopilación bibliográfica de los casos que puedan pertenecer a este tipo mórbido; reune 20. Entre éstos figuran los de Klebs, Sanger, Lazz y Siefart, que fueron consideradas como las leucemias congénitas.

H. Chiari (1), Schridde y Fischer, piensan entonces que muchas de las leucemias congénitas no son tales, sino *eritroblastosis,* nombre con que designan esta nueva afección.

---

(1) Jahrb. f. Kind. — 1914.

Es indudable que las observaciones antiguas tienen algunos puntos vulnerables, y el principal es que entonces era difícil el diagnóstico diferencial entre algunas células blancas, eritroblastos, mielocitos, linfoidocitos, por la técnica tintorial insuficiente y por la poca precisión de las ideas sobre las histogenesis y génesis de las células sanguíneas. De suerte que en verdad no pueden aceptarse sin reservas.

Pero cabría preguntar si estas eritroblastosis tienen o no parentesco con las leucemias. En el adulto no se ha observado nada parecido; las eritremias no son, según Pappenheim, análogas de las leucemias, porque carecen de la hiperplasia sarcoide del tejido hematopoiético que caracteriza a éstas; serían, generalmente, mielopáticas, tipo Vaquez; tal vez hemopáticas, tipo Gaisbock, pero no comparables a las leucemias.

En las eritroblastosis hay, indudablemente, hiperplasia del tejido hematopoiético, por lo menos en el hígado y bazo.

Es, por lo tanto, un asunto a estudiar; cualquier conclusión actual nos parecería prematura; es necesario realizar una investigación microscópica prolija, con las modernas técnicas, realizándolas en todos los órganos, en mucho casos de eritroblastosis para adquirir nociones precisas sobre su etiología, patogenia y ubicación nosográfica.

Schridde tiende a considerarlas como afecciones de la familia de las anemias.

Si son aceptables tales dudas en lo que se refiere a las leucemias congénitas, no ocurre lo mismo con las leucemias en la edad infantil. Adler, Jahrb. f. Kind, 1914, consigue reunir 17 casos de leucemia por debajo del año: muchas de esas dos observaciones insuficientes, pues carecen de examen anatómico, y sabemos que precisamente en la infancia el diagnóstico cierto de leucemia sólo puede ser establecido en la mesa de autopsias y con el examen escrupuloso de los órganos hematopoiéticos. No obstante algunos de esos casos son convincentes y atestiguan que la leu-

cemia puede presentarse en esa edad de la vida, aunque con rarísima frecuencia.

A partir del año la frecuencia aumenta paralelamente con los progresos de la edad; es indiscutible que en la infancia la mayoría de los casos de leucemia corresponden a las formas agudas. Los detalles serán expuestos en los capítulos pertinentes; pero hagamos constar que todas las formas de leucemia han sido vistas en la infancia, aunque con desigual frecuencia.

Las causas predisponentes están mal determinadas, hay numerosas observaciones en las que el proceso leucémico se ha desarrollado en sujetos sanos y vigorosos, leucemias primitivas diríamos, pero también son numerosos los casos en que la leucemia se desarrolla a raíz de enfermedades infecciosas agudas: viruela, escarlatina, difteria. Se constata con frecuencia en los antecedentes de los leucémicos y, sobre todo, en la edad adulta, la existencia de sífilis, tuberculosis, paludismo.

Pribram atribuye gran importancia al status linfaticus; Behier al catarro intestinal crónico; Mosler a las fiebres intermitentes. Como se ve, nada preciso se puede deducir de estos datos sobre las vinculaciones de estas afecciones con las leucemias.

Se ha estudiado más el asunto de sus vinculaciones con la tuberculosis; recientemente Nanta, Arch. des mal. du coeur, vaisseaux et sang, 1913, se ocupa del rol de la tuberculosis en la etiología de la leucemia, especialmente de tipo mieloide.

Se observan diferentes casos que es necesario examinar detenidamente.

1.° Se encuentra a la autopsia de leucémicos tuberculosis latentes o cicatrices de tuberculosis curadas.

Para nosotros el hecho no puede tener ninguna significación demostrativa, contrariamente a lo que opina Nanta, quien dice: "el primer grupo constituye un

argumento favorable a nuestra tesis; nos prueba que la tuberculosis antigua y latente es frecuentemente observada en las autopsias de los leucémicos"; en efecto, hay que aceptar como irrecusable que en las autopsias de la casi totalidad de los sujetos adultos, cualquiera que haya sido la causa de la muerte, se encuentran o tuberculosis curadas o latentes (1). El hecho de que se encuentre lo mismo en las autopsias de leucémicos no tiene, pues, valor decisivo ninguno.

2.º Se encuentran lesiones tuberculosas en actividad concomitantemente con lesiones leucémicas.

Las observaciones de este grupo, mencionadas por Nanta, han terminado en tuberculosis miliar; son las de Bezancon y Weill, Hirschfell y Tobias, Junger y otras citadas por Dock. En cambio, las observaciones de leucémicos sin tuberculosis activas son tan numerosas que no es posible, por ahora, asignar a tan contadas observaciones otro significado que el de simple coincidencia, dada la inmensa frecuencia de la tuberculosis.

Nanta reune en este grupo casos que él llama de tuberculosis postleucémicas.

Algunas presentan tuberculosis miliares; 2 observaciones de Dock, Monckeberg, Quincke, algunas de Schmidt. Otras presentan lesiones aisladas recientes tuberculosas, en ganglios o bazo; Jousset Menetrier y Aubertin, algunas de Quincke. La observación de Nanta se caracteriza como sigue: tuberculosis antigua del pulmón (curada), y de los ganglios carotidios y brónquicos (caseificada); leucemia mieloide (bazo, médula, ganglios), y tuberculosis reciente granúlica del peritoneo (tal vez de hígado y bazo) con ascitis de fórmula citológica leucémica.

Nanta se pregunta si un foco mínimo de tuberculosis ganglionar es capaz de determinar la hiperplasia reaccional de una parte considerable del sistema he-

---

(1) *Schweizer y Navarro.* — Revista de la Sociedad Médica Argentina. — 1915.

mopoiético, y busca la solución en consideraciones de orden patológico que nos parecen poco convincentes.

1.° En la leucemia, la tuberculosis aguda, casi siempre granúlica, invade con predilección el sistema hematopoiético.

2.° La reacción mieloide, "primitivamente provocada por una infección tuberculosa atenuada", retrocede ante una poussée aguda de esta infección.

3.° Cuando la infección es muy virulenta la reacción mieloide desaparece.

Examinados friamente estos postulados nos parece que no está probado que una infección tuberculosa atenuada produzca una reacción mieloide leucémica, y que el hecho de que la reacción mieloide leucémica preexistente desaparezca al inyectarse una tuberculosis, no puede probar el rol etiológico de este agente.

Hirschfeld que, como hemos dicho, ha encontrado en un caso de leucemia aguda numerosos bacilos tuberculosos, cree que es muy difícil establecer relaciones de causa a efecto y que en el estado actual de nuestros conocimientos el hecho debe interpretarse como una casual concomitancia.

Tal acepción es evidentemente aceptable; en tesis general, la inmensa frecuencia de la tuberculosis humana y la infinitamente menor frecuencia de los procesos leucémicos, por una parte, y por otra la circunstancia de que los últimos evolucionan, por lo general, independientemente de la tuberculosis, hacen considerar como muy probable que entre ambos no hay vinculaciones etiológicas.

Los clásicos admiten un antagonismo entre ambas afecciones; en la actualidad no podemos pensar en lo mismo, pero tampoco hay ninguna razón para aceptar vinculaciones estrechas entre tuberculosis y leucemia.

Semejantes consideraciones son válidas para la sífilis y el paludismo.

Otro asunto indiscutible es la vinculación de las leucemias con los traumatismos. Facchini, Gaz. degli Osp.,

1913, relata dos casos en que la leucemia ha sucedido a un traumatismo sobre el bazo, y menciona 7 casos semejantes de la bibliografía. Wiezkoski ha visto suceder una adenopatía leucémica de la ingle a un traumatismo en un pie. El proceso, naturalmente, se generalizó. (Wien. Klin. Woch., 1911). Stiénon, Soc. d'Anat. Pat. de Bruxelles, 1910, discute las relaciones entre el traumatismo y la leucemia, pareciéndole dudoso que entre ambos haya relación de causa a efecto. Como sabemos, el principio de las leucemias es casi siempre incidioso; queda, pues, siempre la duda sobre si cuando ocurrió el traumatismo no existía ya la leucemia y fuó sólo agravada por éste. De todos modos, diremos que en la historia de algunos enfermos se menciona como punto de partida del padecimiento un traumatismo, sin que esté demostrado su rol etiológico.

Hemos visto que la mayoría de los autores creen que la leucemia es una enfermedad infecciosa; ya desde hace mucho tiempo esa creencia existe; Obrastzow, Pawlousky, en el año 1880, se declaran sus partidarios y hasta pretenden haber observado epidemias de leucemia. Nanta ha observado en la región de Toulouse 18 enfermos en 1 año y medio, frecuencia extraordinaria en relación a lo que es habitual. Se ha buscado la presencia espontánea de la leucemia en los animales; Eberth, el año 1878, reune algunos casos, en el chancho, perro y gato, y agrega uno personal observado en el ratón; (Virchow Archiv). Bollinger cree que las leucemias de los animales domésticos, especialmente del perro y del cerdo, es comparable a la del hombre. Friedlerger y Frohner mencionan la leucemia de los vacunos y de los caballos. Weill y Clerc (Arch. de Med. exp., 1904), describen 2 casos de leucemia en el perro, mencionan casos excepcionales en el carnero; pero no han podido encontrar ejemplos en los conejos y chanchitos de la India. Estos autores aceptan que la leucemia de los animales es semejante a la del hombre. Recientemente

Aubertin y Morel (Arch. de mal. du coeur, 1913), estudian la leucemia linfática en los bovíferos.

Los ensayos de transmisión de la leucemia de un animal a otro de la misma especie, así como del hombre a los animales de experiencia, han sido, hasta acá totalmente negativos. Las tentativas han sido numerosísimas, Mosler, Bollinger, Schupfer, 1906, Masetti y Rubinato, 1908, Schultze.

Ultimamente Ludke, (Deut. Arch. f. Klin. Med., tomo 100, año 1911, realiza nuevos estudios experimentales, ensayando transmitir la leucemia a los perros y monos inferiores, usando la vía subcutánea y la intravenosa, con resultados negativos. Además, con tóxicos sanguíneos trata de provocar un debilitamiento de los órganos hematopoiéticos, y en esas condiciones produce una infección experimental, obteniendo cuadro sanguíneo leucémico en un mono y 3 perros.

Por infección con el expiroqueta de la fiebre recurrente pudo obtener alteración leucémica en las ratas.

Ni por condiciones especiales de alimentación, ni por linfo o mielotoxinas, ni por ligadura de las venas del bazo, pudo obtener resultados positivos.

Concluye que en la génesis de la leucemia hay una influencia tóxico-bactérica, pero que no hay especificidad del agente. Al lado de la acción exterior es necesaria una disposición especial de los órganos hematopoiéticos. Wiczkoski (Wien. Klin. Woch, 1911), partiendo de leucemia humana, inoculó perros con extractos de órganos, sangre y exudado pleural; sólo con el último obtuvo alteración leucémica sanguínea en varios animales.

La leucemia de las gallinas ha sido mejor estudiada; aquí la enfermedad es transmisible de un animal a otro; el mismo virus produce en algunos animales cuadros leucémicos, en otros cuadro aleucémicos y también en algunos forma mieloide y en otros forma linfoide. Por filtrado libre de células la enfermedad se reproduce. Ellerman, recientemente, 1913, ha podido experimentar con una gallina que presentaba

coincidencia de lucemia y tuberculosis; con el filtrado de este animal, pudo reproducir la leucemia pura en otra gallina. Concluye que el agente de esta afección es un virus filtrable y que las leucemias de las gallinas es completamente independiente de la tuberculosis.

Los estudios bacteriológicos en la leucemia humana son numerosísimos. Pawlausky, Ebstein, Kelsch y Vaillard, Maget, Kraus, Maffucci, Traversa, Holst, Eppenstein, Angebaud, Allain y muchos otros. Se han encontrado estreptococos, neumobacilos, estafilococo blanco y dorado, tetrageno, calibacilo, etc. Jousset habla de un cocobacilo que inyectado en el chanchito produciría esplenomegalia con leucocitosis y mielemia. Ultimamente Hirschfeld encuentra en un caso numerosos bacilos tuberculosos; y son muchos los casos en los que se han encontrado gránulos de Fraenkel-Much. Arnsperger y Obrastzow creen haber observado epidemias locales de leucemia.

Además de los estudios estrictamente bacteriológicos, se han hecho también constataciones curiosas en las células sanguíneas. Lowit creyó que la leucemia era producida por amebas, que llamó amaeba leucæmiæ magna y amaeba leucæmiæ vivax. Auer describió formaciones especiales que tenían a veces aspecto de vacuolos pulsátiles, de gránulos birefringentes o de bastoncitos. Pappenheim ha observado vacuolos con concreciones azurófilas; Jochmann, en 1913, hace iguales constataciones en los mieloblastos de un caso de leucemia aguda.

Hasta acá no hay prueba ninguna en favor del rol etiológico de estas formaciones y muy poca luz en el conocimiento de su esencia íntima.

No obstante el poco o ningún éxito de estos estudios la gran mayoría de los autores cree que la leucemia es una enfermedad infecciosa, sobre todo por su expresión clínica; las formas agudas son especialmente elocuentes en este sentido, y las formas crónicas son muy comparable a muchas infecciones crónicas, espe-

cialmente paludismo, tuberculosis, Kalaazar o Leishmaniosis.

Grawitz, Jousset, Naegeli, Herz, Pappenheim, Fabián, Schridde, Lüdke creen que además del factor toxi-infeccioso, se requiere una predisposición de los órganos hematopoiéticos, ya sea congénita, ya sea hereditaria, ya sea adquirida.

El Status linfáticus sería también una causa predisponente. Pribram (Vien. Klin. Woch., 1913).

Ziegler admite que la causa infecciosa rompe el equilibrio que existe entre el tejido linfoide y el mieloide; si esa causa se localiza sobre el tejido linfoide produce su atrofia; entonces el tejido mieloide se hiperplesia, se tendría así la leucemia mielocide. Lo inverso sería para la leucemia linfoide.

Meyer-Heineke cree que, al contrario, la causa infecciosa produce la hiperplasia del tejido sobre el cual se localiza, y que la atrofia del otro tejido es su consecuencia.

Más aceptable es la opinión de Grawitz, Pappenheim y demás autores citados; pues los casos complejos, en los que hay participación simultánea de ambos tipos de tejido no podría ser explicados con la teoría de Ziegler y Meyer Heineke.

Sobre la histopatogenia se ha dicho ya lo fundamental; hay que agregar solamente que los estudios de Sisto, Kops, Joackin, Hirschfeld, Schlaip, Kast, Ascoli, Limbeck tienden a investigar diversas substancias en la sangre, que tendrían la facultad de atraer o repeler las distintas clases de células del tejido hematopoiético; serían las atractinas y repulsinas. El aumento de las primeras produciría las leucemias.

Como sobre este tópico nada hay definitivamente probado, basta su mención.

Las leucemias y aleucemias son padecimientos que se presentan con escasa frecuencia; su bibliografía

es muy rica; porque la mayor parte de los casos que se observan son publicados, debido al interés que siempre han despertado estos procesos entre médicos y anatomistas. Pero son precesos decididamente raros. Limbeck encontró 35 leucemias sobre 10.000 enfermos; Eichorst 1 por 1000. Morawitz 1 a 2 por 1000. Mac Trac Thomas en quince años, en el Jhon Hopkin's Hospital encuentra 37 leucemias sobre 17.100 enfermos; 13 linfáticas, de las cuales 5 agudas.

En el primer año Adler, loc. cit., ha reunido los casos de la bibliografía de lengua alemana y suman apenas un total de 17. Babonneix y Tixier, en un estudio crítico sobre la leucemia del nourrisson, Arch. de Med. des Enfants, 1909, reunen 21 casos por debajo de los dos años. Hutinel, hablando de la leucemia mieloide, dice que en un servicio hospitalario activo de Paris se observa un caso cada 2 ó 3 años, y refiriéndose a leucemia linfoide dice que ningún caso indiscutible ha sido publicado has ese momento. En el trabajo de Adler de 1914, sin embargo, se reunen algunos. La leucemia aguda sería mucho más frecuente que las formas crónicas, sin ser tampoco un proceso que se presente con frecuencia.

Es conveniente hacer constar que muy rara vez el examen clínico basta para establecer con seguridad el diagnóstico de leucemia en el niño; en efecto, la actividad extraordinaria de los órganos hematopoiéticos en esta edad hace que los cuadros hematológicos sean muy ricos y muy variados. Nosotros hemos visto leucocitosis intensísimas provocadas por infecciones comunes; personalmente en un enfermito de la práctica civil, de un año de edad, he observado una leucocitosis de 60.000 glóbulos blancos en una neumonia fibrinosa.

La viruela, la vacuna provoca irritaciones mieloides más o menos intensa, y además el gran grupo de las anemias, especialmente el tipo anemia esplénica infantum, se prestan a confusión. En efecto, en las leucemias agudas es frecuente que no haya alteración

numérica de los glóbulos blancos, sino solamente cualitativa; en la anemia esplénica infantum suele verse un aumento apreciable de los glóbulos blancos con alteración cualitativa, es decir, con aparición de elementos inmaduros. Además las leucemias se acompañan siempre de cierto grado de anemia. Se concibe fácilmente entonces que la sintomatología clínica y el examen hematológico son insuficientes para afirmar un diagnóstico en el mayor número de los casos.

Para llegar a esa afirmación se requiere un examen anatómico prolijo, el que en general disipa las dudas. Hay casos, sin embargo, en los que su cuadro anatómico mismo es poco claro y poco decisivo; por fortuna éstos son los menos, y por el momento deben ser considerados como cuadros indefinidos, imprecisos, cuya catalogación definitiva será sólo posible cuando conozcamos mejor la etiología de estos padecimientos.

CAPITULO VI

Linfadenosis o linfadenomatosis y mielomatosis crónicas, leucémicas y aleucémicas

Sinonimia: *Leucemia linfática crónica, Leucemia mieloide crónica*

Sintomatología

El cuadro sintomatológico de los procesos leucémicos y aleucémicos crónicos, es casi el mismo para los distintos tipos anatómicos que los constituyen. Trataremos entonces de hacer una exposición de conjunto, y en párrafos especiales las pocas particularidades que corresponden a cada tipo especial.

El comienzo es perfectamente insidioso y lento, sólo el caso de Naunyn y Ascanazy empezó con el cuadro de una leucemia aguda y tomó después los caracteres de leucemia linfática crónica; generalmente hay manifestaciones imprecisas; astenia ligera, palidez, inapetencia, cefalalgias, perturbaciones digestivas de grado discreto, alteraciones nutritivas, pérdidas de peso, estados vertiginosos, dolores vagos en el tronco y miembros inferiores, etc.

Otras veces faltan los síntomas premonitores; las personas afectadas por estos padecimientos sienten llamada su atención por manifestaciones particulares, sin que sientan alteradas las condiciones de salud general. Esas manifestaciones especiales consisten en la aparición de pequeños abultamientos que se localizan frecuentemente en el cuello, más raramente en las ingles o axilas. A veces la primera manifestación es un aumento de volumen del vientre.

Los abultamientos del cuello están constituídos por ganglios linfáticos aumentados de volumen de consistencia igual a la de los ganglios normales, generalmente independientes unos de otros, que se deslizan bajo la piel, completamente indoloros; su número es variable, así como su ubicación; a veces unilaterales a veces se afectan al mismo tiempo regiones simétricas.

El aumento de volumen del vientre es causado por un engrosamiento del bazo; la víscera aumenta un poco su consistencia normal, conserva sus formas y sus cisuras características, es indolora.

En este período suelen presentarse algunos otros síntomas, igualmente poco característicos; un enfermo que fué objeto de una lección del profesor Rummo, de Nápoles, acusaba accesos febriles que aparecían sin intervalos regulares, que duraban varios días y se acompañaban de diarrea; este fenómeno se produjo durante varios años; concomitantemente había esplenomegalia. Otro enfermo se quejaba de falta de erecciones, de impotencia.

Más raramente es la diatesis hemorrágica que aparece como síntoma inicial. En un caso de Naegeli la única manifestación del padecimiento era una escasa hematuria; en la sangre habían 20.000 glóbulos blancos con 75 o|o de linfocitos; el cuadro clínico se redujo solamente a esto durante 4 años y medio; recién entonces aumentaron más los glóbulos blancos, sin llegar, sin embargo, a grandes cifras.

Como se comprende, nada hay de característico en

estas manifestaciones sintomáticas. Ellas se acentúan más o menos lentamente llegando así al período de estado, sin que haya ningún límite neto entre una y otra faz de la evolución.

En el período de estado hay siempre alteración más o menos profunda del estado general; palidez generalmente intensa, pérdida de fuerzas y energías. A la inspección de estos enfermos se observan adenopatías más o menos generalizadas, siempre indoloras, con ganglios aislados unos de otros, aunque no es excepcional que éstos se fusionen. Aumento de volumen del vientre más o menos considerable, generalmente sin ascitis y causado por una esplenomegalia de ordinario considerable.

La participación del sistema ganglionar y del bazo varía en límites muy amplios; sin embargo, puede decirse, en términos generales, que el bazo presenta alteraciones constantes, pero de grado variable; los ganglios linfáticos suelen encontrarse muy afectados y en número considerable, sobre todo en los tipos linfoides de leucemias y aleucemias; pero no es raro que presenten alteraciones semejantes en los tipos de carácter mieloide.

Ni unos ni otros dan en sus manifestaciones exteriores notas características que permitan afirmar un diagnóstico preciso, pues procesos de índole anatómica distinta se exteriorizan en la misma forma.

Es frecuente constatar edema de ligero grado en los miembros inferiores y aún en los superiores.

Sobre todo en las formas mieloides se producen dolores espontáneos y a la presión en distintos puntos del sistema óseo, especialmente en el esternón, húmeros, fémures, costillas. La significación de este síntoma es relativa, pues muchas veces hay gran alteración medular sin dolor, y otras, a la inversa, los huesos duelen y sus alteraciones son escasas o nulas en esos puntos o zonas dolorosas.

En el aparato circulatorio se constata con frecuencia la existencia de soplos anémicos; una manifesta-

ción más rara, 15 veces sobre 100, es el derrame pericárdico, generalmente hemorrágico. Cuando el tumor de bazo es grande suele percibirse en ese órgano un soplo semejante al soplo uterino.

Como manifestación del aparato respiratorio es frecuente la dispnea causada por la compresión que de abajo arriba realizan las vísceras de la cavidad abdominal; los derrames pleurales se observan casi en la misma proporción que los pericárdicos.

En la laringe no es raro encontrar infiltraciones submucosas, que pueden extenderse hasta la tráquea, y que, según su grado y extensión, se traducen por el sindrome de estenosis laríngea, con tiraje, cianosis y dispnea; no es excepcional que la acentuación de tales lesiones produzca la muerte por asfixia.

En las fosas nasales y en el cavum suelen producirse iguales infiltraciones.

El aparato digestivo toma generamente gran participación en estos procesos. Las encías presentan frecuentemente estomatitis hemorrágicas, que secundariamente se infectan por la rica flora microbiana de la cavidad bucal.

Las amígdalas, órgano linfoide y la faringe, con sus ricas formaciones de igual carácter, tienen un rol importante.

Se ha descrito una angina leucémica; el profesor Elizalde pudo observar esta manifestación en un niño de 19 meses, afectado de leucemia mieloide crónica, y que fué objeto de una comunicación a nuestra Sociedad Argentina de Pediatría, en la sesión del 20 de Junio de 1913. El profesor Elizalde la describe así: "llama la atención una hipertrofia manifiesta de la amígdala derecha, con superficie irregular casi vigetante, recubierta por un exudado blanco-amarillento, adherente y fétido. En la parte visible del tejido adenoide del rino-fariux se constatan lesiones semejantes, las que con las de la amígdala perturbaban la entrada del aire, produciendo objetivamente la res-

piración bucal, que era muy ruidosa, sobre todo en el sueño".

En este caso de leucemia mieloide había participación del sistema ganglionar, sobre todo en el cuello.

Como fenómenos gástricos es frecuente observar inapetencia, dolores vagos, trastornos de secreción y motilidad, que producen diversos tipos de dispepsia. Las manifestaciones intestinales más características y más constantes son las diarreas, a veces sanguinolentas, a veces serosas.

El hígado está frecuentemente aumentado de volumen, aunque siempre en un menor grado que el bazo. Alguna vez suele presentarse una ictericia poco acentuada y escasa ascitis cuya patogenia es compleja, pudiendo ser producida por compresiones de los conductos sanguíneos y biliares ocasionadas por los ganglios linfáticos hiperplasiados, o por las lesiones hepáticas leucémicas.

Los órganos del mediastino, sobre todo el timo y los ganglios mediastinales se encuentran frecuentemente alterados y producen el sindrome mediastinal, más o menos complejo.

El sistema nervioso toma también participación en el proceso leucémico; Baudoin y Parturier (Rev. Neurologique, 1910), se ocupa de las complicaciones nerviosas, encontrando en la literatura 25 observaciones con participación de este sistema; en 8 casos había hemorragias en focos, de situación e importancia variables; en 7 casos había infiltración leucémica que comienza en las vainas peri-vasculares y se extiende al sistema nervioso; las infiltraciones existían en algunos casos en la protuberancia, en otros en los cuernos anteriores de la médula, en otros en los nervios craneanos (Alt, Eichorst). En la observación de Baudoin y Parturier había un reblandecimiento en la médula, en el segmento dorsal.

Sezariz y Henger (Soc. Neur., 1911), observaron una parálisis de plexo braquial y sindrome ocular

simpático (sindrome de Claude, Bernard-Horner) en un linfadénico que mejoró con rayos X. No especifican los autores el tipo de la linfadenia.

Los órganos de los sentidos suelen presentar lesiones muy importantes. Se conoce una retinitis leucémica caracterizada por palidez general de la retina, manchas blancas, a veces con un leve halo rojizo y hemorragias, las que pueden dar origen a infiltraciones circunscriptas; los vasos retinianos son frecuentemente dilatados con váricosidades miliares. No es raro el exoftalmus causado por infiltraciones leucémicas retrobulbares.

La manifestación auricular más frecuente es la sordera, que suele presenetarsee o bruscamente, o iniciarse con disminución poco acentuada de la acuidad auditiva y marcha progresiva hasta la sordera completa; el vértigo de Memiére ha sido también observado. Parece que las afecciones auriculares anteriores predispusieran a las localizaciones leucémicas de ese órgano, especialmente las otorreas. Se explica la patogenia de estas perturbaciones por hemorragias auditivas y sus consecuencias, es decir, las proliferaciones de tejido conjuntivo en el laberinto. También ha sido constatada la infiltración leucémica del acústico.

Las manifestaciones cutáneas no son raras y no existe completo acuerdo sobre algunas de ellas; parecen pertenecer a las leucemias algunos casos descritos con el nombre de linfodermia perniciosa y de leucemia cutis. No está bien precisada la vinculación de estos procesos con la micosis fungoide de los autores franceses; en esta enfermedad las opiniones más autorizadas ven una localización cutánea de procesos de carácter leucémico, es decir, hiperplasias difusas de tejido linfoide; ya Ranvier, el año 1869, emitió esa hipótesis, que es aceptada también hoy, como decimos, por eminentes darmatólogos contemporáneos como Leredde, Besnier, Brocq, etc. En una observación de Kaposi había alteración sanguínea: 110.000

glóbulos blancos, y en otra de Leredde 112.000. Naegeli cree que la micosis fungoide no es un proceso linfadénico.

Aparte de estos casos muy poco frecuentes, en que la localización cutánea es predominante y que en esa forma no han sido observados casi en los niños, las determinaciones dérmicas de las leucemias no son raras y consisten en infiltraciones aisladas o difusas de la piel y tejido subcutáneo, combinadas con eczemas y erupciones pruriginosas bulosas o hemorrágicas.

En el aparato genital la manifestación más bizarra es el priapismo. En la observación 16 del trabajo del Dr. Elizalde "Esclenomegalias crónicas en la infancia"; ese síntoma pudo ser constatado; la erección era muy dolorosa; a pesar de dos anestesias generales, una con cloroformo y otra con bromuro de etilo, duró casi una semana; otras veces este fenómeno es muy persistente. Hay casos de seis y diez semanas de duración. En un caso ha sido observado en el cadáver de un leucémico (Scott Warthin, Internat. Clinies, vol. IV).

Se explica el síntoma por la existencia de procesos trombóticos en los cuerpos cavernosos, los que han sido constatados en las autopsias.

En el aparato urinario no es rara la aparición de nefritis; cuando éstas faltan, las orinas presentan ciertas particularidades. Su cantidad suele ser aumentada, su peso específico de 1020 a 1027, su reacción fuertemente ácida, su color un poco más obscuro que normalmente; hay generalmente sedimentos úricos abundantes.

La composición química se encuentra también modificada. Hay generalmente aumento del ácido úrico y disminución de la úrea. Aumento considerable de las bases purínicas ya con cifras normales ya con cifras aumentadas de ácido úrico; igualmente cantidades apreciables de hipoxantina.

Se han encontrado también ácidos amínicos, ácido

láctico, ácidos grasos volátiles, peptonas y albumosos, entre éstas la albumosa de Bence Jones, que se caracteriza por coagularse a 60° ó 70°, se redisuelve a la ebullición y reaparece cuando la orina se enfría.

La presencia de estas alteraciones se explica por la considerable destrucción de glóbulos blancos; el ácido úrico y los cuerpos purínicos derivarían de las nucleinas. En efecto, cuando por acciones terapéuticas los glóbulos blancos disminuyen transitoriamente, aumentan el azoe total y especialmente el azoe del ácido úrico y de las bases purínicas.

Los procesos de oxidación en los leucémicos son generalmente normales. En cuanto al intercambio alimenticio los datos actuales son discordantes, lo que se explica por las variaciones que sufren en su evolución estos procesos crónicos.

Un síntoma muy importante de las leucemias es la hemorragia. Las pérdidas de sangre pueden hacerse al exterior por todas las cavidades naturales y proceder de los órganos más diversos; se observan epistasis y hemoptisis, hematemesis, melena, hematurias y en las mujeres metrorragias. Se producen también en los órganos internos, cerebro, oído, ojo, hígado, bazo. En la piel afectan, como es natural, el tipo de erupciones purpúricas, y en el tejido celular subcutáneo suelen formarse hematomas que a veces adquieren enormes dimensiones (caso de Cardarelli, Gazz. degli Osp., 1915).

La intensidad de las hemorragias es variable y se concibe cuanto influyen para agotar a los enfermos. Las hemoragias cerebrales pueden producir muertes bruscas.

La fiebre es un síntoma muy frecuente, pero carece de toda regularidad; se observan los tipos más variados, desde los movimientos febriles ligeros o subfebriles de tipo continuo hasta las grandes hipertermias; se ve también períodos febriles alternando con períodos de completa apirexia y sin que presenten ninguna regularidad en su alternancia. A veces la

fiebre es de carácter intermitente, y en las formas aleucémicas de tipo recurrente. El conocimiento de este último tipo febril débese a Pel, quien describió cuatro observaciones que consideró como "una forma especial infecciosa de pseudo-leucemia"; muy poco después Ebstein le llamó fiebre recurrente crónica; actualmente se le designa con el nombre de ambos autores, llamándosele tipo Pel-Ebstein. Los períodos febriles duran generalmente de 7 a 14 días y los intervalos apiréticos suelen ser un poco más largos.

La terminación de estos enfermos se hace por los progresos de la caquexia o por enfermedades intercurrentes, especialmente neumonias, bronconeumonias, tuberculosis, difteria, etc., o por reagudecimientos que se caracterizan por disminución del número de glóbulos blancos y predominio de elementos inmaduros así como disminución de ganglios y bazo.

Conviene hacer constar que como el tejido linfoide suele tomar participación predominante, la distribución y localización de los ganglios afectados produce una sintomatología variada, de acuerdo con los órganos que esos ganglios comprimen, sindrome mediastinal, sindrome coledociano, compresiones nerviosas, etc., etc.

Los síntomas más caracterizados de estas afecciones son revelados por el examen de sangr; en los acápites siguientes nos ocuparemos con detalle de las modificaciones citológicas propias de cada especie.

Por ahora nos ocuparemos de las modificaciones químicas de la sangre en las leucemias.

Los antiguos estudios demostraron un aumento de la cantidad de agua y de fibrina, y la presencia de hipoxantina y bases purínicas, de peptonas, ácido úrico, ácidos aminos, leucina, tirosina. Los cristales de Charcot-Leyden se encuentran en la sangre leucémica y están en relación con las células eosinófilas.

En la sangre de la leucemia mielógena hay disminución de los componentes fijos y de la albúmina, aumento de grasa, lecitina y colestearina; en las ce-

nizas aumento de sodio y ácido fosfórico y disminución de potasio y cloro. En la leucemia aguda habría, según Schmidt, aumento de los componentes fijos en el suero y disminución en los glóbulos; en las anemias se vería lo contrario.

En la leucemia mieloide habría mayor cantidad de grasa y de substancias extractivas que en la linfoide.

Tal es la sintomatología general de los procesos leucémicos y aleucémicos.

En lo que sigue, damos las notas particulares de cada tipo.

Linfadenosis leucémica crónica

Sinonimia: *Linfodenia leucémica, linfomatosis leucémica, linfocitomatosis leucémica, linfadenomatosis leucémica, leucemia linfática crónica.*

Comprende dos variedades, según Banti y Pappenheim; la simple y la sarcomatosa de Banti o sarcoide de Pappenheim. La fisonomía clínica de ambas variedades es muy semejante; presenta, sin embargo, algunas particularidades, pero son tan escasas que no hacen necesario la descripción separada de ambas.

De los distintos nombres con que ha sido designada nos parece el más apropiado el linfadenomatosis leucémica, pues se trata de hiperplasia de tejido linfadenoide.

La expresión clínica de este proceso, tanto en su variedad simple como en la sarcoide, reside en el aumento de volumen de los órganos linfoides. De éstos los más afectados son casi siempre los ganglios linfáticos subcutáneos. La localización más constante se hace en los ganglios del cuello y en los de ambos lados; a medida que el proceso se extiende se toman los de otras regiones, especialmente axilas e ingles. De los ganglios profundos los más frecuentemente afectados son los mediastinales y mesentéricos. Hay

que notar que a veces el número de ganglios superficiales afectados es muy reducido, lo que suele inducir en error, considerando como local al proceso. A veces falta por completo la adenopatía superficial, existiendo solamente la profunda (Ehrlich y Wassermann).

Los caracteres clínicos de los ganglios superficiales son los descriptos en la sintomatología general; su tamaño es variable, permanecen individualizados en los paquetes, aunque no es raro que se fusionen, son indoloros, no tienen tendencia a la supuración, su consistencia es sólida, de una dureza más o menos grande.

Los ganglios profundos dan una sintomatología muy variada, debido a los órganos que comprimen; los mediastinales dan, como se ha dicho, el sindrome mediastinal. Los mesentéricos producen compresiones de intestino, de páncreas, de hígado.

El bazo toma casi siempre participación en el proceso; la esplenomegalia puede adquirir grados considerables, pero es más frecuente que no sea tan intensa como en la forma mieloide, y hay casos en que la esplenomegalia es muy moderada.

Las amígdalas se encuentran, generalmente, agrandadas y más de una vez han motivado tonsilectoncias, pues suelen dar ellos la primer manifestación. Es frecuente que hayan síntomas dolorosos en los huesos, ya sea espontáneos, ya sea provocados. Las lesiones de la piel suelen tomar la forma de prúrigo, de urticaria; más frecuentemente se observa la formación de linfomas más o menos aislados o confluentes.

La albumosa de Bence Jones sólo se encuentra excepcionalmente en la orina (casos de Askanazy y von Decastello).

Lo que caracteriza este tipo clínico es el axamen de sangre.

Los caracteres macroscópicos presentan ligera modificación con relación a lo normal; la sangre es un poco más pálida, pero nunca pierde su color rojizo. Diluyendo una gota de sangre leucémica en 20 gotas

de agua destilada, el líquido toma un aspecto turbio opalescente; procediendo en igual forma con una gota de sangre normal el líquido es de colo rosado y transparente; tal es la técnica simple aconsejada por Sabrazés, y que permite hacer el diagnóstico inmediato de leucemia en los casos en que hay gran aumento de los glóbulos blancos.

La coagulación se opera casi siempre en forma normal; pero cuando hay manifestaciones hemorrágicas el tiempo de coagulación se aumenta y el coágulo es irretráctil.

El número de los elementos celulares sufre grandes alteraciones, sobre todo acentuados en la serie blanca.

Los glóbulos rojos descienden generalmente a cifras que oscilan entre 2 y 3 millones por mm.3; los hematoblastos están generalmente disminuidos.

Al contrario, el número de los glóbulos blancos se encuentra siempre aumentado, desde cifras de 20 a 50.000 por mm.3, hasta la de 1.260.000 en un caso de Grawitz. Lo habitual es encontrar entre 100 y 250.000. Las relaciones globulares varían entre 1|50, 1|100, 1|200. En las preparaciones secas y coloreadas se observan particularidades especiales, que son las que sirven de base para clasificar el tipo de leucemia. En los glóbulos rojos las alteraciones son poco acusadas; es raro encontrar normoblastos en el adulto, menos raro en el niño.

En la serie blanca hay predominio absoluto de los elementos agranulosos; su producción al total de los glóbulos blancos alcanza un 90, 95 y hasta 99 o|o. Entre estos elementos agranulosos predominan casi siempre los linfocitos pequeños casi iguales a los de la sangre normal; para Rieux son linfocitos verdaderos, para Naegeli habría diferencias en el protoplasma y en el núcleo; el protoplasma del linfocito de la leucemia sería más reducido que el del linfocito normal, a veces tanto que sólo se ve el núcleo; éste sería más claro y con una red cromatínica más floja en el linfo-

cito patológico; en el normal el núcleo se tiñe más y la red cromatínica es más densa.

De todos modos, estas diferencias son poco acusadas y en la sangre leucémica se encuentran tipos muy variados de células linfocitaria pequeñas; lo que es indudable es que éstos predominan en la mayoría de los casos, constituyendo un 80 a 90 o|o de los elementos mononucleares.

El 10 ó 20 o|o restante está constituido, de ordinario, por dos clases de elementos; los grandes linfocitos, que son elementos semejantes a los anteriores, de los que se diferencian por el tamaño mayor de su núcleo, conservando semejanza en cuanto a la escasez del protoplasma. El otro grupo es constituido por los grandes mononucleares y formas de transición, es decir, los monocitos.

Esto es lo habitual; con menos frecuencia se observa una participación casi igual de los pequeños y grandes linfocitos; caso de Erben 54 o|o de pequeños y 42 o|o de elementos grandes.

Hay también leucemias linfoides crónicas en las que predominan los grandes mononucleares, son las llamadas leucemias a grandes células, también macrolinfocitarias; según Naegeli esta forma se observaría es casos muy crónicos, de veolución muy larga, casos de Studer, Naunyn, Cabot, Reckzeh, Frankel, Hayem y Kim.

En los linfocitos medianos y grandes faltan, según Rieux, las granulaciones azurófilas que se suelen encontrar en algunos linfocitos de la sangre normal; según Naegeli las granulaciones azurófilas faltarían no sólo en los linfocitos medianos, sino en todos los linfocitos de la leucemia.

Los elementos de la serie granulosa se encuentra poco alterados; el número absoluto de los polinucleares neutrófilos se mantienen un poc por debajo de sus taras normales; pero su proporcionalidad desciende considerablemente entre un 2 y un 10 o|o del total de

glóbulos blancos, por el aumento de las células mononucleadas.

Los elementos inmaduros de esta serie faltan por lo general o son muy raros en el adulto; en los niños, al contrario, su presencia es frecuente por la mayor actividad de los órganos hematopoiéticos en esta época de la vida.

Conviene hacer constar que en un mismo enfermo los cuadros hematológicos varían en proporciones considerables espontáneamente o por la acción de agentes terapéuticos. No es raro que en la evolución, siempre larga de estos tipos, se presenten reagudecimientos durante los cuales los elementos sanguíneos varían; igualmente las enfermedades intercurrentes, las faces terminales las modifican; no es raro, en fin, que las hemorragias frecuentes y repetidas provoquen una anemia más marcada que la habitual, así como la aparición de elementos de la serie roja en distintos grados de madurez y con distintas alteraciones; normoblastos, megaloblastos, anisocitosis, megalocitos, policromatofilia, granulaciones basófilas, etc.

La forma sarcomatosa o sarcoide de la linfoadenomatosis leucémica no se diferencia de la forma simple, como se ha dicho, en su sintomatología, sino en su anatomía patológica. En el capítulo pertinente será tratada.

La leucemia linfática crónica ha sido observada en los niños. Por debajo del año es muy rara; las observaciones se cuentan. Hay las siguientes:

1.º Hochsinger y Schiff (Vierteljahrschrift fun Dermatol, 1887). Niño de 8 meses, alimentado con el seno, presenta una erupción purpúrica, grandes paquetes ganglionares en el cuello, axilas e ingles; esplenomegalia considerable hasta la espina ilíacaá hígado grande.

El examen de sangre da 40 leucocitos por campo, predominando los pequeños linfocitos. No se hizo autopsia; se encuentran infiltraciones linfoides de la piel, en fragmentos extraídos para el examen. Como

se ve, falta un examen detallado de sangre y el examen necrópsico.

No es, pues, un caso concluyente; uos autores de la observación la llaman linfadenia cutis. Beujamin y Shika consideran este caso como agudo; Adler como crónico; en nuestro concepto no puede considerársele probante, la evolución duró 5 meses.

2.º Mennacher (Munch. Med. Woch, 1906). Niño de noce meses, con grandes manifestaciones raquíticas, además adenopatía generalizada, esplenomegalia hasta la sínfisis del pubis, hígado grande.

Examen de sangre:

Glóbulos rojos	4.900.000	
„ blancos.	258.000	
Pequeños linfocitos.	58	o|o
Grandes „	15	„
Mielocitos.	4	„
Eosinófilos	0,5	„
Mastzellen	0,3	„
Normoblastos	2.000 por mm.3	

A la autopsia infiltrados linfoides en la médula y en el hígado.

Este caso nos parece bien demostrativo como leucemia linfoide. La enfermedad ha empezado, probablemente, en el 6.º mes de la vida y ha durado hasta el 11.º ó 12.º Ha durado, por lo tanto, 5 ó 6 meses; este tiempo de evolución no basta para catalogarlo entre los crónicos; en cambio, ha habido sindrome hemorrágico, que es más frecuente en las formas agudas. No creemos, por lo tanto, que pueda catalogárselo, sin ninguna duda, entre los crónicos. Beujamin y Shika lo han considerado agudo.

3.º Ortner (Jahrb. f. Kind, 1891). Mujercita de 8 meses; desde 2 meses aumento de la circunferencia del vientre; alimentada con pecho. Adenopatía difusa gran esplenomegalia. Examen de sangre. Glóbulos rojos, 2.661.000. Glóbulos blancos, 166.000. Adler

dice que el diagnóstico clínico de leucemia linfática crónica fué corroborado por la autopsia, pero no menciona el tiempo de evolución, ni habla de lesiones muy convincentes; nos parece, por lo tanto, que este caso es también dudoso en cuanto se refiere a cronicidad.

En la segunda infancia la existencia de la leucemia linfática crónica es indiscutible, pero también extraordinariamente rara. Beujamin y Sluka en su importantísimo trabajo sobre la leucemia en la infancia (Jahrb. f. Kind, 1907) dicen que siempre la leucemia linfática es aguda. Yo he encontrado en la literatura los siguientes casos que me parecen probantes:

Le Boutellier (Archivs Pediatrics, 1906). Niño de 10 años, seguido durante mucho tiempo, su último análisis de sangre dió: Glóbulos rojos 2.042.000; hemoglobina 35 o|o. Glóbulos blancos 105.000, de los cuales el 91 o|o eran pequeños linfocitos.

Weill Hallé y Aubertin (Sociedad de Pediatría de París, 1908). Niño de 9 años, observado durante más de un año.

H. D. y J. D. Rolleston (Brit. Journ. of Child. Dis., Febrero de 1915). Niño de 6 años y medio, seguido durante 5 meses; la evolución era evidentemente crónica; fué tratado por el benzol, y murió por un reagudecimiento, lo que es frecuente en las leucemias crónicas. El número más alto de glóbulos blancos llegó a ser 123.000 con 57 o|o de mononucleares; los glóbulos rojos oscilaron entre 3.500.000 y 5.000.000.

La autopsia demostró una transformación linfoide del bazo.

Linfadenia aleucémica crónica, linfadenosis, linfadenomatosis, linfocitomatosis aleucémicas

Es la forma aleucémica del mismo proceso anterior; hay con él identidad, igual evolución; se observa la transformación de los formas aleucémicas y viceversa, y también estados intermediarios, en lo que se refiere

a la alteración sanguínea, es decir, que hay casos sin ninguna modificación de la fórmula hematológica normal, otros con modificaciones leves y otros con la alteración leucémica bien manifiesta.

La identidad clínica es completa; tal vez la participación del bazo es menos pronunciada que en las formas leucémicas; pero en todos los demás síntomas es completamente igual, con exclusión, se entiende, de la alteración sanguínea.

Esta forma aleucémica es muy rara en la infancia. Hay hasta acá poquísimos casos auténticos registrados. Tal vez algunas de la leucemias linfáticas, que para algunos son muy discutibles, hayan pasado por una faz aleucémica.

En la primera infancia hay una observación extraordinaria de Bonnaire y Decloux (La Presse Medicale, 1901), titulado "Linfadenoma congénito en el recién nacido"; se trataba de un niño con vientre enorme, gran bazo y gran hígado, piel pálida, edemas, ascitis a los 18 días, pénfigo en pies y manos; aspecto de heredo-sifilítico. Muere a los 23 días, y en la autopsia se encuentra núcleos esféricos blanquecinos en la pleura parietal, pulmón, aurícula derecha, peritoneo, mesenterio, epiplones, hígado. Estas manchas daban al macroscopio el aspecto de tumores linfadénicos a predominio de linfocitos; en el bazo los folículos están hipertrofiados.

En este niño, casi seguramente, ha habido una infección sifilítica. Stuhl (Dent. Med. Woch, 1906), publica un caso de lues congénita con el cuadro de una leucemia linfática; aumento de células mononucleadas 80 o|o y del total de glóbulos blancos; a la autopsia se encuentra tumores gomosos miliares en el hígado y focos de neumonia sifilítica.

De manera que es necesario tener presente que en el recién nacido la sífilis puede producir manifestaciones clínicas y alteraciones anatómicas análogas a las de los procesos leucémicos.

En la segunda infancia, Gaillemin (Tesis de Nancy,

1905), ocupándose de la linfadenia a forma mediastina en el niño reune 10 observaciones, algunas con alteración leucémica y otras sin ella; de estas últimas es posible que algunas sean granulomas, pues en el niño casi todas las formas de linfadenia son granulomas.

Se han descrito formas localizadas, que son generalmente aleucémicas; son las llamadas leucemias nodulares. En realidad se trata de un proceso siempre generalizado, pero con determinaciones considerables en ciertos órganos y muy escasos en el resto del sistema hematopoiético. En los libros clásicos se considera una linfadenia intestinal, una linfadenia cutánea, una linfadenia amigdalina, una linfadenia testicular, una linfadenia ósea y, finalmente, una forma esplénica.

Las dos primeras pueden aceptarse; hay algunas raras observaciones de Gelly, de Beier, que conciernen a procesos linfadenomatosos con localización casi exclusiva en los folículos del intestino y los ganglios mesentéricos. Ya hemos hablado de la micosis fungoide como forma cutánea.

Renault y Caine (Soc. de Derm. y Sif, 1912), presentan un caso de linfadenoma de la amígdala simulando un chancro sifilítico en un niño de 7 años y medio; pero no hay ni examen de sangre ni autopsia, así es que no se le puede aceptar sin reservas.

La linfadenia ósea del antiguo concepto debe ser ligeramente modificada; la mayor parte de los casos descritos como tales pertenecen a otras afecciones, del grupo de las anemias; casos auténticos son extraordinariamente raros; en el presente sólo queda en pie una observación de Nothnagel, caracterizada por una transformación linfoide de la médula ósea.

Hoy podemos afirmar que no existe la llamada linfadenia testicular; los casos que así se designaron son verdaderos tumores, verdaderas neoplasias; las células que los constituyen son parecidas a las linfoides, pero no iguales, y constituyen fases evolutivas del es-

permatozoides; otras veces son células intersticiales, pero nunca elementos linfoides. Los Dres. Tagliavache y Sacco presentaron a la Sociedad Médica Argentina una interesante comunicación sobre el tema (Agosto de 1915). Lereboullet y Marcorelles (Soc. de Ped., 1910), presentan un caso de linfadenia ganglionar y testicular; al microscopio demostró en la lesión un linfosarcoma con infiltración testicular.

La designación de linfadenia esplénica debe ser también abandonada; y en la actualidad ocurre así; fué aplicada a padecimientos diversos; anemias, fibroademias, etc. No hay casos de procesos linfomatosos localizados únicamente al bazo; y sí, solamente participación de este órgano tanto en los procesos linfomatosos, como en anemias y fibrademas. En la bibliografía argentina hay dos observaciones de linfadenia aleucémica, concernientes a adultos. Viton J. J. (Argentina Médica, 1908), y M. R. Castex (Prensa Médica Argentina, núm. 32, Suplemento).

CUADRO DEMOSTRATIVO

LINFADENOSIS LEUCÉMICA CRÓNICA

FÓRMULA SANGUÍNEA

Leucocitos.....		250.000	180.000	150.000	200.000
Linfocitos pequeños...	%	98.	97.6	96.	64.
,, medianos...	,,	1.	1.3	0.5	20.
,, grandes....	,,	0.2	0.5	0 1	4.
Grandes mononucleares	,,	0.3	0.2	0.8	0.9
Polinuclear neutrófilo.	,,	0 5	0.6	2.	11.
,, eosinófilo.	,,	0.	0.	0.4	0.
,, basófilo...	,,	0.	0.	0.2	0.
Mielocitos.....	,,	0.	0.	0.	0.1
Normoblastos.....	,,	0.	0.	0.1	0.1

CAPITULO VII

Mielomatosis leucémica crónica
Mielomatosis aleucémica crónica

Sinonimia: Mieloadenia leucémica, mielomatosis leucémica, leucemia mieloide crónica

Tiene también dos variedades: simple y sarcoide; la expresión clínica es igual en ambas. Las características clínicas de esta forma tienen cierto valor. Ante todo, la esplenomegalia es generalmente considerable. El bazo alcanza volúmenes extraordinarios, llenando él solo las 3|4 partes de la cavidad abdominal considerablemente ensanchada. La consistencia del órgano es mucho mayor que lo normal; sus escotaduras son bien perceptibles. Frecuentemente tiene adherencias con las paredes y órganos vecinos, producidas por un proceso de periesplenitis, lo que ocasiona dolores espontáneos muy molestos y da lugar a la producción de frotes, perceptibles a la palpación y auscultación.

El bazo suele ser sitio de infartos hemorrágicos, los que provocan reacciones peritoneales, que pueden in-

ducir en error, haciendo considerarlas como verdaderas peritonitis. El Dr. Rossello, de Montevideo, cita en su traducción del libro de Naegeli dos casos personales con este incidente.

Cuando la esplenomegalia es considerable suele producirse ascitis, a veces considerable; los elementos celulares del líquido peritoneal son siempre muy abundantes y la circunstancia de que los elementos celulares inmaduros constituyan la mayoría ha hecho que la interpretación de esa ascitis no sea unívoca; en algunos casos sería debida simplemente a éxtasis circulatorio, pero en otros a la actividad de la rica red linfoide mesentérica.

La participación del sistema ganglionar superficial es menos considerable que en la leucemia linfoide; puede llegar a ser totalmente ausente a la inspección y palpación; de ordinario los ganglios aumentan de volumen recién en el período terminal de la enfermedad. Naegeli considera la adenopatía de mal pronóstico: concordante con esta manera de ver es la observación de Franck e Ysaac (Zeit. f. Klin. Med., tomo 76) se trataba de una leucemia mieloide crónica; meses antes de la muerte se produjo una hipertrofia ganglionar aguda generalizada. Türck tiene otra observación semejante (1906). Los ganglios profundos tienen, por lo general, un desarrollo menor que en las formas linfoides. Las amígdalas sufren aumento considerable de volumen.

El priapismo ha sido observado también en esta clase de leucemias, así como la sintomatología general ya descripta; lesiones auriculares, nerviosas, oculares, cutáneas (más raras), hemorragias, etc.

El hígado está frecuentemente aumentado de volumen; la ascitis se encuentra a menudo, así como el edema de los miembros inferiores. En la ascitis se encuentran casi las mismas clases de células que en la sangre.

Como en la leucemia linfoide, la alteración hematológica es el síntoma decisivo en la leucemia mieloide.

El peso específico y el residuo seco de la sangre en la leucemia mieloide son generalmente superiores a los de la sangre de las anemias puras, en razón del aumento de los elementos celulares. La cantidad de fibrina no está alterada; la coagulación es normal; la retractilidad del coágulo se conserva. La viscosidad está aumentada.

La cantidad de hemoglobina disminuye en la misma proporción que en el número de glóbulos rojos, así es que el valor globular se conserva vecino de la unidad.

La hipoglobulia roja es generalmente moderada, y oscila alrededor de 3.000.000. Los glóbulos rojos presentan moderada policromatofilia, poikilocitosis y granulaciones basófilas. Es constante la presencia de glóbulos rojos nucleados, pero en proporción muy moderada: 0,2, 0,5 o|o, raramente 2 ó 3 o|o; en las anemias esta proporción es mucho más fuerte; estos glóbulos nucleados son casi siempre normoblastos, muy raramente megaloblastos.

Los hematoblastos en general están aumentados de número.

Las modificaciones de la serie roja son secundarias, poco acentuadas y poco características; en la serie blanca, al contrario, hay alteraciones fundamentales.

El número total de los glóbulos blancos está considerablemente aumentado, hasta cifras enormes: 1.420.000; en una observación de Menetrier y Aubertin, 1.600.000, en una de Schupfer; pero lo ordinario es que oscilen alrededor de 300.000; como los glóbulos rojos están también disminuidos, la relación globular está siempre muy descendida, llegando hasta relaciones de 1 x 5 y hasta 1 x 1 en casos excepcionales.

El número de los glóbulos blancos no está en relación con la esplenomegalia; hay leucocitosis considerables con esplenomegalias moderadas y esplenomegalias enormes con escasas leucocitosis.

Hay que hacer constar que para el diagnóstico de

leucemia mieloide importa más la modificación de la cualidad de los glóbulos, es decir, la presencia de elementos inmaduros que el aumento numérico, lo que tiene mucho valor en los casos en que este aumento es pobre: 20.000, 30.000, 40.000 glóbulos blancos.

La fórmula leucocitaria de la leucemia mieloide ofrece infinitas variedades por la clase de elementos que aparecen y sus proporciones relativas.

Hablaremos primero de las modificaciones que habitualmente sufren en su número los elementos normales y en seguida sobre los elementos inmaduros.

Serie granulosa.—*Polinucleares neutrófilos.*—Son iguales a los de la sanggre normal; su número absoluto está siempre muy aumentado y constituye, por lo general, la mayoría relativa de las demás clases de glóbulos; por sí solas figuran de ordinario en un 40 ó 50 o|o del total de células blancas; en las fases iniciales esa proporción puede ser todavía mayor, hasta 70 y 80 o|o.

El polinuclear neutrófilo de la sangre leucémica presenta pequeñísimas diferencias con los polinucleares neutrófilos de la sangre normal; su tamaño es un poco mayor; su núcleo es menos netamente dividido y suele presentar vacuolos (Menetrer y Aubertin). Las granulaciones protoplásicas son menos regulares.

Polinucleares eosinófilos. — Su número está aumentado en forma absoluta y relativa. Ehrlich dió gran importancia a la eosinofilia para el diagnóstico de leucemia; esta importancia es relativa, pues hay otras afecciones que también la presentan; pero el número absoluto de los eosinófilos rara vez llega a ser igual al que se ve en las leucemias. En la actualidad, sin embargo, nos es la eosinofilia el carácter principal hematológico de la leucemia, sino la presencia de elementos inmaduros.

El porcentaje de las células eosinófilas, comprendidos los mielocitos eosinófilos, varía entre 1 y 10 o|o;

se ha visto también 16 o|o (Loeper). 20 o|o (Canon). 23,87 o|o (Elizalde). Como el total de glóbulos blancos está tan aumentado, el número absoluto de eosinófilos pasa de 80 ó 100, que es lo normal, a 10.000 y 20.000.

El eosinófilo de la sangre leucémica difiere muy poco del de la sangre normal; su tamaño se modifica, encontrándose formas enanas y grandes; sus granulaciones suelen ser tan abundantes que casi ocultan el núcleo o pueden ser muy escasas.

Polinucleares basófilos o mastzellen. Sufren modificaciones sensiblemente paralelas a las de los eosinófilos. Su proporción sube de 0,25 o|o ó 0,50 o|o a 2, 4, 6 o|o. Lazarus ha visto en un caso 47 o|o. Aubertin en otro 23 o|o.

Las mismas variabilidades que se observan en los mastzellen de la sangre normal se observan en los de la sangre leucémica.

Serie agranulosa. — Tanto los linfocitos como los monocitos sufren alteraciones numéricas variables; a veces están relativamente muy disminuidas, constituyendo el total de glóbulos agranulosos sólo un 1 o|o de los glóbulos blancos; pero su número absoluto está generalmente aumentado. En otros casos su proporción está asimismo aumentada, llegando hasta el 40 ó 60 o|o. Luego veremos la interpretación que debe recibir este fenómeno en el asunto de las leucemias mixtas.

Elementos inmaduros. — Serie granulosa. — Se observan los mielocitos neutrófilos con los caracteres que han sido ya descriptos en los capítulos preliminares y que en síntesis consisten en un núcleo único, redondo u oval con red cromatiniana densa y un protoplasma cargado de granulaciones neutrófilas. Entre este tipo celular y el polinuclear neutrófilo se ven innumerables formas intermediarias (metamielocitos neutrófilos).

El porcentaje de los mielocitos neutrófilos en la sangre leucémica es de 7 a 15.

Hay también mielocitos eosinófilos que se diferencian de los anteriores por sus granulaciones; entre éste y el polinuclear eosinófilo hay también formas intermediarias (metamielocitos eosinófilos). La cantidad de mielocitos eosinófilos es siempre muy inferior a la de los neutrófilos.

Se observa igualmente mielocitos basófilos en proporción semejante o un poco menor que el anterior y las formas intermediarias (metamielocitos basófilos).

Hay que hacer constar que el tamaño de los distintos tipos de mielocitos no es uniforme, sino, al contrario, muy variable, encontrándose en términos generales formas pequeñas, medianas y grandes.

Se encuentra otro elemento que pertenece a la serie granulosa, aunque carece de granulaciones; es la célula primordial, el linfoidocito de Pappenheim, mieloblasto de Naegeli. No repetiremos con detalles su descripción; recordaremos que es una célula de tamaño variable, de núcleo único redondo u oval, con red cromatiniana muy fina y con nucleolos, provista de un protoplasma basófilo.

Su proporciónn es de 4 a 10 o|o en la leucemia mieloide crónica. Su aspecto, como se ve, es netamente linfoide; entre éste y los mielocitos se ven formas intermedias, es decir, modificación del núcleo con conservación de los caracteres protoplasmáticos, después modificación del protoplasma que permite apreciar en él granulaciones específicas de los mielocitos.

Recordaremos que para los unicistas este mismo linfoidocito es capaz de originar también los elementos agranulosos; para los dualistas esta célula sería el mieloblasto, célula originaria de los elementos mieloides exclusivamente; las linfoides se originarían en el linfoblasto, funcionalmente distinto del mieloblasto.

Tal es la fórmula hematológica general de la leucemia mieloide crónica; es necesario, sin embargo,

hacer constar que sufre considerables modificaciones de un caso a otro y en un mismo enfermo de una faz evolutiva a otra.

Lo que debe retenerse como característico es la abundancia de mielocitos y mieloblastos, en primer término, y secundariamente el aumento de células eosinófilas, basófilas y de los glóbulos rojos nucleados.

En un mismo enfermo, la fórmula hematológica varía en circunstancias diversas; ante todo las infecciones intercurrentes diversas, erisipela (Dock, Allacia, Rechter), la influenza (Müller, Fraenkel, Kormoczy), supuraciones (Neutra, Heuck), producen una disminución considerable del número de los glóbulos blancos en total y en especial, disminución de los elementos inmaduros, de modo que pueden convertir en fórmula normal la que antes era muy alterada. Esta modificación sintomática queda aislada; la afección sigue su marcha inexorable; por lo demás esas modificaciones son solamente transitorias.

La influencia de la tuberculosis es semejante (Dock, Beitzke, Hirschfeld y Fobias y muchos otros autores), así como las de las inyecciones de tuberculina (Quincke y Naegeli).

Es frecuente que en la faz terminal de la leucemia mieloide la fórmula hematológica se modifique; desaparecen los elementos granulosos y aumentan considerablemente los elementos de tipo linfoide. Tales observaciones permitieron presumir la transformación de leucemia mieloide en linfoide. Ya hemos dicho en otra parte que esa interpretación era errónea; los elementos de aspecto linfoide que aparecen en la faz terminal son siempre mieloides; linfoidocitos de los unicistas, mieloblastos de los dualistas.

Diversas acciones terapéuticas, el benzol, los rayos X, pueden también modificar considerablemente la fórmula hematológica; hablaremos del asunto con más detalles en el capítulo consagrado al tratamiento.

En la leucemia mieloide crónica pueden predominar, en vez de los elementos neutrófilos, como es habitual, los basófilos o eosinófilos.

Tomaszewski publica un caso de leucemia a mastzellen en Folia Hematológica, tomo XII. Se trataba de un adulto de 50 años; el total de glóbulos blancos osciló entre 267 a 130.000; los diversos elementos se repartían así: polinucleares neutrófilos 24 o|o; mastzellen entre 28 y 40 o|o; mielocitos 22 o|o.

Hay un caso semejante de Joachin (Deut. Arch. f. Klin. Med., 1906) y otro de Lazarus.

El caso del Dr. Elizalde presentó, como se verá luego, eosinofilia de 23,87 o|o. Estos casos son muy raros.

La leucemia mieloide crónica había sido observada en la primera infancia; este postulado requiere una aclaración. Los cuadros hematológicos del niño son muy variables, las reacciones de los órganos hematopoiéticos muy intensas, de suerte que nunca se puede hacer una afirmación categórica e inapelable en materia de hematología infantil, sin la prueba anatómica. Los casos hasta acá registrados carecen de ese requisito, pero sus síntomas hematológicos han correspondido a la leucemia mieloide crónica; así entonces en estricta verdad, diremos que en la infancia se han observado cuadros hematológicos del tipo de la leucemia mieloide crónica.

Esos casos son los siguientes:

1.º Menetrier y Aubertin (La leucemia mieloide). Niño de 4 meses, bazo enorme, gran hígado, no hay adenopatías. Relación globular 1 x 4.

Polinucleares neutrófilos. . .	23,5	o|o
Mielocitos.	41,70	„
Mononucleares.	25,4	„
Células de Türck	8,7	„
Mielocitos eosinófilos. . . .	0,2	„
Polinucleares eosinófilos. . .	0,2	„

Glóbulos rojos nucleados, 1 x 8; glóbulos blancos, megaloblastos. El niño no pudo ser seguido.

2.° Zylberblast. (Tesis de Ginebra, 1907). Niño de 6 meses.

Exámenes de sangre:	Enero	Marzo
Hemoglobina.	35 o|o	24 a 26 o|o
Valor globular.	0,4 „	0,74 „
Glóbulos rojos	2.720.000	1.584.000
Glóbulos blancos	39.379	81.000
Relación globular. . . .	1:69	1:19
Polinucleares neutrófilos.	36,9 o|o	31,9 o|o
„ eosinófilos .	1,5 „	2,5 „
Mielocitos.	8 „	25,7 „
Linfocitos	33,3 „	34,3 „
Grandes mononucleares .	16,9 „	4,6 „
Glóbulos rojos nucleados.	3,4 „	1 „
Poikilocitosis, anisocitosis	3,4 „	1 „

La enfermedad ha durado más o menos tres meses. A la autopsia se encontró hígado ictérico, sin linfomas; en el bazo los folículos agrandados, pulpa hiperplasiada, cordones esplénicos, ricos en leucocitos, sobre todo eosinófilos.

3.° Dallas (Arch. de Med. des Enf., 1910). Niña de 20 meses; un año antes un médico constató la existencia de una esplenomegalia. Niño pálido con bazo enorme, que llega casi al pubis, ganglios apenas aumentados de volumen.

Examen de sangre:

Glóbulos rojos	2.253.000
Glóbulos blancos	36.452
Polinucleares neutrófilos. . .	29 o|o
„ eosinófilos. . .	1 „

Mielocitos neutrófilos	20	„
„ eosinófilos	1	„
Linfocitos	32	„
Grandes mononucleares . . .	17	„

Glóbulos rojos nucleados, poikicitosis.

Relación globular: 1 x 61. Valor globular 0,57. Muerte 2 meses después, sin autopsia.

4.º Whipham (Prof. of the Royal Soc. of Med., Marzo 1910). Niño de 18 meses; su enfermedad empezó un año antes, palidez, enflaquecimiento, bazo grande, hemorragias subcutáneas.

Examen de sangre:

Glóbulos rojos	4.080.000	
Glóbulos blancos	63.400	
Hemoglobina.	80	o|o
Polinucleares neutrófilos. . .	32,4	„
„ eosinófilos. . .	2,8	„
Mielocitos	27,4	„
Linfocitos	5,2	„
Grandes mononucleares . . .	18,8	„

Un mes después los glóbulos blancos han llegado a 71.800, y diez días más tarde a 101.000.

5.º Monti y Bergrün (Die Chron. Anaime im Kindersalter, 1892). Niño de 12 meses. Gran esplenonomegalia, adenopatías generalizadas. Glóbulos rojos 1.846.000, blancos 66.000, relación globular 1:28. Predominio de polinucleares eosinófilos y mielocitos. Aunque no se establece la duración de la enfermedad, Adler considera este caso como crónico; Benjamin y Sluka como agudo.

6.º En el servicio del profesor Centeno hemos observado un caso que fué publicado por el profesor Elizalde (Archivos Latino-Americanos de Pediatría, Septiembre - Octubre, 1913). Damos a continuación su historia.

Niño de un año y medio de edad; la causa de la consulta médica fué una perturbación digestiva banal, pero al examen llamó la atención del Dr. Elizalde, que fué el primero que lo examinó, una hipertrofia bastante pronunciada de la amígdala derecha, que hacía saliencia hacia la parte media; su superficie era irregular vegetante y recubierta de un exudado adherente, blanco-amarillento que desprendía mal olor. En la parte visible del tejido adenoide del nasofaring se veían lesiones parecidas. No podía respirar con la boca cerrada y la respiración era ruidosa, sobre todo en la noche.

Era un niño no muy pálido, mal nutrido, con estigmas de raquitismo, algunos ganglios aumentados de volumen en el cuello, nuca, ingle y axila. No presentaba nada de particular en sus órganos torácicos. Abdómen aumentado de volumen, hígado grande. El bazo se palpaba aumentado de volumen, polo inferior a dos traveses de dedo por debajo de la línea transversa del ombligo. No había temperatura.

Antecedentes hereditarios sin importancia. Padres jóvenes y sanos; no ha habido abortos; un embarazo anterior terminado con feto muerto después de una aplicación de forceps.

Nacido a término, no muy grande. Fué criado por la madre cuatro meses. Desde entonces toma mamaderas de fosfatina, Allenburys, Kufeke y otras harinas, preparadas primeramente en conocimiento con agua y luego agregando cantidades progresivas de leche de vaca.

Fué siempre sano, hasta hace tres meses y medio, en que se enfermó de coqueluche, que le ha durado dos meses, y a raíz de cuya afección aparecen los primeros síntomas de la enfermedad actual.

Lo primero que la madre notó fué una nudosidad en la nuca, seguida al poco tiempo de otras parecidas en el cuello, ingle y axilas.

Según la madre algún tiempo antes de enfermarse de tos convulsa tenía dificultad para respirarar y aliento éetido.

El cuadro siguiente muestra las modificaciones sanguíneas.

Fecha	Glóbulos rojos	Glóbulos blancos	Polinucleares neutrófilos	Polinucleares eosinófilos	Polinucleares basófilos	Mielocitos neutrófilos	Mielocitos eosinófilos	Linfocitos	Grandes mononucleares	Mielocitos basófilos
Abril 19	3.700.000	44.000	40.25	19.25	0.25	3.00	0.50	22.50	13.25	0.50
Abril 25	3.500.000	60.000	31.46	22.70	1.17	3.50	1.70	18.60	18.50	2.30
Mayo 2 (tarde)	3.400.000	89.000	39.66	14.00	1.33	2.00	0.66	21.66	20.33	1.33
Mayo 3	3.410.000	121.000	48.66	18.33	—	1.33	—	15.00	16.66	—
Mayo 5	3.780.000	27.000	51.66	14.13	—	3.00	—	20.00	13.00	—
Mayo 12	—	36.000	—	—	—	—	—	—	—	—
Mayo 14	3.590.000	26.800	57.00	9.66	—	1.33	—	26.33	5.66	—
Junio 10	3.930.000	19.200	49.66	18.00	—	1.00	0.33	22.33	8.00	0.66
Junio 20	4.000.000	14.000	37.33	22.33	0.33	0.33	1.00	30.00	1.33	0.33

El profesor Lanari hizo aplicaciones de Rayos X en la siguiente forma:

Mayo 2 — 5 H eu la región esplénica
„ 8 — 5 H „ „ „ „
„ 12 — 5 H „ „ „ „
Junio 5 — 5 H „ ambas epífisis inf. del fémur
„ 12 — 5 H „ la región esplénica

A partir de la primera aplicación, el estado general mejora rápidamente. El niño, que antes se presentaba deprimido, cambia de carácter y se pone alegre y con todas las manifestaciones del niño sano; aumentó 2 kilos de peso, desaparecieron los ganglios, la hipertrofia de las amígdalas y las producciones nasafaríngeas; el bazo se redujo mucho, palpándose apenas debajo del reborde costal.

Durante la observación no hubo ninguna manifestación aguda, ni gran fiebre ni hemorragias.

Hemos tenido noticias posteriores de este enfermito; siguió peor y murió en Europa con gran hiperplasia ganglgionar. Ignoramos la duración exacta de la evolución, pero la sido superior a 6 meses.

El Dr. Elizalde funda su diagnóstico en los siguientes términos: "Lo que caracteriza su cuadro no es el complejo de anemia con mielemia consecutiva; nunca desde el comienzo de nuestra observación ha tenido una palidez acentuada, las alteraciones de los glóbulos rojos han sido insignificantes y ha faltado todo el cortejo sintomático que acompaña a las anemias graves".

"En este enfermo la anemia y los signos de reacción eritropoiética son insignificantes y no guardan proporción con las grandes alteraciones que se observan en número y calidades de los elementos de la serie blanca; todo hace suponer que la ligera anemia

que existe en el enfermo sea aquí un hecho secundario".

Estamos en un todo de acuerdo con tales consideraciones, llenas de lógica. Desgraciadamente ha faltado la autopsia de este caso. El examen anatómico pudo ser muy demostrativo, aunque hay que hacer constar que las lesiones de la anemia esplénica infantum son muy semejantes a las de las leucemias, y se diferencian más en su grado que en su esencia; hay casos, por consiguiente, en que tampoco el examen anatómico es decisivo.

De todos los casos reunidos en la primera infancia, el del Dr. Elizalde es, sin duda, el más demostrativo. De los demás casos, el único que cuenta con autopsia es el de Zylberblast, y ésta es poco decisiva.

El Dr. Rosello, en su traducción del libro de Naegeli, agrega una nota personal, manifestando en ella que en los casos hasta aquí registrados como leucemia mieloide (Monti y Bergrün y Morse, pues los demás que citan son agudos) "se trataba evidentemente de una anemia infantil seudoleucémica, pues en ninguna de ellas la cantidad de leucocitos pasó de 70.000, y todas eran sobre niños de menos de 2 años con grueso bazo".

Recordemos que en la observación de Whipham el número de glóbulos blancos llegó a 101.000, y en la del Dr. Elizalde a 121.000. Estas circunstancias y las consideraciones apuntadas del Dr. Elizalde, que hacemos nuestras, no nos permiten aceptar la conclusión negativa del distinguido autor uruguayo.

Concluiremos entonces que el cuadro clínico completo de la leucemia mieloide crónica ha sido observado en la primera infancia, pero que falta hasta acá la comprobación anatómica.

Creemos que ella vendrá, pues si bien el proceso es muy raro no encontramos ninguna razón para que no pueda existir en la infancia; como veremos luego,

la leucemia mieloide aguda no sólo existe, sino que es frecuente en los niños; las reacciones mórbidas de esta época de la vida explican esa particularidad evolutiva y hacen presumible que la forma crónica se pueda constatar, ya que hasta acá no parece haber una diferencia fundamental entre leucemias agudas y crónicas.

En la segunda infancia la leucemia mieloide crónica sigue siendo un proceso muy raro. Benjamin y Sluka han reunido sólo 8 observaciones, a las que podemos agregar la de Baginsky (Festschrift in honor of Sacoli, 1900), concerniente a un niño de 9 años; la del Dr. Elizalde (Esplenomegalias crónicas en la infancia) obs. XIX, niño de 13 años, cuya afección ha durado más de un año; con leucocitosis, oscilando entre 87.000 y 336.000 glóbulos blancos, y la de Abt. (Arch. of Ped., 1908), niño de 10 años. La duración en el adulto es de 3 - 5 años, por lo general; en el niño más breve: entre 6 meses y un año.

Aunque es casi supérfluo, conviene dejar constancia de que este padecimiento queda comprendido en nuestro tema: "Las linfadenias en la infancia"; en efecto, en la leucemia mieloide hay hiperplasia de tejido linfadenoide, como se deduce de las observaciones; hay, por lo tanto, linfadenia.

CUADRO DEMOSTRATIVO

MIELOMATOSIS LEUCÉMICA CRÓNICA

FÓRMULAS SANGUÍNEAS

		1	2	3
Leucocitos.....		250.000	200.000	180.000
Linfoidocitos.....	%	27.	16.2	19.
Mielocitos neutrófilos.	,,	15.9	27.	27.1
Polinuclear neutrófilos	,,	44.6	52.3	48.3
Mielocito eosinófilo...	,,	2.4	0.4	0.6
Polinuclear eosinófilo.	,,	4.4	0.6	0.2

Mielocito basófilo.....	,,	0.9	1.	0.8
Polinuclear basófilo...	,,	3.7	1.8	0.8
Linfocitos	,,	0.8	0.3	0.4
Gran mononuclear	,,	0.3	0.4	0.8
Normoblastos.....	,,	0.3	0.2	0.8

Mielosis aleucémica, mielomatosis, mieloadenia, mielocitomatosis aleucémica

Banti, en su Tratado de Anatomía Patológica, admite la existencia de este tipo mórbido; pero la mayoría de los autores consideran como mielomatosis aleucémica, otro tipo que presenta algunas particularidades, que nosotros trataremos después, y que se conoce con el nombre de mielomas múltiples. Banti llama mieloadenia simple aleucémica a procesos difusos, del tipo de las hiperplasias leucémicas, predominantes sobre la médula ósea y tejidos mieloides, que no se acompañan de leucemia sanguínea. Clasifica como tales algunos casos personales y otros de la literatura médica, entre ellos los de Michaelis, Arneth, Rathery, Nauwerck y Moritz, los que han sido suficientemente estudiados en su anatomía patológica y su hematología y satisfacen las condiciones apuntadas.

Recientemente Hirschfeld (Die generalisierte aleukamische myelose und ihre stellung im system der leukamischen Erkraukungen, Zeit f. Klin. Med., Bd. LXXX), hace un estudio prolijo del asunto y llega a las mismas conclusiones que sostiene desde hace muchos años el autor italiano sin rendir a éste toda la justicia que merece.

Revisando Hirschfeld la bibliografía encuentra numerosas observaciones que si bien publicadas bajo otros nombres, son para su criterio casos de hiperplasias difusas del tejido mieloide, sin leucemia sanguínea, o con ligeras alteraciones de la sangre. Esos casos

son los siguientes: 1.º Consideradas como anemias perniciosas o esplénicas: Jawein (Berl. Klin. Woch., 1897). Freund (Berl. Klin. Woch., 1901). Hamel (Deut. Med. Woch., 1902). Osler (Journ. of Med. Scien., 1900). King (Med. News, 1901). Jackson (Berlin Journ., 1). — 2.º Considerados como leucanemias algunos casos de Türck, Margarete Levy (Ynaug. Disert Strassburg, 1909). Bushnell y Hall (Edinb. Med. Journ, 1906). Hyneck (Klin. Therap. Woch, 1907). Ewald (Berlin Klin. Woch, 1906. — 3.º Serían dudosos los de Donhauser (Journ. of Expo. Med., 1908). Devé (Normandie Med., 1908). — 4.º Serían mielosis sublecémicas los casos de Michaelis y Weber (Lancet, 1904).

En estos últimos tiempos algunos autores publican casos característicos; Nauwerck y Moritz (Deut. Arch. f. Klin. Med.) y de forma aguda; Zypkin (Virchous Archivs, 209). Posteriormente al trabajo de Hirschfeld ha aparecido otra contribución de Chossrojeff (Folia Haematológica, t. XVI) con dos casos personales y otra de Hasele (Soc. de Med. de Viena, 1914).

Toda la anterior bibiliografía se refiere al adulto; pero Hirschfeld manifesta que varios de los casos publicados por Weill y Clerc bajo el nombre de "esplenomegalia crónica con anemia y mielemia" serían verdaderas mielocis aleucémicas. Ahora bien, Weill y Clerc usan esa designación para el sindrome anemia esplénica de von Jacks Luzet, cuando ésta se acompaña de mielemia.

Si las ideas de Hirschfeld reciben confirmación posterior, resultaría que la mielosis aleucémica sería frecuente en la infancia, ya que el sindrome de von Jacks Luzet es propio de esta edad; nos parece prematuro expedirnos en forma terminante para decidir un problema tan complejo.

Entre las anemias graves, la anemia esplénica infantum y las leucemias mieloides, hay sólo diferencias de grado; en las primeras los síntomas hematológicos predominantes están a cargo de la serie roja, con muy

escasa o ninguna participación de la serie blanca. En las anemias esplénicas infantum hay también alteración de la serie roja y débil participación de la serie blanca en su tipo mieloide generalmente, raras veces en tipo linfoide; finalmente en las leucemias mieloides la alteración sanguínea principal reside en la serie blanca, con secundaria y escasa alteración de la roja.

Anátomo patológicamente, algunas anemias graves se caracterizan por la actividad de la médula ósea con predominio de células eritroblásticas, y escasas metaplasias mieloides de otros órganos, y siempre con escasa hiperplasia; la anemia esplénica infantum, por iguales alteraciones a las que agrega actividad medular secundaria con células de la serie blanca granulocítica, también con escasa hiperplasia. Las leucemias mieloides tienen como substratum anatómico verdadera hiperplasia de tejido mieloide, con escasa actividad eritroblástica.

Luego, pueden considerarse como mielosis aleucémicas o subleucémicas aquellos casos en que haya hiperplasia mieloide neta con escasa o ninguna alteración sanguínea leucémica, si bien casi siempre hay manifestaciones sanguíneas anémicas.

No hay uniformidad en las ideas dominantes en la actualidad, en lo que se refiere a la anemia seudoleucemia, o anemia esplénica infantum; entre nosotros, el Dr. Pedro de Elizalde, en su tesis de profesorado, año 1913, sostenía que no hay diferencia entre leucemia y anemia infantil seudoleucémica; que ésta "es una forma de leucemia que evoluciona en condiciones especiales por el terreno en que se desarrolla".

Tixier, (Arch. de Mal. du Coeur, etc., 1912), sostiene iguales ideas. En cambio Pappenheim, con su gran autoridad, cree que hay una diferencia fundamental entre ambos procesos; en las anemias en general la lesión inicial consiste en una destrucción de las células sanguíneas y una actividad compensadora de los órganos hematopoiéticos; en las leucemias hay una hiperplasia desordenada y excesiva de órganos hema-

topoiéticos con alteraciones contingentes secundarias de orden anémico. Reconoce, sin embargo, este autor que entre anemia perniciosa con linfocitos, aleucemia linfática, leucanemia y leucemia hay una cadena progresiva de cuadros clínicos.

En los casos extremos, o bien característicos, es bien apreciable la diferencia entre anemia y leucemia; pero hay una serie muy grande de casos mixtos en los que esas diferencias se pierden, porque participan de los caracteres sanguíneos y anatómicos de anemias y leucemias.

Es difícil que el problema encuentre su solución definitiva hasta que se conozca con exactitud la etiología de las leucemias. Practicamente, conviene tener presente que la catalogación de estos casos no debe ser hecha por la sola fórmula hematológica, sino a base de un examen anatómico completo, prolijo y minucioso.

Es casi seguro que en estos criterios algunos casos de anemias esplénica infantum correspondan al concepto de las mielosis aleucémicas, solamente que hasta acá no han sido descriptos como tales.

Creemos que debe conservarse el sindrome anemia esplénica infantum, no como entidad mórbida, sino como un sindrome clínico; el examen anatómico podrá decir en muchos casos si se trata de una anemia grave con reacciones de tipo leucémico o de una verdadera leucemia con alteraciones anémicas secundarias; en otros casos el concepto tndrá que quedar indefinido.

Nos parece que la descripción detallada de la anemia esplénica infantum no puede ser hecha en un trabajo de esta índole, pues la linfadenia o no existe o es secundaria e insignificante en ella y constituye sólo un epifenómeno en la gran sintomatología anémica.

CAPITULO VIII

Linfadenosis y mielomatosis leucémicas y aleucémicas agudas

Sinonimia: *Leucemia linfoide aguda, linfadenia mieloide aguda, aleucemia linfoide aguda y aleucemia mieloide aguda.*

Este es el tipo clínico que más nos interesa, porque es el más frecuentemente observado en la infancia.

Ante todo es necesario establecer cual es el criterio para clasificar una leucemia en el grupo de las agudas o las crónicas. En la actualidad se está de acuerdo en que la base de clasificación debe ser la modalidad clínica en su conjunto y no en un carácter determinado. En efecto, el criterio de la duración de la enfermedad sirve en los casos bien netos en que la duración es o muy breve o muy larga, pero no en aquellos intermedios tan numerosos, es decir, aquellos que duran 2 y 6 meses. La existencia de fiebre es, por sí sola, insuficiente; hemos visto que las leucemias crónicas pueden acompañarse de temperaturas febriles durante la mayor parte de su evolución. La fórmula hematológica es también imprecisa; se puede observar leucemias que evolucionan rápidamente y que presentan

alteraciones sanguíneas semejantes a las de las crónicas y vice-versa, leucemias crónicas con las modificaciones sanguíneas que más frecuentemente se ven en las agudas.

Es entonces el conjunto clínico; comienzo más o menos agudo, evolución rápida y febril concomitancia de síntomas generales graves, especialmente procesos hemorrágicos y necróticos, lo que permite clasificar un caso dado de leucemia en uno u otro grupo.

Se concibe que en las múltiples gradaciones clínicas hay formas francamente agudas y otras francamente crónicas y muchísimas formas intermedias, algunas de las cuales merecen sin duda el nombre de subagudas. El concepto es suficientemente claro para que requiera mayores explicaciones.

En otra parte hemos hablado de la vinculación de las leucemias agudas con las crónicas; no es necesario insistir sobre ello.

Pasaremos a la descripción sintomatológica siguiendo el mismo orden que en el grupo anterior. Diremos solamente, antes, que las leucemias agudas se observan sin duda más frecuentemente que las crónicas en los niños, y que en éstos, sin ser un padecimiento excepcional, no es frecuente. En la actualidad ya las observaciones son muy numerosas; entre nosotros el Dr. Acuña ha aportado una buena contribución, con elementos del servicio del Dr. Aráoz Alfaro (Arch. de Med. des Enfants, 1906).

No es inútil recordar que el que primero llamó la atención sobre las leucemias agudas fué Ebstein en 1889; a partir de entonces han sido tema de numerosísimos estudios; netre los franceses merecen citarse especialmente los de Gilbert y Weill. Se constató que predominaban entre los elementos sanguíneos las células linfoides, y durante varios años se conceptuó, basándose en ese hecho, que todas las leucemias agudas eran linfoides, y los escasos elementos mielocitarios encontrados en algunas observaciones fueron conside-

rados como productos de una reacción mieloide secundaria.

Alrededor del año 1904 se empieza a reconocer en las autopsias gran actividad de la médula y transformación mieloide de otros órganos hematopoiéticos y se interpreta entonces esa célula de aspecto linfoide como originariamente mieloide. Los estudios posteriores comprueban la verdad de esa interpretación y se llega por algunos a generalizar demasiado, sosteniendo que todas las leucemias agudas son mieloides (Aubertin).

En la actualidad existen observaciones probantes de leucemias agudas linfoides y mieloides, y se acepta universalmente la existencia de ambas formas.

Lo que domina en el cuadro clínico de las leucemias agudas son los síntomas de infección general grave. El comienzo es generalmente rápido y se caracteriza por fenómenos infecciosos: fiebre, decaimiento, laxitud, cefalalgias, vértigos, vómitos. A veces es también insidioso, pero muy pronto aparecen estos fenómenos más o menos acentuados. En estos casos las primeras manifestaciones suelen ser abultamientos de ganglios superficiales, o del bazo, acompañados de movimientos subfebriles, y también manifestaciones articulares que hacen pensar en el reumatismo.

Un síntoma inicial muy frecuente, sobre el que han insistido Gilbert y Weill, es la angina; ésta puede presentarse con los caracteres de una angina banal, y modificarse después, o bien ser ulcerosa desde el principio. Esta última circunstancia es fuente de graves errores de diagnóstico, especialmente con angidas diftéricas y con manifestaciones ulcerosas sifilíticas, primarias, secundarias o terciarias. Frecuentemente el tipo de esta angina es úlcero-necrótico, con pérdidas de substancia considerables, hemorragias, fetidez, etc. Jochmann y Bluhdorn (Folia Haematológica, 1911) y Beltz (Deut. Arch., t. 113).

Las manifestaciones hemorrágicas son frecuentísimas en las leucemias agudas. A veces ellas constituyen

la primera manifestación de la enfermedad; una localización de predilección es la boca; las encías se abultan, duelen, se cubren de fuliginosidades, los dientes caen y la sangre sale constantemente en pequeñas cantidades, o en hemorragias de consideración. Las encías sangran al menor contacto.

La cara interna de las mejillas, el paladar blando son asiento de iguales lesiones, las que no raramente llegan a constituir verdaderos nomas. Las lesiones hemorrágicas y necróticas de la boca son de capital importancia para el diagnóstico.

Estas pueden producirse en el tejido celular subcutáneo y submucoso, en forma de petequias comunes o de grandes hematomas; se producen también en el ojo y en el oído, en el cerebro, produciendo a veces hemiplegias, a veces coma a veces parálisis de los órganos craneanos periféricos. Se produce igualmente por las cavidades naturales: intestinos, vegigas, uretra, etc.

La palidez es un síntoma constante en el período de estado y acentuadísimo cuando hay hemorragias abundantes y repetidas.

En los órganos hematopoiéticos se constatan lesiones semejantes a las de las leucemias crónicas, pero en general más atenuadas. Los ganglios linfáticos superficiales, especialmente los del cuello, axila e ingle, se infartan moderadamente, quedan indoloros, aislados y de ordinario no asumen grandes proporciones, sobre todo cuando la evolución es muy rápida.

Los ganglios profundos participan del proceso con desigual frecuencia; los más frecuentemente afectados son los mediastínicos; en unión del timo, que de ordinario sufre la hiperplasia leucémica, constituyen masas tumorales que dan la sintomatología completa de los tumores mediastinales.

El bazo se hiperplasia generalmente, pero casi nunca llega a las dimensiones colosales que suele adquirir

en las leucemias crónicas; en algunos casos conserva su volumen normal.

Los distintos aparatos pueden participar en el proceso de la misma manera que en las leucemias crónicas, así como los órganos de los sentidos. No repetimos la descripción para evitar redundancias.

Diremos solamente que la evolución de la temperatura en un tanto irregular; es frecuente la constatación de grandes hipertemias, 40° ó 41°, pero también pueden encontrarse casos a evolución muy aguda con elevaciones subfebriles y aún totalmente apiréticos.

Son muy raros los tipos de fiebre continua, y se puede afirmar que no hay una termometría característica de las leucemias agudas.

Como se ve, el cuadro sintomatológico de las leucemias agudas tiene ciertas semejanzas con el de las formas crónicas, pero se caracteriza sobre todo por la presencia de síntomas infecciosos, por una menor participación de los órganos hematopoiéticos, por la presencia muy frecuente de manifestaciones hemorrágicas y por su rápida evolución.

La duración de la enfermedad oscila entre límites amplios; de las observaciones más breve son la de Guttmann: 4 y ½ días; y la de Adler: 3 días; la duración media es de 1 a 2 meses.

En las formas leucémicas el síntoma de mayor valor es el estado de la sangre. Nos ocuparemos de él con detalle en los párrafos siguientes.

Linfadenosis leucémica aguda

Sinonimia: La misma de la linfadenosis leucémica crónica con los adjetivos leucémica aguda, es decir, linfadenia, linfadenosis, linfadenomatosis, linfocitomatosis leucémica aguda; leucemia linfática aguda.

Hay dos formas: la simple y la sarcoide; la sintomatología clínica de ambas es exactamente igual, la

diferencia es más que todo anátomo-patológica; a lo sumo se puede reconocer en la forma sarcoide un desarrollo un poco mayor de los órganos linfoides afectados, teniendo presente que el carácter sarcoide no depende exclusivamente del volumen de los ganglios; así puede verse ganglios poco hiperplasiados que muestran tendencia invasora y ganglios grandes que conservan su cápsula propia.

En las formas agudas de leucemia el cuadro clínico es tan semejante en la forma linfoide y en la mieloide, que a lo sumo se pueden reconocer pequeñas diferencias de detalle y éstas se limitan a una participación un poco mayor de los ganglios en la primera y del bazo en la segunda; pero dentro de grandes relatividades, pues tanto en una como en otra forma se encuentran comúnmente afectados ambos órganos.

En la alteración hematológica las diferencias son también escasas, indudablemente mucho menores que en las formas crónicas.

En la serie roja se encuentran casi siempre una disminución de los hematíes; su número oscila entre 2 y 3 millones; hay algunos casos con cifras normales y otros hasta con 6.000.000 de glóbulos rojos; hay frecuentemente poikilocitosis, policromatofilia, granulaciones basófilas, normoblastos y megaloblastos; pero todas estas manifestaciones son de ordinario poco acusadas, y se observan por lo general en los casos más graves. En las formas más comunes las alteraciones anémicas son muy reducidas o no existen.

La hemoglobina desciende generalmente más o menos a una tara igual al 50 o|o. Según Rivet el coágulo sanguíneo sería irretráctil en los casos en que hay sindrome hemorrágico y sería normal cuando éste falta.

Las alteraciones más constantes se encuentran en la serie blanca. El número de estas células es muy variable; hay observaciones con leucopenia acentuada, hasta de 3.000, pero esto es una excepción; lo corriente es que estén aumentadas, siendo sumamente variable

el grado de aumento; hay desde cifras ligeramente superiores a lo normal: 10.000, 12.000, hasta cifras enormes; las más altas que se conocen son las de Veeder, de 1.330.00 (Arch. of Ped., 1911); de Krjukow, 1.266.000 (Folia Haematológica, t. XIII), y la de Branwell, 1.200.000.

La relación globular es, por lo tanto, muy variable desde 1 x 3 a 1 x 383.

El aumento de los glóbulos blancos se hace exclusivamente en la serie linfociaria, o mejor dicho linfoide; las células que esán más aumenadas son los linfoblastos, o grandes linfocitos, o linfoidocitos, caracterizados por un núcleo con fina red cromática provisto generalmente de nucleolos y un protoplasma basófilo. En algunos casos predominan las formas grandes, macrolinfoidocitarias, en otros las pequeñas macrolinfoidocitarias, y en otros, formas de mediano tamaño. Los linfocitos suelen estar aumentados.

Todos los otros elementos están muy disminudos: polinucleares, monocitos.

Es frecuente que se encuentren algunos mielocitos neutrófilos, pudiendo encontrarse hasta en la proporción de un 10 o|o.

Como elemento anormal se encuentran casi siempre las células)de Rieder, descriptas en oportunidad y que se caracterizan por el núcleo único a contornos irregulares. La proporción de estos elementos es variable; en algunos casos han podido llegar hasta un 90 o|o, lo que ha hecho que se describan leucemias a células de Rieder (Hertz y Kyno, Wien Klin. Woch., 1910), pero en genral su porporción es mucho menor.

Es frecuente que en el mismo enfermo se observen variaciones, y que al principio predominen células pequeñas y al fin de la evolución las grandes y viceversa.

Durante la agonía disminuye siempre el número de los glóbulos blancos. Hay casos especiales en que la alteración leucémica aparece sólo en las horas que preceden a la muerte, pudiéndose demostrar en la autop-

sia lesiones leucémicas: son casos generalmente muy agudos.

En el niño la leucemia linfática aguda, no obstante ser padecimiento raro, ha sido observada muchas veces; entre nosotros el doctor Acuña publicó, en 1904, dos casos, y el Dr. Elizalde da la descripción de dos casos de leucemia aguda en su trabajo "Esplenomegalias en la infancia".

Benjamin y Sluka, en su trabajo ya citado, han reunido los siguientes observaciones por debajo de los 2 años:

1.º Lancet, 1905. Niña de seis semanas, muerta a los 2 meses sin autopsia. Glóbulos blancos, 916.000. Pequeños linfocitos, 93,2 o|o.

2.º Hochsinger - Schiff. Niño de 8 meses; la enfermedad duró 5 meses. Adler considera a este caso como crónico.

3.º Strauss (Arch. J. Kind.) Niño de 13 meses; duración tres semanas. Glóbulos blancos, 208.800. Pequeños linfocitos, 97,3 o|o.

4.º Mennecher (Munich Med. Woch., 1906). Niño de 11 meses, duración superior a 5 meses. Glóbulos blancos, 258.000. Pequeños linfocitos, 58; grandes linfocitos, 15 o|o. Este caso es considerado crónico por Adler.

5.º Glinski (Virchow's Arch., 1903, t. 171). Niño de 1 año; duración algunas semanas. Glóbulos blancos, 180.400. Pequeños linfocitos, 94,4 o|o.

Babonneix y Tixier (Archives des Mal. des Enf., 1908) agregan los siguientes casos de la bibliografía y una observación personal.

6.º Graham Forbes y Fr. Langmead (procedings of the Royal Soc. of. Med., 1908). Trabajo de conjunto con 5 observaciones:

a) Niño de 18 meses, que empezó con síntomas de anemia pura (3.000 glóbulos blancos) y terminó con

83.000 leucocitos, de los que el 91 o|o eran linfocitos; con autopsia.

7.° (b) Niño de 15 meses; muerte súbita; 29.000 leucocitos con predominio de linfocitos; con autopsia.

8.° (c) Niño de 2 años; duración superior a 1 mes; leucocitos 190.840, predominio linfocitario; con autopsia.

9.° (d) Niñita de 12 meses; duración seis semanas, 16.000 leucocitos, predominio linfocitario; con autopsia.

10.° (e) Niñita de 7 meses; duración pocos día; glóbulos blancos, 321.000; linfocitos 99 o|o; con autopia.

11.° Vermehren (Hospital Tildeude, 1900) sin hipertrofia ganglionar. Glóbulos rojos, 260.000; mononucleares, 98,6 o|o. No hay autopsia.

12.° Simon (Sociedad de Pediatría, Paris,1904) Niño de 2 meses; intensísima anemia (4.100.000) glóbulos rojos) glóbulos blanco, 31.000; mononucleares, 83,5 o|o.

13.° Babonneix y Tixier. Niñita de 18 meses; duración 15 días; glóbulos blancos, 47.000. Linfocitos, 33,6 o|o; mononucleares medios, 35 o|o; mononucleares grandes 9.4 o|o. Prolija autopsia.

Adler agrega los siguientes casos de la bibliografía y su observación personal:

14.° Larrabec Boston Jurn., 1904). Niñita de 6 semanas; duración 3 semanas; glóbulos blancos, 918.000; linfocitos, 93 o|o.

15.° Jewet (Philadelphia Med. Journal, 1901). Mujercita de 7 meses; duración 4 meses; glóbulos blancos, 35.000; linfocitos, 78,6 o|o.

16.° Adler (Jahrb. f. Kind, 1914). Mujercita de 5 meses y medio; duración 3 días; no hay examen de sangre, autopsia muy detallada, hiperplasia linfoide de ganglios, metaplasia de médula ósea, bazo, hígado, riñones, corazón; infitlración perióstica.

He encontrado en la bibliografía los siguientes casos:

17.° Veeder (Archiv of Pedeatries, 1911). Niñita

de 17 meses, alimentada a pecho; duración 15 días. Glóbulos blancos, 1.330.000; linfocitos, 98,5 o|o (78 o|o pequeños y 20 o|o grandes). Sin autopsia.

18.º Johnson (British Journ. of Chid. Dis., 1909). Niño de 2 años, duración un mes. Glóbulos blancos, 517.000, predominio de grandes linfocitos. Con autopsia.

Del estulio de estos casos se deduce que la leucemia linfática aguda no tiene características especiales en la primera infancia; cuanto se ha dicho en materia de sintomatología les es eplicable; el síntoma más constante es, sin duda, la manifestación hemorrágica, y su sitio de predilección el tejido celular subcutáneo.

La alimentación ha variado un poco en los diversos casos; eran niños a pechos los observados por Hochsinger y Schiff, Vermehren, Bobonneix y Tixier (hasta los 16 meses, tenía 18 cuando se enfermó) y Veeder y el publicado en el Lancet. En los demás alimentación artificial, en algunos bien conducida: Adler.

Hay mención expresa de alteración raquítica en el caso de Mennecher, y en los de Bobonniex y Tixier y Hochsinger y Cchiff había raquitismo ligero.

En el caso de Glinski había exoftalmus; Benjamin y Sluka se preguntan si no se trataría acá de un caso de cloroma; en el de Bobonneix y Tixier había parálisis facial; manifestaciones éstas menos frecuentes.

La evolución más rápida ha sido la del caso de Adler; tres días y la más larga la del Menmecher, superior a 6 meses. Por esta razón este caso y el de Hochsinger y Schiff son considerados como crónicos por Adler; hemos visto ya que ese solo elemento es insuficiente para asignar el carácter crónico a una leucemia; sin embargo, y sin abrir juicio definitivo sobre la catalogación de estos casos porque faltan datos bien prolijos de la clase de células sanguíneas, es evidente que en su evolución han tendido a la cronicidad.

Han tenido comienzo brusco el caso de Lancet, el de Larrabee y el de Adler; en otros ha sido más o menos rápido y en otros insidioso, manifestándose en

su iniciación el proceso por palidez que llamaba la atención, hay también por perturbaciones digestivas y enflaquecimiento.

Las alteraciones sanguíneas han sido las ya descriptas; el número menor de glóbulos blancos observado ha sido el de una observación de Graham Forbes: 16.000, y el mayor el de Veeder: 1.330.000, cifra realmente extraordinaria.

En la segunda infancia el número de casos existente en la bibliografía en mucho más considerable; Benjamin y Sluka, en 1907, reunieron 35 observaciones; en este número están comprendidas las dos del doctor Acuña.

Antes de ellos, Theodor (Arch. J. Kind, 1897) reunía 45. Ultimamente (American Jorn. of Diseases of Childreu, 1913) publica una observación de un niño de 4 años y hace un estudio de conjunto sobre el tema.

Muchísimos de estos casos, considerados como leucemias linfoides agudas, deben ser revisados; en efecto, para el criterio antiguo bastaba el predominio de células mononucleadas agranulosas para afirmar el carácter linfoide. Hoy sabemos que un gran número de esos casos son leucemias o linfoidocitos o mieloblastos, casi siempre de origen mieloide, aunque puedan haber linfoides.

Entre nosotros, el doctor Speroni (Prensa Médica Argentina, núm. 23, 1915) ha publicado una observación indiscutible de leucemia linfática aguda a grandes células en un adulto de 30 años.

Linfadenosis aleucémica aguda

Hasta acá sólo han sido descriptos como tales muy pocos casos en la infancia; su caracterización es sólo posible en la mesa de autopsias; por otra parte, aún en el adulto, los procesos agudos se acompañan mucho más frecuentemente que los crónicos de alteración sanguínea. Sin embargo, hay una observación inte-

resante de Schippen (Berl. Klin. Woch., 1913). Se trata de un niño nacido el 4 de Marzo de 1905, de padre sano y madre tuberculosa; en Enero de 1912 se le desarrolla una tumefacción dolorosa de los ganglios inguinales que desaparece rápidamente; algunos días después se queja de dolores en las rodillas. En Junio llama la atención su palidez y su mal estado general; hay una tumefacción marcada de los ganglios cervicales; durante un mes presenta tres ataques de dolores reumáticos en varias articulaciones, que son febriles y que ceden a la aspirina. En Julio se siente mejor; permanecen abultados los ganglios. El 18 y 19 de Julio, bruscamente es presa de fiebre y aparecen hemorragias cutáneas y gingivales. En los días siguientes se toman la mayor parte de los ganglios superficiales y aumentan rápidamente de volumen. El 2 de Agosto hay 40° de temperatura, 160 pulsaciones, hígado y bazo grandes; ganglios indoloros, móviles, aislados unos de otros; la sangre se coagula mal, hemoglobina, 10 o|o; glóbulos rojos, 1.700.000; blancos, 3.300; linfocitos, 89,2 o|o; polinucleares, 6,2 o|o; no hay eosinófilos ni mastzellen. El 4 de Agosto muere. A la autopsia se encuentran sufusiones sanguíneas pleurales y pericárdicas; no hay lesiones tuberculosas; adenopatía generalizada, sin necrosis ni caseificación; sumefacción de los folículos cerrados del intestino. Histológicamente se constata una infiltración linfocitaria enorme de todos los órganos, hígado, bazo, ganglios, médula ósea, en la que sólo se encuentran algunos mielocitos.

Como se ve, es un caso demostrativo y bien probante.

Hay otro observación de Ward (A case of nodular leucaemia; Brit Journ. of Child. Diseases, 1912) de una niñita de dos años, que presentó después de una coqueluche adenopatía generalizada, con gran bazo, gran anemia, gran postración, manifestaciones hemorrágica gengivales y subcutáneas. En un examen de sangre hay 10.000 glóbulos balncos, 42 o|o de poli-

nucleares y 56 o|o mononucleares; al final de la evolución, más o menos de 2 meses, recién aparece alteración leucémica en la sangre; 52, 530 leucocitos, con 93,7 o|o de linfocitos. A la autopsia proliferación linfoide considerable en todos los órganos y tumores óseos y periostales en los huesos del cráneo, perfectamente comparables a las formaciones cloromatosas, pero sin color verde.

En estos casos el cuadro clínico ha sido el mismo que el de las formas leucémicas, faltándole sólo la alteración sanguínea; a base de estos casos y por analogía a lo que sucede en el audulto, hay el derecho de presumir que en los niños las linfadenosis aleucémicas tendrán la misma expresión sintomatológica que en las formas leucémicas. Su anatomía patológica es también la misma.

Por ahora la casuística es muy pobre, como se ve; pero es posible que en la actualidad el número de observaciones aumente con el mejor conocimiento de estas afecciones.

Damos a continuación un caso de leucemia linfática aguda, publicada por el doctor M. Acuña (Arch. des Mal. des Enfants, 1906).

A. R., argentino, 6 años, ingresa al servicio del profesor Aráoz Alfaro el 6 de Marzo de 1905.

Padre y madre sanos; siete hijos; tres muertos cuando pequeños; los otros sanos.

Ha tenido sarampión a los dos años; cuatro meses antes, fiebre, malestar general, pérdida de apetito, de lo que curó en poco tiempo.

Esta enfermedad empezó quince días antes por fiebre, debilidad, palidez progresiva, edemas de miembros y cara; algunos días después epistaxis muy abundantes, vómitos sanguinolentos; la debilidad y los vómitos persistieron hasta el día de su internación.

Estado actual. — Facies de sufrimiento; postración

muy pronunciada, tinte amarilloso, ligeramente térreo; el tronco y los miembros inferiores están cubiertos de manchas purpúrica y equimóticas irregularmente diseminadas. Las encías son fungosas y sangran fácilmente, el aliento es fétido.

En el cuello, región submaxilar, en la ingle y en la axila se encuentran ganglios hipertrofiados, indolen-falsas costillas dos traveses de dedos. El bazo está doloroso y muy aumentado de volumen, pasando cinco traveses de dedo al arco costal.

Orinas escasas, fuertemente coloreadas, sin albúmites, algunos como avellanas; el hígado desborda las na. Nada cardíaco ni pulmonar. Temperatura 37°7.

9 de Marzo: Palidez muy acentuada, respiración precipitada e irregular, epistaxis, hemorragias gingivales. Hígado, bazo y ganglios aumentados de volumen como al principio. Temperatura 38°5.

12 de Marzo: Estado general más grave; adinamia profunda. El bazo, el hígado, los ganglios han disminuido de volumen y al examen de sangre hay disminución paralela de leucocitos.

14 de Marzo: Adinamia, colapsus, palidez muy acentuada, encías sangrantes, aliento fétido. El bazo apenas pasa el reborde costal; el hígado y los ganglios han disminuido aún más; temperatura 38°3. El enfermo fllece a las 6 p. m.

EXÁMENES DE SANGRE

	7—Marzo		12—Marzo	
Glóbulos rojos.	1.500.000		1.300.000	
„ blancos	250.000		35.000	
Relación globular	1 x 6		—	
Hemoglobina	40	o|o	35	o|o
Polinucleares neutrófilos . . .	4	„	6	„
Linfocitos.	13	„	12	„
Mononucleares a gran núcleo.	80	„	75	„
Mielocitos.	0,5	„	1	„
Hematíes nucleados	0,5	„	1	„
Grandes mononucleares. . . .	—		5	„

El 14 de Marzo, los glóbulos blancos descienden aún más; se encuentra: hematíes, 1,300.000; leucocitos, 9.000; linfocitos y mononucleares a gran núcleo 85 o|o.

Esta disminución de los glóbulos blancos ha sido paralela a la disminución del tamaño de los ganglios hígado y bazo.

El examen bacteriológico de la sangre fué negativo.

Autopsia. — Todos los órganos son muy pálidos; pequeñas hemorragias en el pericardio y en las pleuras. Los ganglios del cuello del mesenterio, los folículos del intestino están aumentados de volumen; el hígado y el bazo sobrepasan dos traveses de dedo el reborde costal; el bazo es de color gris rojizo, de consistencia blanda, casi difluente, médula femoral abundante.

Examen histológico. — Médula ósea de la epífisis femoral, tomada 7 horas después de la muerte: es muy abundante, de color gris rojizo, de consistencia blanda y de aspecto gelatinoso.

Al microscopio se constata una disminución considerable del tejido mieloide normal; los glóbulos rojos nucleados y los mielocitos están en menor número que en la médula roja habitual, lo que dominan son elementos del tejido linfofide, linfofcitos y mononucleares, semejantes a los de la sangre; son muy abundantes y forman masas de apariencia uniforme entre los cuales hay raros hematíes y algunos polinucleares; el tejido linfoide se ha sustituído al mieloide de la periferia al centro, y esta transformación linfoide de la médula ósea explica la anemia progresiva y la disminución de los elementos granulosos.

El estudio histológico de los demás órganos, hecho por el doctor Dessy, los ha mostrado llenos de elementos linfoides; una verdadera proliferación se observa donde el tejido linfoide es rudimentario.

El doctor Dessy describe las alteraciones que ha encontrado, como sigue:

Ganglios, aspecto grisáseo, un poco blando, imposible distinguir la cortical de la medular: todo el tejido del ganglio es una masa de grandes linfocitos y de grandes mononucleares a núcleo hemogeno.

Bazo: la pulpa está enteramente infiltrada por células mononucleares; los corpúsculos de Malpighi son enormes y formados casi exclusivamente por grandes linfocitos; los capilares están igualmente llenos de leucocitos.

Hígado: notable infiltración de los espacios porta; en ciertos puntos hay verdaderos depositos linfomatosos.

Riñones: abundante infiltración de la substancia cortical formando pequeños linfomas.

Folículos intestinales muy hipertrofiados, con masas de elementos linfoides.

En suma, hay en los órganos linfo y hemoleucocitarios una verdadera transformación linfoide, tal como la vemos en la leucemia linfática.

Mielomatosis leucémica aguda

Sinonimia: Mielosis, mielomatosis, mieloadenia, mielocitomatosis leucémica aguda, leucemia mieloide aguda.

Hemos ya dicho que clínicamente es muy semejante a la leucemia linfoide aguda y que la única pequeña diferencia consistiría en una mayor participación del bazo y menor aumento de volumen de los ganglios, y esto sólo en algunos casos; en otros no hay ninguna diferencia.

La fórmula hematológica debe ser estudiada con cuidado.

La hipoglobulia roja es un poco más acentuada a veces que en la leucemia linfoide; llega a 1.500.000

o 2.000.000, por lo general, y se acompaña de las alteraciones sanguíneas propias de las anemias; poikilocitosis, anisocitosis, policromatofilia, granulaciones basófilas, glóbulos rojos nucleados, normales, normoblastos, o grandes megaloblastos.

El coágulo sería generalmente irretractil, pero la coagulación se realizaría en tiempos normales.

El número de las células blancas sufre las mismas oscilaciones que en la leucemia linfática, aunque en esta forma no se han constatado número tan elevados. Lo que importa retener es que no es imprescindible el aumento de número; sí la modificación de la clase de células blancas.

La fórmula citológica se caracteriza por la desaparición casi completa de todos los elementos maduros, y por el predominio absoluto de las formas inmaduras.

La célula que generalmente predomina es el gran linfocito, o linfodocito o mieloblasto de Naegeli con los caracteres que ya conocemos. Su proporción puede ser mediocre o muy elevada, variando de un 15 a 80 o|o.

Se encuentran también las formas jóvenes neutrófilas, es decir, los mielocitos y las células intermediarias entre éstos y la forma primordial. La cantidad de elementos mielocitarios varía de un caso a otro, en algunos llega a ser predominante, constituyendo las llamadas leucemias agudas o mielocitos; en otros su proporción no pasa de un 10 o|o, estando la mayoría de las células constituidas por linfoidocitos o mieloblastos; éstas son las formas llamadas leucemias a linfoidocitos, a mieloblastos, o mieloblastos-leucemias, por germanismo.

Los elementos eosinófilos se conservan generalmente en escasa cantidad, tanto en sus formas jóvenes, mielocitos eosinófilos, como en los adultos, polinucleares eosinófilos. La proporción de estas células oscila entre el 1 y 4 o|o, pudiendo ser aún menor.

Los elementos basófilos rara vez toman participación en este tipo de leucemias.

Se observan además formas linfocitarias que no son exactamente iguales a las de la sangre normal, aunque no siempre sea fácil reconocer las pequeñas diferencias que existen en particularidades de núcleos y protoplasmas, caracterizándose así estas células como elementos inmaduros, próximos a la célula pjrimordial, el linfoidocito. La red cromatiniana es menos densa que en las formas adultas; el protoplasma suele presentar granulaciones azurófilas.

Siempre existen también células de Rieder en proporciones variables entre 1 y 10 o|o, por lo general.

Hay que agregar que cada una de estas clases de células presenta una enorme variabilidad de tamaños, encontrándose formas grandes, medianas y pequeñas y pudiendo predominar unas u otras.

Desde ya se ve, que a excepción de las formas linfoide y mieloide es muy semejante, tanto, que es muy difícil, imposible en la mayor parte de los casos, expedirse con el solo examen de sangre, sobre la naturaleza linfoide o mieloide de una leucemia aguda.

Algunos autores, Gilbert y Weill, entre ellos, no admiten entonces dos clases de leucemia aguda; siempre la leucemia aguda sería una leucemia a células primordiales en los casos más agudos; en los menos agudos se asemejaría a la leucemia mieloide, lo que hace que muchos la consideren como tal.

Nosotros postergaremos la consideración de este y otros asuntos vinculados con la leucemia aguda para insertarlos después del estudio de la anatomía patológicas; así la argumentación resultaría más sólida y las conclusiones mejor fundadas.

Durante mucho tiempo se ha creído que no existía la leucemia mieloide aguda en la primera infancia. Sin embargo, hay en la actualidad casos indiscutibles. Benjamin y Sluka citan los siguientes:

1.° Bloch Hirschfeld (Zeit. J. Klin. Med., t. 39).

Niño de 8 meses; grandes lifocitos, 33,8 o|o; linfocitos, 27,14; polinucleares, 28,8 o|o; mielocitos, 10,26 o|o; poikilocitos, normoblastos, megaloblastos. A la autopsia tumefacción de los folículos linfáticos del intestino, hiperplasia de lo folículos de Malpighi y de la pulpa. En la médula ósea preponderancia de células mononucleadas.

Nos parece que este caso es muy dudoso, precisamente por los resultados de la autopsia. En el tiempo en que se publicó se daba gran importancia a la presencia de mielocitos; tal vez eso ha determinado el diagnóstico de leucemia mieloide; la alteración anatómica corresponde, al contrario, al tipo linfoide.

2.º Morse (Boston Med. Jorurn, 1894). Niño de 12 meses; 66.000 leucocitos; mielocitos extremadamente numerosos, mielocitos eosinófilos polinucleares. No hay autopsia.

3.º Weill y Clerc (Rev. des Mala. de l'enfance, 1903). Niño de 14 meses, raquítico y anémico; bazo y ganglios enormes. 28.000 leucocitos; mononucleares, 47,6 o|o; polinucleares, 9 o|o; formas de transición, 21,33 o|o; mielocitos, 16,99 o|o; eosinófilos, 3,66 o|o. Duración 12 días. A la autopsia transformación mieloide del bazo e hígado; en la médula había tantos elementos agaranulosos como granulosos.

4.º Lehndorff (Jahrb f. Kind., 1904). Niño de 18 meses; raquítico, leucocitos, 32.000; grandes y pequeños linfocitos, 19,4 o|o; grandes mononucleares, 15 o|o; polinucleares neutrófilos, 53,3 o|o; polinucleares eosinófilos, 0,6 o|o; mielocitos neutrófilos, 12 o|o. Duración 2 meses, con autopsia.

5.º Benjamin y Sluka (Jahrb. f. Kind., 1907). Niño de 16 meses. Leucocitos, 120.000; polinucleares neutrófilos, 27 o|o; mielocitos neutrófilos, 42 o|o; linfocitos, 31 o|o. Duración más o menos 3 meses. En los frottis de ganglios y médula predominio de elementos granulosos. No hubo otro examen histológico.

Yo he encontrado en la biliografía estos otros casos:

6.° Delfosse (La Pedeatrie Pratique, 1911). Niñita de 1 año; gran bazo, algunos ganglios, temperatura 39°. Glóbulos rojos, 1.400.000; glóbulos blancos, 25.000; mielocitos 33 a 42 o|o.

Es un caso dudoso; puede ser bien un caso de anemia esplénica infantum.

7.° Isaac y Cobliner (Folia Haematológica, 1910). Dos casos, uno de 18 meses y otro de seis, ambos leucemias mieloides agudas microlinfoidocitarias.

En la segunda infancia, Benjamin y Sluka refieren dos casos de leucemia mieloide aguda.

8.° Stenvart y Campbell, 1906. Niño de 6 años.

9.° Dr. Mamerto Acuña (Arch. du Mal. des Enf., 1904). Niño de 112 años, con hemorragias, ulceraciones bucales. Glóbulos blancos, 25.000; polinucleares neutrófilos 13 o|o; mielocitos, 50 o|o; linfocitos, 11 o|o; eosinófilos, 2 o|o.

El cuadro clínico de la leucemia mieloide aguda sólo se diferencia del de la leucemia linfoide aguda por el examen de sangre.

Mielomatosis aleucémica aguda

No ha sido descripta en la infancia. Iguales consideraciones que las ya hechas al tratar de las mielosis aleucémicas crónicas son aquí valedoras y nos evitan su repetición. En el adulto se han observado casos agudos (Chosrojeff). Es muy posible que en el niño exista este tipo de lesión, pero probablemente ha pasado inadvertido bajo la máscara de las anemias o de otros padecimientos.

Todo hace presumir además que las formas leucémicas, en sus comienzos, pueden evolucionar como formas aleucémicas.

Damos a continuación la historia de un caso de leucemia mieloide aguda, publicada por el Dr. Acuña en Arch. des mal. des Enfants, 1906.

A. V., argentino, 12 años. Ingresa al servicio del Profesor Aráoz Alfaro el 8 de Julio de 1905.

Padre y madre sanos; no ha tenido ninguna enfermedad; trabajaba en un café en buenas condiciones de higiene y alimentación. La enfermedad actual había comenzado hace mes y medio por molestias dentarias; en esa época se apercibió que tenía en la boca, debajo de la lengua y al lado del frenillo, un pequeño tumor ulcerado que creció rápidamente; poco despuéés tuvo fiebre con malestar general, pérdida de apetito y algunos días después epistaxis, hemorragias gingivales, púrpura, palidez acentuada e invasión por la ulceración de todo el piso bucal.

Estado actual. — Niño bien desarrollado, en buen estado de nutrición; llama la atención una intensa palidez de piel y mucosas; en los miembros inferiores hay manchas purpúreas ya en vías de desaparecer. La región supra-hioidea está tensa violácea, edematosa; palpando se recoge la sensación de puntos blandos alternando con zonas induradas.

Sobre el piso bucal hay una ulceración gangrenosa, saniosa, que ha invadido la mucosa en profundidad; los bordes están infiltrados, indurados y forman una verdadera tumefacción, las encías están hinchadas y sangran fácilmente; los incisivos inferiores están por caer, el aliento es fétido, la saliva sanguinolenta, saniosa, de olor infecto.

El bazo está ligeramente aumentado de volumen; no hay infarto ganglionar; no hay nada en los otros órganos. El niño no puede tomar sino líquidos. Temperatura 39°.

Se hace el diagnóstico de gangrena secundaria de la boca y se instituye el tratamiento conveniente.

20 de Julio: Enflaquecimiento rápido, palidez más intensa; el foco gangrenoso se ha extendido, sobre todo en profundidad; los bordes son muy irregulares

y anfractuosos, el putrílago es fétido, se encuentran en él microorganismo diversos, hemorragias bucales y gingivales. Hay dolores espontáneos y provocados en el trayecto de los huesos. Temperatura 39°.

2 de Agosto: Estado general muy malo; no obstante el tratamiento, el foco gangrenoso invade las regiones vecinas. El hígado y sobre todo el bazo han aumentado de volumen y desde el día anterior hay un dolor agudo en la región esplénica. Temperatura 39°.

9 de Agosto: Los fenómenos de infección han progresado, la palidez de la piel y de las mucosas es muy considerable; varios incisivos han caído y los otros están recubiertos por las encías hinchadas; el bazo pasa 3 dedos el arco costal; los huesos largos son dolorosos a la presión. Temperatura 39°5. Muerer el mismo día.

	Glóbulos rojos	Hemoglobina	Leucocitos	Polineutrófilos	Policosinófilos	Linfocitos	Mielocitos	Células a núcleo brotante	Rojos nucleados	Grandes mononucleares
12 de Julio.....	3.800.000	78	25.000	15 %	2 %	11 %	50 %	16 %	2 %	5 %
15 »	3.200.000	68	30.000	14 »	2 »	12 »	46 »	22 »	2 »	3 »
1 de Agosto	3.000.000		35.000	12 »	1 »	13 »	42 »	26 »	3 »	4 »
3 »	2.700.000	52	52.000	12 »	1,5 »	10,5 »	45 »	23 »	2 »	6 »
6 »	2.500.000	50	85.000	11 »	1,5 »	9 »	48 »	25 »	2 »	3 »
7 »			92.000	12 »	1 »	8 »	50 »	24 »	3 »	2 »

La clasificación de las diferentes variedades de glóbulos blancos ha sido muy difícil, se ha encontrado al lado de los mielocitos granulosos típicos, leucocitos mononucleares con forma y dimensiones de aquéllos, pero cuyo protoplasma teñido fuertemente por los colorantes básicos, no contenía granulaciones; el núcleo de éstos era voluminoso, ovalar o reniforme y muy basófilo.

Estos elementos mononucleados (mieloblastos de Naegeli, mielocitos basófilos de Dominici, mielocitos sin granulaciones de Ehrlich) han sido clasificados entre los mielocitos, porque hay todas las transiciones entre éstos y los mielocitos con granulaciones.

Se ha constatado la presencia de células a núcleo brontante, a veces contorneado, unas con granulaciones y otras sin ellas. El doctor Acuña los considera formas de transición entre ls mielocitos y los polinucleares adultos.

Autopsia. — Puntillado hemorrágico muy abundante sobre el pericardio y las pleuras. Bazo muy aumentado de volumen; pesa 240 grs., color amarillo rojizo, consistencia dura. Hígado ligeramente aumentado de volumen; cápsula espesa con puntillado hemorrágico. Riñones muy pálidos, aumentados de volumen, decorticación fácil. Ganglios casi normales. Sobre el piso bucal y región supra-hiodes hay una enorme pérdida de substancia de tipo gangrenoso.

Examen histológico. — El doctor Dessy da la siguiente descripción:

Hígado: hay una inlfitración considerable de elementos celulares en los espacios de Kiernan, extendiéndose hasta los capilares arterio-venosos y canales biliares. Esta infiltración está formada por células mononucleadas del tamaño de un gran mononuclear de la sangre; el núcleo es voluminoso, oval, a veces contorneado; su protoplasma se reduce a un estrecho halo muy basófilo y sin granulaciones. Hay igualmente mielocitos típicos, algunos en carioquinesis, polinucleares y células intermediarias.

Bazo: Las mallas de la pulpa esplénica están infiltradas por elementos mononucleares de núcleo brotante y protoplasma basófilo; estas células son semejantes a las del hígado; algunas contienen raras granulaciones neutrófilas y basófilas. Hay también mielocitos con abundantes granulaciones eosinófilas y hematíes nucleados.

Riñones: En la substancia cortical y medular hay abundante infiltración de elementos mononucleares semejantes en un todo a los del hígado y bazo.

CAPITULO IX

Anatomía Patológica

Leucemia y aleucemia linfoide. Linfadenomatosis leucémica y aleucémica

Las formas agudas y las crónicas no tienen diferencias fundamentales en la alteración anátomopatológica; las formas sarcoides se caracterizan únicamente por la mayor difusión del proceso; para evitar repeticiones inútiles las comprenderemos a todas en la misma descripción y señalaremos esas pequeñas particularidades. Las lesiones son iguales en las formas leucémicas y aleucémicas.

El carácter más saliente de la leucemia linfoide es la tumefacción de los ganglios linfáticos; ordinariamente la mayoría de estos órganos está afectada, pero generalmente en forma desigual; por lo común son los ganglios del cuello y los mediastinales y mesentéricos los más lesionados. Constituyen paquetes más o menos grandes, en los que, por lo general, cada ganglio conserva su cápsula propia y está separado de los demás por un tejido conjuntivo laxo. En las formas sarcoides esa individualidad se pierde, por lo menos en algunas regiones; así en el mediastino; la

masa ganglionar se fusiona con los demás órganos: esófago, tráquea, pericardio, timo, esternón, columna vertebral. En el cuello algunos ganglios se fusionan entre sí y con los músculos subyacentes; muy rara vez con la piel.

El tamaño que adquiere cada ganglio es variable; algunos tienen el tamaño de un huevo de gallina o aún mayor, otros están apenas aumentados. Su consistencia es generalmente elástica, su color blanquecino, o blanco rosado.

Al corte la superficie es gris, o gris rosada, el parénquima es generalmente blando, y da bastante jugo al raspaje.

El bazo está generalmente agrandado de volumen, pudiendo adquirir dimensiones enormes; es excepcional que conserve su tamaño normal, y por lo general es menos grande en esta forma que en la mieloide.

La forma general del órgano se encuentra conservada; su cápsula está frecuentemente engrosada por periesplenitis, dando en esos casos un color blanquecino brillante, de aspecto nacarado y presentando adherencias más o menos resistentes con los tejidos vecinos.

Al corte, la superficie de acción es de color rojo pardo, pudiéndose reconocer a veces los corpúsculos de Malpighi como pequeños puntitos de color gris. La consistencia es normal o algo aumentada.

La médula ósea, aún la de los huesos largos, es de color gris rosado o grisáceo en la leucemia crónica; su consistencia está aumentada, a tal punto que es posible extraer, sin que se desgarren, fragmentos grandes del cilindro medular. En las leucemias a curso muy lento esta alteración se extiende a casi todo el esqueleto. En el esternón y en las costillas es frecuente que el tejido medular haga eminencia bajo el periosteo.

En la leucemia aguda el color es rojo obscuro, por lo general, y por placas, alternando zonas rojizas con zonas amarillentas.

Las amígdalas están casi siempre aumentadas de volumen, y en las formas agudas presentan muy frecuentemente ulceraciones con borde y fondo necróticos.

El timo está generalmente aumentado de volumen y especialmente en los niños. Moizard y Ulmann han reunido 15 observaciones demostrativas (Arch. de Med. des Enf., 1900), y Mlle. Serard, dedica su tesis (Paris, 1900) a este asunto. Las formaciones linfoides de la lengua, faringe y tubo digestivo toman frecuentemente participación en el proceso; en algunos casos los folículos y placas de Peyer están muy abultados y aún ulcerados, lo que les da gran semejanza con las lesiones tíficas.

En los demás órganos se encuentran pequeños nodulitos blanquecinos o blanco grisáceos, de gran semejanza macroscópica con los tubérculos miliares: son los llamados linfomas.

Suelen tener una extraordinaria difusión y observarse en el hígado, pulmones, riñones, serosas, piel, en número considerable.

El examen microscópico revela gran analogía en las lesiones de los diversos órganos.

En los ganglios linfáticos ha desaparecido por completo la estructura normal; no se reconoce ni la zona de los folículos ni la de los senos, y todo ganglio está transformado en un tejido uniforme cuyas células son casi exclusivamente de tipo linfoide, y cuyo retículo es ya de filamentos finos o un poco espesados. Los folículos desaparecen por completo, o quedan reducidos a su mínima expresión. Las células son, como hemos dicho, de tipo linfoide, encontrándose la mayor variedad en cuanto al tamaño y con caracteres variables de núcleo y protoplasma, que permiten reconocer entre ellos desde el linfoidocito, célula primordial, hasta el linfocito maduro y el gran monocito.

En las formas crónicas predominan elementos linfocitarios casi iguales a los de la sangre normal, o los

grandes monocitos en las formas de leucemias llamadas a grandes células, o a células grandes.

En las formas sarcoides el cuadro es el mismo, pero con el agregado de que la cápsula propia del ganglio desaparece en muchos puntos y se encuentran los elementos celulares linfoides infiltrando los tejidos vecinos.

En todos las fofrmas de leucemia es frecuente encontrar en la cápsula de los ganglios linfáticos y el tejido conjuntivo que los rodea, pequeñas infiltraciones linfoides; este hecho constituía uno de los argumentos importantes de la teoría patogénica neoplásica defendida por Banti y Ribbert.

En las leucemias agudas hay alguna diferencia; acabamos de ver que en las crónicas la proliferación celular más activa se hace en el tejido interfolicular y el de la zona cavernosa, y con gran intensidad, ahogando a los folículos linfáticos, que, o desaparecen totalmente o quedan reducidos a algunas capas de linfocitos dispuestos concéntricamente. En la leucemia aguda, puede ocurrir lo mismo, pero es más frecuente que se observe lo contrario, es decir, que los folículos sean las partes activas, lo que se reconoce porque esas formaciones aumentan considerablemente de tamaño, e invaden con las células que en ellas nacen las demás partes del ganglio.

Otra diferencia entre las lesiones de leucemia aguda y crónica es la clase de células predominan; hemos visto que en las crónicas son linfocitos o monocitos; en las agudas es la célula primordial, el linfoidocito o hemocitoblasto el que más abunda, aún cuando el volumen de este tipo celular sea variable, viéndose a veces predominio de formas pequeñas y otra de formas grandes.

Las otras células sanguíneas desaparecen, por lo general, tanto en una como en otra forma; suelen verse solamente algunos plasmazellen.

En el bazo también la estructura normal se encuentra muy modificada; también aquí en la leucemia cró-

nica la actividad célular radica en la zona de la pulpa; ella es igualmente considerable y ahoga los folículos linfáticos en su mayoría, quedando casi siempre alguno que otro folículo activo. En la zona pulpar los cordones de Billroth están totalmente transformados en tejido linfoide y considerablemente hipertrofiados, lo que reduce senos venosos; éstos se reconocen por los hematíes que contienen al lado de los linfocitos.

Los elementos celulares son los mismos que predominan en los ganglios, todos de tipo linfoide.

Bajo la cápsula se constata muy frecuentemente acúmulos de pigmento férrico.

La adventicia de los vasos sanguíneos, tanto las arterias como las venas, está totalmente invadida por la infiltración linfoide, la cual puede llegar hasta el endotelio; alguna vez puede encontrarse destruido también éste y el tejido linfoide penetrando en la luz de los vasos.

Para algunos esta lesión vasal explicaría ciertas particularidades de los procesos leucémicos, es decir, que su existencia sería necesaria para que se produjera la leucemia sanguínea; pero numerosas observaciones prueban que la misma lesión se encuentra en procesos aleucémicos y que, por lo tanto, la penetración de los elementos linfoides en el torrente circulatorio debe reconocer otras causas.

En la leucemia aguda linfática puede encontrarse el mismo cuadro, pero otras veces, al igual que en los ganglios, puede verse una actividad considerable de los folículos, cuyos elementos invaden el resto del órgano.

La consistencia del órgano sería menor que la normal en las formas agudas.

En la médula ósea las vesículas grasosas desaparecen, se forman amplios lagos sanguíneos separados por trabéculas conjuntivas, en las cuales se desarrolla una actividad celular considerable, con la particularidad de producir solamente células linfoides y alguno que otro glóbulo rojo; todos los demás elementos nor-

males de la médula desaparecen, o se hacen escasísimos. El tejido entonces tiene el mismo aspecto uniforme que en los ganglios y bazo.

Estas transformaciones se operan sobre todos los huesos largos. El tejido leucémico penetra en los canales de Havers, los ensancha, desgastando las trabéculas óseas.

En las leucemias agudas ocurre lo mismo, pero las células que predominan son, por lo general, los elementos inmaduros: linfoidocitos o hemocitoblastos.

Las amígdalas y el timo pierden su estructura normal y se transforman en una masa de tejido linfoide, tanto en las leucemias agudas como en las crónicas.

Las submucosas del tubo gastro-intestinal, como en las encías y lengua, sufren igual infiltración linfoide y muestran gran tendencia a ulcerarse y necrosarse en las formas agudas sobre todo.

Las lesiones hepáticas son muy características; los linfomas se desarrollan preferentemente en los espacios interlobulares, entre los acini, rara vez penetran al interior de los mismos entre las células.

Como veremos luego, en la leucemia mieloide las formaciones leucémicas hepáticas tienen mayor tendencia a localizarse dentro de los acinis a ser intracinosas. Se ha querido encontrar en esta circunstancia una nota de criterio diferencial entre leucemias agudas linfoides y mieloides. Beltz (Deut. Arch. j. Klin. Med., Bd. 113) estudia la cuestión en diez observaciones personales de leucemia aguda, y demuestra que no hay regularidad absoluta, sino una mayor tendencia de los acúmulos linfoides a ser interacinosos, pero que se ve acúmulos linfoides dentro de los acinis y mieloides en los intersticios que los separan.

En los riñones la pelvis renal presenta también una infiltración linfoide.

Todos los órganos pueden ser asiento de infiltraciones semejantes: testículos, epidermis, ovarios, conjuntiva, coroides, nervios centrales y periféricos, órbita, glándulas, serosas, etc.

Se concibe fácilmente que así sea, ya que el tejido conjuntivo está repartido en todo el organismo y que él es el asiento de las infiltraciones leucémicas.

La descripción que antecede corresponde a los casos más frecuentes de leucemias agudas y crónicas; se concibe que en la multiplicidad de los casos hay grandes variaciones individuales; pero lo fundamental, como se ve, es la hiperplasia generalizada del tejido hematopoiético donde normalmente existe, tomando los caracteres de tejido linfoide y la formación del mismo tejido donde normalmente no existe, y esto tanto para las formas agudas como las crónicas, tanto en las formas simples como en las sarcoides, tanto en las formas leucémicas como en las aleucémicas.

Las lesiones concomitantes o secundarias más frecuentes son las hemorragias, que se producen en el tejido conjuntivo subcutáneo y en el de todos los órganos, y los derrames de tipo hemorrágico en las diversas serosas.

Mielomatosis agudas leucémicas y aleucémicas

Sinonimia: *Leucemia y aleucemia mieloides*

En esta forma también haremos una misma descripción de conjunto para las formas simples y las sarcoides, las agudas y las crónicas, las leucémicas y las aleucémicas. Las diferencias entre estos distintos tipos son de orden clínico, salvo para las sarcoides; la anatomía patológica de todos los restantes en una misma, con sólo algunas pequeñas particularidades de detalle, que serán apuntadas.

Para evitar repeticiones haremos algunas referencias a la descripción anterior.

El sistema ganglionar y linfoide toma una participación menos preponderante; los ganglios linfáticos superficiales y profundos se encuentran aumentados de volumen, pero en proporciones mucho menores que

en las leucemias linfoides; no constituyen los voluminosos tumores cervicales ni mediastinales; alcanzan generalmente dimensiones medias: tamaños de poroto, de huevo de paloma. Su consistencia es elástica, conservan de ordinario su individualidad. Al corte presentan un color amarillento con tinte gris.

El bazo, al contrario, alcanza en las formas mieloides sus dimensiones máximas, hay casos en que ha pesado 10 kilogramos. Conserva en general su forma, el color de la cápsula es blanco; ésta se encuentra casi siempre espesada; la consistencia del órgano es superior a la normal y a veces muy dura.

Al corte cuesta trabajo reconocer los folículos a la simple vista; la superficie de sección es de color rojo obscuro. Es muy frecuente encontrar formaciones blanco-amarillentas, de forma triangular, cuya base toca la cápsula y cuyo vértice penetra más o menos en el interior del órgano; son restos de infartos hemorrágicos.

En los casos agudos, la consistencia del órgano es más bien friable; el aumento de volumen poco considerable.

La médula ósea suele presentar el aspecto especial que Neumann llamó pioide, semejante a pus; ese aspecto no es constante, suele verse también una coloración rojo obscura o rojo pálida. El hueso que la contiene suele presentar lesiones de osteoesclerosis; y aún de condensaciones óseas subperiostales.

Las amígdales, el timo, las formaciones linfoides submucosas toman de ordinario una participación muy discreta, casi siempre menor que en el tipo linfoide; en casos especiales suelen encontrarse también muy alteradas.

El hígado está generalmente aumentado de volumen; su dispocisión acinosa es poco clara.

En la sangre de los cadáveres se forma con frecuencia coágulos que tienen un color especial blanco-verdoso, semejante a pus, lo que fortalecía la opinión

de los antiguos autores sobre la piemia. Estos coágulos llamados leucémicos no son constantes.

Dejando la sangre en contacto prolongado con el aire aparecen los cristales de Charcot-Leyden.

Al microscopio las lesiones son características, y en donde son más intensas es en la médula, por eso las describiremos primero. Las vesículas grasosas han desaparecido; el tejido medular es muy rico en células, y éstas son muy variadas; en la serie blanca predominan los elementos granulosos, es decir, los polinucleares y mielocitos, sobre todo los que tienen granulaciones neutrófilas; se encuentran también en buen número los linfoidocitos o hemocitoblastos, así como megacariocitos y polinucleraes eosinófilos y basófilos.

Las células de la serie roja, eritroblastos, normoblastos, gigantoblastos se presentan en regular abundancia, pero siempre inferior a la de las células blancas. Es frecuente la constatación de elementos en mitosis en las células mielocitarias. La médula en actividad puede infiltrar también el periostio, sobre todo en el esternón y las costillas.

En el bazo se producen alteraciones muy características. La pulpa esplénica toma un gran desarrollo y ahoga los folículos linfáticos que desaparecen casi por completo, reconociéndoseles sólo por la arteria central rodeada de una zona de esclerosis.

En la pulpa los senos son estrechados por la hiperplasia de los cordones; en éstos hay una rica proliferación celular, predominando el mismo tipo de células que en la médula, es decir, los linfoidocitos y las células mielocitarias.

En la leucemia aguda la lesión es esencialmente la misma, pero el bazo rara vez alcanza las dimensiones enormes de la leucemia crónica y no presenta lesiones de esclerosos que se suelen observar en los casos crónicos a larga evolución.

Los ganglios linfáticos presentan aspectos variados; algunos quedan indemnes, en sus caracteres normales, pero aquéllos que son alcanzados por el proceso sufren alteraciones semejantes, localizadas principalmente en el tejido interfolicular; en éste hay gran proliferación celular que invade todo el órgano y ahoga los folículos linfáticos, haciéndolos desaparecer. Las células que más abundan son también las células mieloides; seconstata también en estos casos la presencia en los ganglios de megacariocitos que normalmente no existen.

En los tipos agudos hay esencialmente la misma lesión; pero frecuentemente el tipo de células que predomina es el linfoidocito o hemocitoblasto, encontrándose en escasa cantidad los mielocitos; además, es frecuente que la cápsula presente una infiltración más o menos extendida causada por estas mismas células. Esta infiltración se extiende a los tejidos vecinos en las formas sarcoides.

El hígado se encuentra frecuentemente afectado, presentando focos de infiltración mieloide, que ya se encuentran en los espacios de Kiernan, ya entre los acini.

El riñón suele presentar alteraciones semejantes.

Las formaciones linfoides, amígdala y timo, principalmente, sufren también la transformación mieloide; anotar que en los casos agudos la amígdala presenta también alteraciones ulcerativas y necróticas.

En las formaciones linfoides del tractus gastro-intestinal se han constatado también metaplasias mieloides; Dominici las ha constatado en los folículos intersticiales, Menetrier y Aubertin en el apéndice.

En todos los órganos pueden constatarse formaciones mieloides.

En los vasos sanguíneos de los órganos hematopoiéticos hay infiltración de la adventicia por células mieloides.

Como lesiones secundarias se encuentran también

derrames hemorrágicos en la serosas, hemorragias en los diversos órganos.

Se comprende bien que en la descripción que precede se ha tenido en cuenta el cuadro más común de la leucemia mieloide; en los casos individuales hay una inmensa variabilidad, tanto en la extensión del proceso como en su localización; pero siempre predomina el misma carácter fundamental: hiperplasia extendida del tejido hematopoiético, con predominio de las células que normalmente se originan en la médula ósea.

CAPITULO X

Procesos atípicos

Leucemias atípicas, leucemias mixtas, leucemias a plasmazellen

Dada la gran variabilidad que presentan las leucemias, tanto en sus alteraciones hematológicas como en las anátomopatológicas, el concepto de la atipia resulta poco claro y poco preciso. A medida que se avanza más en el conocimiento de la enfermedad y que se precisa más el concepto de la misma, se restringe la atipia de los distintos tipos mórbidos, pues muchas de las circunstancias interpretadas como anómalas resultan ahora bien explicadas dentro de las adquisiciones actuales.

Naegeli considera que hay atipia cuando la fórmula citológica es distinta de lo que se observa habitualmente. Admite entonces como atipias los casos siguientes:

1.° Cuando faltan casi por completo los mielocitos neutrófilos y abundan los eosinófilos (caso de Schleip, Munich Med. Woch., 1905) .Este fenómeno sería generalmente transitorio.

2.° Cuando no existen ni eosinófilos ni mastzellen; ocurre esto de ordinario en los períodos preoces, en

las formas agudas y en las faces terminales.

3.º Cifras subleucémicas, lo que se observa en los estados iniciales, en las leucemias agudas y en las leucemias crónicas cuando intervienen acciones terapéuticas o complicaciones infecciosas.

4.º Cuando predominan células linfoides, del tipo del mieloblasto, lo que es habitual en las formas agudas.

Con todo el respeto que merece la autoridad de Naegeli, creemos que en la actualidad se debe pensar de otro modo; además las opiniones mencionadas de este autor fueron emitidas hace algunos años. Casi todas las particularidades mencionadas nos son bien conocidas, y algunas constituyen lo normal, como se ha probado recientemente; por ejemplo, la abundancia de mieloblastos o linfoidocitos en las formas agudas, la transformación de la fórmula hematológica de las leucemias crónicas por agentes infecciosos terapéuticos.

Así, pues, creemos que hoy el concepto de la atipia en las leucemias debe reducirse a aquellos casos que por alguna especial particularidad se diferencian de lo que es habitual en las leucemias.

Hay otra faz de la cuestión que debe ser considerada. En las leucemias mieloides es frecuente que los huesos presenten en algunos puntos lesiones de osteoesclerosis, como ha sido mencionado en la anatomía patológica; hay algunos, sin embargo, en que ese proceso de osteoesclerosis es generalizado, casi total.

Nageli cree que es muy dudoso que estos casos sean verdaderas leucemias, e interpreta la escasa formación mieloide de algunos órganos como una reacción vicariante. No se ha dado la última palabra sobre el asunto, el que necesita mayores contribuciones para ser dilucidado.

Reschad y Schilling-Torgau (Munch. Med. Woch, 1913) publican una nueva forma de leucemia y titulan su artículo: "Uber eine neue Leukamie durch echte Ubergangs-formen (Splenozytenleukaimie) und ihre

Bedentung fur die Selbstandigkeit dieser Zellen". (Sobre una nueva leucemia por formas de transición verdaderas (Leucemia a esplenocitos) y su significación para la individualidad de estas células).

En el enfermo que motiva esta publicación los autores encontraron 43.000 leucocitos, de los cuales 71,8 o|o eran grandes mononucleares y formas de transición; había además relativa linfocitosis y fuerte eosinofilia. Llegan a las siguientes conclusiones.

"Nosotros consideramos nuestra leucemia aguda por grandes mononucleares y formas de transición como verdadera leucemia a esplenocitos o leucemia a formas de transición y establecemos una nueva leucemia al lado de las linfoides y de las mieloides".

Pappenheim argumenta que en las leucemias mieloides no se ha constatado hasta acá el aumento leucémico de los verdaderos monocitos, y que es necesario un examen proligísimo para diferenciar los monocitos de los leucoblastos y de las células de Rieder linfoidocitarias. En consecuencia, Pappenheim cree que las células en cuestión no serían formas de transición sino leucoblastos, es decir, una de las células inmaduras de la serie mieloide, que en su evolución es una forma intermedia entre el linfoidocito célula primordial y el mielocito.

Nos parece muy atinada la reflexión del ilustre hematólogo alemán, e indudable que no es posible emitir juicio definitivo por la observación de un solo caso.

Es necesario señalar el gran interés que existe en solucionar el asunto; pues se vincula con la génesis de los monocitos, que es el punto más obscuro y más discutido de la hematología.

Stanislaus Klein (Deut. Med. Woch., Diciembre, 1913), publica también una observación novedosa con el siguiente título: Ueber eine bis jetzt unbekannte Stammzelle der Knochenmarkszellen die Mielogonie und uber die wohre Stammzellenleukaemie. (Sobre una célula originaria de las células de la médula ósea

hasta hoy desconocida, el mielogonio, y sobre la verdadera leucemia a células primordiales).

El autor asigna caracteres especiales a dicha célula, y la considera la verdadera célula originaria de todas las células de la serie mieloide.

Pappenheim cree que es un elemento linfoide, intermedio entre su linfoidocito, que él considera célula madre u originaria, y su leucoblasto, descendiente de la precedente; en los cortes de este caso deficientemente coloreado, que ha podido examinar cree reconocer su linfoidocito.

Las diferencias morfológicas entre los elementos de aspecto linfoide que representan faces sucesivas de maduración son tan sútiles, que sin un gran material, estudiado con técnicas irreprochables y por personas experimentadas es imposible formar juicio definitivo.

La observación de Stanislaus Klein no conmovería, por otra parte, nuestros conocimientos actuales sobre génesis de los glóbulos blancos; se limitaría a asignarle el rol de primordial a una célula no exactamente igual a la que así consideramos, pero perteneciente a la misma serie.

Leucemias mixtas

Antetodo es necesario recordar que la designación de leucemia a células mezcladas ha sido y es aún muy empleada, pero encierra un concepto distinto al de leucemia mixta. En las leucemias mieloides crónicas siempre hay una gran mezcla de células, y es a ellas a las que se ha aplicado la designación de leucemias a células mezcladas; por lo tanto, no hay en esto nada nuevo ni nada obscuro.

El problema es distinto en las leucemias mixtas; hemos visto que el tejido linfoide o el tejido mieloide toman participación exclusiva en el proceso leucémico; éste se desarrolla o en uno o en otro tejido. Leucemias mixtas son, entonces, aquellas en que ambos tejidos se encuentran igualmente hiperplasiados.

Su existencia ha sido muy discutida; Pappenheim ha negado durante mucho tiempo su existencia, interpretando los casos así considerados como leucemia o linfoide o mieloide, con reacción secundaria del otro tejido. Pero últimamente, 1913, acepta la existencia posible, pero extraordinariamente rara, de la leucemia mixta, a base de dos observaciones bien probantes: la de Goreajaw (Folia Haematológica, t. XVI), y la de Herxheimer (Zentralblatt f. Allg. Pat., Bd. 24, núm. 20, pág. 897).

Muy resumida la observación de Herxheiner, es la siguiente:

Sujeto de 16 años: en la sangre se encuentran 72.000 leucocitos; en la autopsia 70.000 leucocitos, de los cuales 69,8 o|o de linfocitos medianos y grandes y 25,4 o|o de mieloblastos.

En la necropsia hay tumor mediastinal y alteración leucémica del bazo, ganglios y médula. En el bazo y ganglios se encuentra fuerte aumento de los folículos linfáticos, y al mismo tiempo grandes acúmulos de mieloblastos. En el tumor mediastinal, ganglios bronquiales, páncreas y riñón hay hiperplasias mieloblásticas.

El autor es dualista, cree que el haber podido diferenciar histológicamente ambas clases de células es un hecho en apoyo de la diferencia fundamental entre tejido linfoide y mieloide. Explica la hiperplasia de ambos por un proceso parecido o semejante al de los sarcocarcinomas.

Tal vez una observación de Findlay (Glasgow Med. Journ., 1906) pertenezca a este grupo; se trataba de un niño de once años, con 40.000 glóbulos blancos, en cuya autopsia se encontró proliferación simultánea de tejido linfoide y tejido mieloide.

Leucemia y aleucemia a plasmazellen

Este tipo mórbido interesa muy poco a la infancia, pero mucho a la patología sanguínea. Haremos

entonces una síntesis tan breve cuanto sea posible.

La forma que se designa como aleucemia a plasmazellen está constituída por mielomas formados a expensas de esta clase celular; en las páginas que siguen nos ocuparemos de los mielomas y haremos nuevas referencia a esta variedad.

Los casos registrados de leucemia a plasmazellen son muy poco numerosos: Ghon y Román (Folia Haematológica, tomo XIII) publican uno, que presentó una evolución aguda, febril, 39° y con terminación mortal muy rápida (10 días); se trataba de un adulto de 55 años. En la sangre se encontró una disminución considerable de polinucleares y linfocitos y un predominio absoluto de células de Türk y plasmazellen a núcleo radiado; éstos constituían el 15 o|o.

En la autopsia se encontró una médula activa, en la que predominaban los plasmazellen, en el bazo y ganglios atrofia y desaparición de los folículos, y metaplasia del tejido interfolicular, que se caracterizaba por un predominio casi exclusivo de plasmazellen.

Los mismos autores publican además un caso de aleucemia a plasmazellen, en un adulto de 72 años, y con evolución crónica. A la autopsia se encontró lesiones parecidas a las del anterior; en la médula la mitad de las células eran plasmazellen; en los ganglios y en el bazo hay proliferación de estas céluas en la región interfolicular; también en algunos folículos del bazo se encontró uno que otro plasmazellen.

La constatación de estos hechos tiene gran importancia para dilucidar la génesis de los plasmazellen, y aunque no resuelven definitivamente el problema, lo ilustran por lo menos parcialmente.

Ghon y Román hacen en el artículo citado una abundante revista bibliográfica, demostrando que los procesos de este grupo, en los que predominan los plasmazellen pueden ser más o menos localizados y limitados a ciertos órganos y también generalizados; pueden ser de tendencia agresiva o no, pueden ser

agudos y crónicos, y pueden acompañarse o no de alteración sanguínea.

Concluyen que las hiperplasias a plasmazellen constituyen un tercer sistema, distinto de las hiperplasias linfoides y de las mieloides, que pueden ser leucémicas y aleucémicas, benignas y malignas, locales y generales.

Serían semejantes a las hiperplasias mieloides, por la clase de tejido que preferentemente atacan.

Para ser completos agregaremos la enumeración de los casos conocidos hasta 1912, de afecciones plasmocelulares:

Wright (1900). Hombre de 54 años, con mielomas múltiples.

Foa (1902). Mujer de 68 años. Pseudoleucemia plasmocelular (aleucemia).

Hoffman (1904). Hombre de 68 años. Mieloma maligno.

Aschoff (1906). Mujer de 60 años. Mieloma.

Weiss (1905). Hombre de 52 años. Mieloma.

Gluzinski y Reichenstein (1906). Hombre de 59 años. Mieloma y leucemia a plasmazellen.

Quackenboss y Verhoeff (1906). Hombre de 58 años. Mieloma.

V. Verebely (1906). Hombre de 52 años. Tumores mielógenos.

Lucksch (1906). Hombre de 44 años. Leucemia linfoide; se constatan plasmazellen en los ganglios, médula, bazo, hígado y riñones libres.

Degli Occhi (1907). Hombre de 55 años. Mielomas múltiples.

Christian (1907). 6 casos de mieloma, todos en adultos.

Boet (1907). Hombre de 55 años. Plasmocitoma del sinunn de Morgagni.

Pascheff (1908). Tres casos; 28, 50 y 16 años. Plasmomas de la conjuntiva y de la córnea.

Parkes Weber y Ledingham (1909). Mujer de 65 años. Mielomas múltiples.

Maresch (1909) 48 años. Linfogranuloma plasmocelular.

Berblinger (1911). Hombre de 59 años. Mieloma plasmocelular.

V. Werdt (1911). Mujer de 48 años; plasmocitoma de la úvula.

Rund (1911). Hombre de 51 años. Plasmocitoma de la conjuntiva.

Vogt (1901) 20 años. Granulomatosis plasmocelular.

Simmonde (1911). 63 años. Mielomas múltiples.

Krjukoff (1911). Mujer de 60 años. Mieloma del cráneo. El autor lo considera plamocitoma histiógeno.

Versé (1912). Dos casos, 61 y 41 años. Mieloma plasmocelular.

Hay dos casos de linfogranuloma plasmocelular: el de Vogt y el de Maresch. Para Ghon y Román el primero no sería una enfermedad de sistema, como es el granuloma típico y el segundo sería más bien hiperplásico, por consiguiente, no sería granuloma sino proceso leucémico.

Ultimamente Steinhaus (Soc. Anat. de Bruselas, 1914) publica una observación de una leucemia aguda a plasmazellen en un niño de 15 años, cuya duración alcanzó a 4 meses.

Entre este grupo de hechos nuevos bien precisados hay que mencionar muchas leucemias, en las que es difícil determinar si son linfoides o mieloides. Adler menciona dos observaciones de la primera infancia, que él considera como formas crónicas y cuyo carácter no puede precisar; una de Vehsemeyer (Therap. Monat., 1893), y otra de Ortner (Jahrb. J. Kind,

1891). En las formas crónicas sólo por excepción el problema presenta dificultades. (Estas observaciones son muy antiguas).

No así en las leucemias agudas; en éstas la evolución rápida suele dejar poco caracterizada la naturaleza de la hiperplasia, y por otra parte, en ellas las células proliferadas son células inmaduras, y a veces en formas tan iniciales tan indiferenciadas que es imposible saber si esas células van a evolucionar hacia la dirección linfoide o la mieloide. En estos casos el criterio decisivo es la clase de tejido hiperplasiado la que da indicaciones sobre el carácter de células; así cuando hay franca hiperplasia de folículos linfáticos es indudable el carácter linfoide (observación de J. Citrón en el adulto, Deutmed. Woch., 1904); pero cuando esta circunstancia no se presenta el problema es casi insoluble; así en una observación de Dohrer y Pappenheim (Folia Haematológica, tomo XVI), en la que los autores presumen, sin afirmarlo, el carácter mieloide.

Antes de mencionar observaciones de este tipo recordaremos el estudio de June (Tesis de Nancy, 1899) con 12 casos.

En la infancia las observaciones de leucemia aguda, cuyo carácter no se determina, son las siguientes:

Primera infancia:

1.° Zuccolo (Pediatría, 1904) recién nacido, manchas purpúricas; hígado y bazo grandes; glóbulos blancos, 38.500, con 3 o|o de mielocitos y 4,6 o|o de mastzellen, sin autopsia.

2.° Richardiére y Teissier (Soc. de Pediatría), 1904). Niño de 4 meses, glóbulos blancos, 100.000; células mononucleares pequeñas, medianas y grandes, 70 o|o; polinucleares, 24 o|o; mastzellen, 5 o|o; mielocitos, 1 o|o. El niño no ha podido ser seguido.

(Estos dos casos están citados, Babonneix y Tixier, así como dos observaciones de Losser, que seguramente son anemias esplénicas infantum).

3.° Stirnimann (Jahrb. f. Kind, 1907). Niño de 3 años.

4.° Moussous (Journ. de Med. de Bordeaux, 1908). Niño de 3 años y medio, cuatro meses de evolución; glóbulos blancos, 5.580, con 99 o|o de linfocitos.

5.° Dr. Pedro de Elizalde (Esplenomegalias crónicas en la infancia, 1910; observación XXI). Noñita de 4 años y medio; comienzo lento, por inapetencia y decaimiento; evolución 2 meses. Glóbulos blancos, 139.500 y 238.000, con 96 y 98 o|o de mononucleares; transformación de aspecto linfadenoide del bazo y de la médula, sin hiperplasia folicular. No se puede clasificar esta observación; la localización haría pensar en una leucemia mieloide, pero el aspecto de las células es linfoide; si en éstas se reconociera el carácter d mieloblastos se podría afirmar la naturaleza mieloide.

6.° Ribadeau Dumas (La Presse Medicale, 1904). Niño de 8 años; evolución: 1 mes. Glóbulos blancos, 312.000; linfocitos grandes, 93 o|o; pequeños, 3 o|o.

7.° Scharlau (Mount Sinai Hospital Report, 1899). Niño de 8 años; evolución 20 días; glóbulos blancos, 2.200, con predominio de mononucleares. A la autopsia hiperplasia linfoide generalizada (¿aleucemia?).

8.° Jastrowitz (Extractado en Semana Médica, 1913). Niño de 9 años con 25.000 glóbulos blancos y 90 o|o de mononucleares. A la autopsia proliferación de tipo linfadenoide.

9.° Dr. Elizalde (Esplenomegalias crónicas en la infancia; observación XX). Niño de 10 años; evolución 6 meses; glóbulos blancos, 327.000, a su ingreso; 178.000 el día del fallecimiento. Mononucleares 99,40 o|o. A la autopsia proliferación de tipo linfadenoide en el bazo, con folículos poco marcados, médula ósea de estructura mieloide. En las células mononucleadas se ve un predominio de linfocitos, 60 a 70 o|o; en las demás se ven todas las transiciones

entre el linfoidocito y el linfocito; tal vez se trata de una forma linffoide.

10.° Frese ha dedicado su disertación inaugural a la leucemia aguda en el niño, en Greiswald, 1914.

CAPITULO XI

Leucanemia

Leube, en 1900, creó esta designación para aplicarla a un caso en que constató en el examen hematológico la coexistencia de los síntomas propios de anemia grave y de leucemia; la nueva palabra expresa claramente el concepto que la originó; se ha seguido usando en la literatura médica hasta la actualidad, pero el alcance de su significado es sumamente discutido.

Antetodo leucanemia significaría coexistencia en el mismo enfermo de los síntomas clínicos de anemias y leucemias y de los siguientes caracteres hematológicos: 1.º Serie roja; disminución considerable del número de glóbulos rojos, disminución de la hemoglobina, en proporción menor y mayor que la disminución de glóbulos rojos, lo que trae por consecuencia un valor globular superior a la unidad en el primer caso (Anemia hipercrómica) y menor en el segundo (Anemia hipocrómica); presencia en número considerable de glóbulos rojos nucleados, normo y megaloblasos; policromatofilia, poikilocitosis, anisocitosis, granulaciones basófilas. 2.º Serie blanca: número

normal o elevado de glóbulos blancos; presencia de elementos inmaduros en número considerable; linfoidocitos, mielocitos, etc.

Tales fórmulas hematológicas pueden encontrarse, según Naegeli, en la anemia esplénica infantum, en las remisiones de la anemia perniciosa criptogenética o sindrome de Biermer, en las anemias perniciosas tratadas por la radioterapia, en ciertas anemias perniciosas puerperales complicadas de septicemias, en algunas anemias verdaderas a fórmula hematológica atípica, en algunas leucemias mieloides, en la carcinosis de la médula ósea, en anemias maláricas, etc.

Carducci (Folia Haematológica, 1909) nota que entre los diversos casos descriptos como leucanemias hay grandes variaciones hematológicas y que el total presenta lesiones anatómicas diversas que pueden catalogarse en 3 grupos.

1.º Casos en que había transformación linfoide de la médula, ganglios y bazo, que en realidad serían considerados como linfadenosis leucémicas, con anemia concomitante más o menos marcada.

2.º Casos en que había transformación mieloide de la médula, ganglios y bazo, y que en realidad son mielomatosis leucémicas y aleucémicas con gran anemia.

3.º Casos de anemias secundarias, tuberculosis, cáncer, con reacción mieloide. (Habría que agregar en este grupo las anemias criptogenéticas con relación mieloide).

Entonces clínicamente la leucanemia existe, es decir, pueden encontrarse concomitantemente síntomas de anemia y leucemia, en padecimientos diversos; anatómicamente, por la tanto, la leucanemia no existiría, pues no hay substratum anatómico que le pertenezca.

En este postulado están de acuerdo un gran número de autores: Morne, Banti, Magnus, Alselben, Ghiotti, etc., y fundamentalmente en que la leucanemia clínica se observa en casos atípicos de algunos

padecimientos; la disidencia reside en saber qué son en realidad esos padecimientos.

Pappenheim sostiene que las leucanemias son variedades de la leucemia causadas por la presencia de anemias secundarias; que hay cuadros sintomatológicos intermediarios entre anemia perniciosa, leucanemia y leucemia, que constituyen una cadena progresiva. Fundamentalmente entonces, que las leucanemias son leucemias, la anemia concomitante en la forma de leucemia linfática sería mielotísica, por agotamiento del tejido mieloide; en la forma de leucemia mieloide sería mielotóxica por acciones tóxicas sobre el tejido mieloide. Ideas muy semejantes sostienen Hirschfeld, Sternberg, Morawitz.

Naegeli cree que la leucanemia no constituye un sindrome, sino que "a lo sumo puede hablarse de anemia con fórmula hematológica leucémica, pero no de leucanemia, o si no puede muy bien decirse anemia atípica y describir en cortas palabras la naturaleza de la atipia". Hochstetter (Folia Haematológica, tomo XIV) considera que leucanemia tiene sólo un significado clínico: la anemia acompañaría a las leucemias.

Recientemente Gorjaew (Folia Haematológica, 1913) publica una observación de un sujeto de 17 años, en el que clínicamente había una leucemia aguda y una anemia marcada. Después de un examen anatómico prolijo cree que en este sujeto la anemia y la leucemia representan, no la combinación de dos procesos diferentes, sino la manifestación de un solo y mismo proceso, y, por lo tanto, cree que el término leucanemia está por lo tanto justificado.

En resumen, entonces, para algunos autores, la inmensa mayoría leucanemia es un conjunto clínico; para otros es un tipo especial de afección hematopoiética; entre los primeros hay varias opiniones secundarias; unos creen que el proceso fundamental es la anemia otros que es la leucemia.

Sin que se puedan proponer conclusiones terminantes que serían prematuras, repetimos que la mayoría concibe la leucanemia como una expresión puramente clínica de padecimientos que anatómicamente están hasta hoy mal clasificados, pues son formas de transición entre las anemias y las leucemias. Hasta que no conozcamos la etiología de anemias leucanemias y leucemias, es difícil decir la última palabra; pero sí necesario estudiar muy minuciosamente los enfermos que presenten síntomas de anemia intensa y de leucemia para contribuir a resolver el problema, hoy tan obscuro.

La llamada leucanemia se encuentra de preferencia en sujetos jóvenes y niños de la segunda infancia; su evolución es generaumente aguda; hay muy raros casos de marcha prolongada.

CAPITULO XII

Clorolinfadenosis—Cloromielosis

Sinonimia: *Cloroma*

Historia

La primera descripción del cloroma corresponde a Allan Burns, en 1821; le siguieron Mackenzie, 1831; Balfour, 1834; Durand Fardel, 1836. Estas primeras observaciones fueron hechas por oculisas; Aran, en 1854, se ocupa de la afección, llamándola cáncer verde (Cancer cert); parece que no conoció las observaciones anteriores. Un año antes, 1853, King usa la palabra cloroma, en el título de su publicación, como si fuera un término ya conocido (Leundorff). Desde Aran hasta Virchow, 1866; Huber, 1878; Waldstein, 1883, se considera el cloroma como un tumor maligno, como un tipo de sarcoma; Huber creó el término de clorosarcoma, y fué el primero que constató una alteración sanguínea, que consistía en la presencia de células con un contenido molecular caracerístico, igual al de las células del tumor.

Waldstein fué el primero que constató en vivo una

alteración leucémica; y Recklinghausen, en 1885, el primero en reconocer la vinculación entre cloroma y leucemia, considerando el color verde como una circunstancia secundaria. Dock, en 1893, comparte esta opinión, independientemente de Beckinghausen.

Türck describe el primer caso de cloroma mieloide en 1903, y Klein-Steinhausen, en 1904, se ocupa del mismo asunto. Finalmente Sternberg, en 1904, estudiando el cloroma, lo considera como vinculado a su leucosarcomatosis y le llama cloroleucosarcomatosis y cloromielosarcomatosis.

En los últimos 10 años los principales hematólogos y anátomopatologistas se ocupan de esta curiosa afección y en Pediatría especialmente, Benjamin y Sluka (Juhrb. f. Kind, 1907, tomo complementario). Lehndoff hace en el Ergebnisse der im Med. und. Kind., 1910, una completa monografía a la que pertenecen los datos históricos que quedan transcriptos.

Sintomatología

Frecuencia: Lehndorff dice que el total de casos publicados hasta 1910, incluídos los dudosos y los descriptos con otras designaciones, es alrededor de 90. Nada puede ser más elocuente que este dato para afirmar la rareza de la afección.

El mismo autor ha reunido 70 casos indiscutibles, de los cuales 50 conciernen a hombres y 30 a mujeres. En cuanto a edades, 34 de esos casos son sujetos menores de 15 años y 21 entre 15 y 30 años. El sujeto de menor edad ha sido un niño de 10 meses (Pavert y Fayolle), y el más viejo una mujer de 68 años.

La etiología es perfectamente desconocida.

La sintomatología del cloroma es la misma que la de las leucemias, en sus carecteres fundamentales; no repetiremos entonces su descripción completa; nos limitaremos a anotar sus particularidades propias.

Antetodo, en el cloroma hay localización especial,

muy frecuente en los huesos del cráneo, especialmente en la órbita y en la sien, lo que produce síntomas oculares y auditivos. Es frecuente que ellos sean la primera manifestación de la enfermedad, y que, por lo tanto, requieran la atención de los especialistas, antes que la de los clínicos.

Los dolores del ojo con exoftalmus y perturbaciones visivas y los dolores auditivos con sordera son síntomas muy constantes; el grado de la exolftalmia puede ser considerable, hasta quedar el globo casi totalmente fuera de los párpados.

Exteriormente se aprecia un aumento de volumen de la parte orbitaria del frontal, que presenta una consistencia ósea, sin modificaciones de la piel, y doloroso espontáneamente y a la presión.

Las manifestaciones de alteración del estado general son las mismas que en la leucemia, palidez decaimiento, falta de fuerzas, hemorragias subcutáneas, fiebre que no tiene ninguna característica en su curva, etc.

La inteligencia se conserva generalmente clara.

En el aparato respiratorio es frecuente la formación tumoral en la cavidad nasofaríngea, en las amígdalas, úvula-pared posterior de la fariige y también en el mediastino; estas localizaciones producen su sintomatología propia; las primeras el sindrome de obstrucción respiratoria y la segunda el sindrome mediastinal.

El timo participa muy a menudo del proceso, pero sabemos cuan insegura es su expresión sintomática.

En el sistema nervioso los síntomas se limitan a la perturbación del nervio óptico, del facial y del acústico: es frecuente la parálisis facial periférica, y como se ha dicho, las perturbaciones oculares y auditivas, y entre estas últimas el sindrome de Meniére. Más de una vez (caso de Graupres y otros), la localización mastoidea ha inducido en error, conduciendo los enfermos a la mesa operatoria con diagnóstico de mastoiditis agudas o crónicas.

En muy pocos casos se ha constatado una colo-

ración verde de la esclerótica y conjuntiva (Hitschmann y Bramwell).

No es raro encontrar síntomas de mielitis por compresión y también de mielitis transversa.

En la piel, además de las hemorragias, se han constatado infiltraciones, y en algunos casos con color verde (Rosenblath. Risel).

En los aparato circulatorio, digestivo y urinario, la sintomatología es exactamente igual a la de las leucemias.

Los órganos hematopoiéticos presentan también alteraciones muy semejantes, adenopatías más o menos generalizadas esplenomegalias de mediana intensidad; en los huesos hemos mencionado ya la localización tumoral en la órbita y mastoide; adem;s, son frecuentemente afectados los otros huesos del cráneo, las vértebras y las costillas. Los huesos largos no se toman casi nunca. Los tumores óseos cloromatosos rara vez alcanzan dimensiones considerables; por lo general son pequeños, hace escaso relieve sobre la superficie ósea.

En los casos de Huber y de Frevithik hubo una localización rara e inicial en la mama, que determinó la amputación de la glándula. Como hechos curiosos, recordaremos el de Waldstein, en el que había color verde en la orina, y el de Jacobacus, en el que se obtuvo también coloración verde agregando citrato de sodio a la sangre y centrifugándola.

Las alteraciones sanguíneas del cloroma son casi constantemente; el caso de Schmidt (1895) fué considerado por Orth como un linfoma maligno aleucémico; si bien el número de glóbulos blancos no estaba aumentado, no estamos seguros de que no hubiera alteración cualitativa de estos elementos. Entre los casos más modernos figuran el de Fabian (6.000), Pribram (8 a 10.000), Welter (1.800 - 1.500); pero cualitativamente había alteración leucémica, es decir, aumento de los elementos inmaduros. No hay, hasta acá, ningún caso indiscutible en el que haya faltado,

durante toda la evolución, la alteración sanguínea.

Esta alteración es, en todos sus puntos, igual a la de las leucemias; se constata la anemia generalmente no muy intensa, con 2 ó 3.000.000 de glóbulos rojos, descenso paralelo de la hemoglobina, presencia de elementos rojos anormales.

La fórmula leucocitaria es siempre leucémica; en los cloromas linfoides, o clorolinfoidenosis, predominan generalmente células mononucleadas grandes, linfoides, no granulosas, conocidas por nosotros como linfoidocitos o hemocitoblastos.

Es mucho más frecuente la fórmula macrolinfoidocitaria que la microlinfoidocitaria, pero también se encuentra esta última.

No insistimos más en los detalles por no incurrir en repeticiones fastidiosas e inútiles; en una palabra, la fórmula sanguínea del cloroma linfoide es la misma que la de la leucemia linfoide aguda.

En el cloroma mieloide la fórmula sanguínea es también exactamente igual a la de la leucemia mieloide aguda y tiene sus mismas variantes; en algunos casos predominan los mieloblastos, células mieloides agranulosas; en otros los mielocitos, es decir, las células mononucleares granulosas.

Lehndorff resume así los distintos tipos celulares:

1. Cloromas linfoides.	Microlinfoidocitario (raro) Macrolinfoidocitario (el más frecuente)
2. Cloromas mieloides	Mieloblástico Mielocitario (mucha variedad de células

La evolución de la enfermedad es generalmente aguda; en la mayoría de los casos dura pocas semanas o dos o tres meses. Son rarísimos los casos en que la duración ha llegado o pasado de un año (Huber, Schmidt, Dock, Etienon).

Anatomía patológica

Puede ser sintetizada en muy pocas palabras; en el cloroma se encuentran exactamente las mismas lesiones que en las leucemias, con el único agregado que algunos de los tejidos afectados presentan una coloración verde; si ésta falta se le llama leucemia al proceso; si ésta existe se le llama cloroma.

Es frecuente que en el cloroma haya un crecimiento sarcoide, una tendencia tumoral agresiva, esto es casi la regla; pero hay casos simplemente hiperplásicos.

Tales son las dos características fundamentales del cloroma.

El color verde puede encontrarse repartido uniformemente en los tejidos afectados, o en algunas de las regiones. Su tinte no es constante, y tiene todas las tonalidades intermedias entre el verde, el gris y el amarillo.

Se localiza de preferencia en los órganos hematopoiéticos; pero puede extenderse a los demás tejidos invadidos por éstos en su proliferación ilimitada, acompaña las prolongaciones que se hacen a través de agujeros o hendiduras óseas, por ejemplo en el cerebro y en el tórax; en este último desde la columna vertebral hasta la pleura y el pulmón.

La médula ósea puede encontrarse coloreada en verde en una forma difusa, Zyp Kin (Berl. Klin. Woch., 1910), o presentar esta coloración en puntos circunscriptos; en algunos muy raros casos queda inalterada; en otros, también muy raros, se encuentran lesiones concomitantes de osteoesclerosis (Fabian y Butterfield).

El bazo raramente se colorea en verde y sus lesiones son menos acentuadas y menos constantes que en las leucemias.

Los ganglios se hiperplasian casi siempre; la coloración característica se reparte en formas muy di-

versas: ya se localiza en uno o muy pocos ganglios, ya se extiende a un gran número. Los ganglios mediastinales y cervicales muy frecuentemente adquieren un crecimiento tumoral agresivo.

Las demás formaciones linfoides, amígdalas, subserosas, submucosas, participan con frecuencia en el proceso, especialmente las serosas, y entre ellas las meninges, pleura y pericardio, por vecindad de los tumores óseos del cráneo y de los ganglios mediastinales.

Se han constatado también alteraciones en el estómago e intestinos; el timo suele ser el órgano más afectado; otras veces lo es sólo por la vecindad del esternón. Pissary y Richet, fil (Arch. de Mal. du Coeur, 1912) han encontrado formaciones verdes en los ovarios, en un caso de cloroma.

El hígado presenta alteraciones leucémicas. Los demás órganos se alteran secundariamente y por contiguidad; así el pulmón y corazón por las lesiones de costillas y vértebras y mediastino; el cerebro y meninges por las óseas de cráneo y vértebras.

Las lesiones histológicas no presentan absolutamente ninguna particularidad; son las mismas que en las leucemias agudas; es innecesario, por lo tanto, repetir su descripción.

Poco sabemos en la actualidad sobre la naturaleza de las substancias que dan este color tan particular; y esto es debido a la poca frecuencia de la afección, por una parte, y a la inestabilidad de esa substancia; en contacto con el aire, en muy pocas horas, se pone amarilla o gris; los medios fijadores comunes, formol, alcohol, no la conservan. Según Paviot y Hugounenq, con vapores de amoniaco o con otros alcalinos se aumentaría la intensidad de la coloración, lo que Wetter no confirma. Según Trevithik y Salty-

kow se obtendría el misma resultado con peróxido de hidrógeno.

La substancia colorante es insoluble en agua, alcohol, éter, cloroformo, ácidos diluidos. Virchow, Gümbel, Türck, Sternberg la consideran como substancia colorante de parénquima. Waldstein la considera derivada de las substancias colorantes de la sangre, pues es más abundante donde han habido hemorragias. Rücker obtiene por oxidación de la hematoporfirina una substancia que llama hemiverdina. Langhans ha notado que los tejidos toman una coloración verdosa difusa en los puntos donde se reabsorven derrames sanguíneos. Estos hechos demuestran claramente que pueden producirse substancias derivadas de la hemoglobina que tengan color verde; pero nada prueban sobre el pigmento del cloroma (Lehndorff).

Chiari, Huber y Horling consideran estas substancias como un derivado que contenga grasa, un lipocromo; en las infiltraciones renales algunas células contienen gránulos solubles en alcohol, éter, que se tiñen en obscuro con el ácido ósmico; después de permanecer en el líquido de Müller se producen cristales grasos.

Algunos autores creen que pueden ser substancias proucidas por bacterios (Lang, Pope y Reynolds).

Paviot y Hugounenq han encontrado un fermento diastásico en las masas cloromatosas, que se constata también en casi todos los tejidos que crecen rápidamente.

De suerte que nada hay positivamente adquirdo sobre la naturaleza de este pigmento verde; pero se puede afirmar que su presencia no está vinculada con la esencia íntima del proceso, pues hemos hemos visto que la repartición del pigmento es completamente inconstante e irregular, y que entre el pigmento verde, las coloraciones amarillas, grises y blancas de las leucemias habituales hay todas las transiciones; en un caso de Schmidt un ganglio extirpado en vida era

incoloro; a la autopsia de ese sujeto, la mayor parte de los ganglios se encontraon coloreados.

Patogenia

Ha sido muy discutida la esencia misma de este proceso; algunos autores antiguos consideraron al cloroma como una enfermedad sui géneris; en la actualidad casi no cuenta partidarios esta opinión; el único es Saltykow. Otros lo consideran como un tipo especial de sarcoma. Virchow, Chiari, Ribbert, Borst, Paltanf y Stenberg como perteneciente a la leucosarcomatosis de su concepción; finalmente la inmensa mayoría admiten que el cloroma no es sino una variedad de leucemia.

Todas las probabilidades están en favor de esta opinión. Antetodo hemos visto que la lesión sanguínea es constante, variable en su grado y en su tipo, pero siempre presente. Se ha encontrado lesiones absolutamente iguales a las de la leucemia simple con coloración verde; casos de Türck, Wetter, Herz; casos sin crecimiento tumoral y color verde en la médula y ganglios (Butterfield, Johnnsen, Lehndorff); casos de cloroma sin crecimiento periostal (Waldstein, Schmidt, Sternberg, Fabian); casos de leucemia con crecimiento periostal (Benjamin - Golt, Buschke, Drozda, Grawitz). Paulicek y Wustcher han visto desarrollarse un cloroma en una leucemia mieloide crónica.

Por lo tanto, ni el color verde, ni la localización ósea, ni el crecimiento tumoral constituyen caracteres tales que permitan considerar al cloroma como una enfermedad especial; por el contrario, entre la leucemia simple y el cloroma típico hay todos los intermediarios y todas las combinaciones imaginables. Por consiguiente, hay que aceptar que el cloroma es sólo un tipo especial de leucemia.

Sentado este principio, es innecsario repetir las

razones que hacen considerar la leucemia y, por lo tanto, el cloroma, como un proceso hiperplásico sarcoide y no como un sarcoma. Lo fundamental es que el cloroma es una enfermedad del sistema hematopoiético, y por lo tanto carece de verdaderas metástasis, y que las células proliferadas no son atípicas sino elementos normales de los órganos formadores de la sangre, que proliferan en estados precoces de su evolución.

Ya hemos hablado de la leucosarcomatosis de Sternberg; repetiremos solamente que para la gran mayoría de los hematólogos los procesos hiperplásicos sarcoides a células grandes mononucleares en nada se diferencian de lo que se conoce para las leucemias de otros tipos celulares y que, por consiguiente, deben ser considerados como una variedad de leucemia y no como procesos sarcomatosos.

Por consiguiente, hay que aceptar la definición que Lehndorff da:

El cloroma no es una enfermedad especial. Pertenece a las enfermedades primitivas de los parénquimas hematopoiéticos; es por consiguiente una afección de sistema del aparato hematopoiético caracterizada por la tendencia de sus tumores de coloración verde y tener un crecimiento maligno y una localización heterotópica.

Dijimos que el cloroma se presentaba con mayor frecuencia en la infancia; es sin embargo una afección muy rara. En la bibliografía he encontrado un trabajo del Dr. Mariano R. Castex (Prensa Médica Argentina, núm. 30), cuya historia damos a continuación; un trabajo de Herbet (Monat f. Kind., 1910), con la historia de una cloroleucemia mieloide observado en un niño de un año; una observación de Hall, Hebb y Bernstein (Proc. of the Royal Soc. of Med., 1909), en una niñita de 4 años, y otra de

Winter, en la misma revista, 1909, en otra niñita de 3 años.

David L., español, 20 años de edad, soltero, empleado, ingresa en nuestro servicio del Hospital Durand el 9 de Diciembre de 1914 y fallece el 23 del mismo mes.

Antecedentes hereditarios. — Padres viven y son sanos, así como también 5 hermanos; ha muerto una, ignora la causa.

Antecedentes personales. — Sólo recuerda haber tenido indisposiciones pasajeras. Tuvo una blenorragia a los 18 años, la cual curó bien. Niega antecedentes luéticos y alcohólicos; es regular fumador.

La enfermedad actual comienza a mediados de Noviembre próximo pasado con cefalalgias intensas y dolores al vientre, que se localizaban principalmente en la región epigástrica. Por estos fenómenos consulta a un facultativo, y no habiendo conseguido alivio se decide ingresar en el Hospital Durand. Tiene cefaleas intensas y casi continuas, dolores más o menos intenso en todo el abdómen, que son periódicos y con predominio por la región epigástrica; se siente sumamente débil; cualquier movimiento le fatiga, todo esfuerzo lo postra; hay inapetencia absoluta, no ha tenido vómitos, ni vértigos; tiene tos con expectoración escasa, la cual ha salido teñida con sangre en distintas ocasiones, durante el mes escaso que lleva de enfermedad; pierden con gran frecuencia y en gran cantidad sangre por la nariz.

Estado actual. — Sujeto de pequeña estatura, de constitución gracil, con sistema óseo y muscular bien conformado; panículo adiposo muy escaso. Piel de un color blanco de cera, que impresiona a la distancia; esta palidez, generalizada a toda la piel, se hace extensiva a todas las mucosas accesibles al examen, que se presentan pálidas en extremo. La piel del tronco y de las cuatro extremidades es asiento de pe-

tequias múltiples y de extravasaciones sanguíneas de tamaño variable, pero de regular importancia. No hay predilección de lugar,, ni de tamaño, en estas hemorragias, oscilando aquél entre la cabeza de un alfiler y placas de 10 centímetros de diámetro. Aparecen estas hemorragias espontáneamente, sin trauma externo y sin que el enfermo se dé cuenta de su presencia.

El color varía de una a otra, entre el rojo escarlata y el amarillo pajiza, a través del violeta, azul y verde, dependiendo ello del tiempo transcurrido desde la producción de la hemorragia.

No hay deformaciones óseas, ni duelen los huesos a la presión. Los movimientos pasivos exagerados provocan dolor en las articulaciones del miembro inferior derecho, pero al examen no se constata modificación alguna a nivel de las articulaciones.

Extremidades. Tonus muscular: conservado.

Fuerza muscular: un poco disminuida.

Trofismo muscular: ligeramente disminuido.

Taxia y praxia: conservadas.

Sensibilidad al tacto, dolor y calor: bien conservada.

Reflejos tendinoso: en general exagerados, sin presencia de fenómenos patológicos.

Reflejos cutáneos y mucosos: normales.

Cabeza. Bien conformada, sin estigmas de degeneración; sistema piloso abundante. No hay dolor a la presión, ni a la percusión.

Cara: expresiva; motilidad y sensibilidad: bien conservada.

Ojos: ligero enoftalmos bilaterala (por denutrición); motilidad ocular: normal; no hay nistagmus.

Pupilas: iguales, reaccionan bien a la luz y a la distancia.

Fondo de ojo: retinitis hemorrágica doble intensa; existen gran cantidad de focos retinianos rojos y blancos, pareciéndose las primeras a llamas de fuego, teniendo dimensiones variadas, pero en general de

importancia. Las venas son gruesas y flexuosas; las arterias delgadas. Las pupilas conservan sus caracteres sensiblemente normales.

Visión: disminuida, bilateralmente.

Boca: labios secos; la mucosa bucal, lingual y faríngea' es de una palidez extrema. Hay sufusiones sanguíneas extensas en la mucosa gingival, bucal, palatina y faríngea.

Dientes: bien conformados, conservados e implantados.

Lengua: sin temblores ni atrofias.

Gustación y olfación: conservadas.

Mucosa nasal: presenta petequias pequeñas.

Oído: no presenta ninguna anormalidad al examen visual; hay torpeza auditiva bilateral.

Cuello: cilíndrico, delgado, hay ligero eretismo arterial; la auscultación de las venas revela un intensísimo ruido de diablo; hay numerosos ganglios de ambos lados, de tamaño variable, bien movibles, independientes de la piel, indoloros y sin reacción inflamatoria circundante. No hay estruma.

Tórax: ligeramente asimétrico, siendo más abovedado el hemitórax izquierdo que el derecho; tipo torácico, asténico; tipo respiratorio, costal; ritmo y frecuencia, normal.

Hay dolor a la presión en la base del hemitórax derecho.

Pulmones. Percusión: revela sonoridad.

Bases pulmonares bien movibles entre la 10.ª y 11.ª vértebra dorsal.

Palpación: vibraciones conservadas.

Auscultación: respiración vesicular.

Espacio de Traube: libre.

No hay tos; expectoración mucosa escasa.

Corazón. Punta late en el 4.º espacio intercostal izquierdo, en la línea mamilar. Palpación: nada de anormal.

Percusión: diámetro transverso 11 ½ cm.
„ derecho 4 „

Percusión: diámetro izquierdo 7 ½ „
„ aórtico 4 „

Auscultación: se perciben los dos tonos en todos los focos, oyéndose sincrónico con el primero, un soplo muy suave (¿anémico?) en los focos de la aorta y de la pulmonar.

Pulso: regular, igual, de buena amplitud, poco tenso y de frecuencia aumentada.

Vasos periféricos: sin particularidades.

Abdómen. Ligeramente abombado; paredes lisas, sin ingurgitación venosa, elásticas, fácilmente depresibles. Hay ligero dolor a la presión en el hipocondrio y flanco derecho.

No hay ascitis, ni tumores palpables.

Hígado. Borde superior: 5.ª costilla; borde inferior: reborde costal.

No es palpable.

Bazo. Límites percutorios ligeramente aumentados. No se palpa.

Deyecciones. Alternan días de constipación, con días de diarrea; las heces no contienen sangre, ni pus, ni mucus, ni elementos de parásitos.

Orina. La cantidad oscila entre 1000 y 1500 cm3.

Fuera de vestigios de albúmina no presenta ninguna otra anormalidad.

Peso: 54,900 ks.

Temperatura: Oscila diariamente entre 36°5 ó 37° y 38° ó 38°5, llegando rara vez a 39°, siendo las exacerbaciones siempre vespertinas.

Examen de sangre:

Eritrocitos (por mm.3) . .	1.600.000	
Hemoglobina	16	o|o
Valor globular.	0,50	„
Leucocitos (por mm.3) . .	61.000	

Fórmula leucocitaria:

Polinucleares neutrófilos . .	23	o|o

Polinucleares eosinófilos. . .	0	o|o
„ basófilos . . .	0	„
Formas de transición. . . .	0	„
Mononucleares	2	„
Linfocitos (en su mayoría, grandes y formas patológicas	71	„

Anisocitosis intensa, ligera poikilocitosis.

Hay una hipocoagulabilidad sanguínea muy acentuada.

La investigación reiterada del bacilo de Koch en el esputo dió resultado negativo.

21.—XII.—1914. La diátesis hemorrágica se ha manifestado constantemente desde el ingreso del enfermo en el servicio bajo forma de epístaxis profusas, de hemorragias gingivales abundantes, de equimosis y sufusiones sanguíneas en la piel y en las mucosas de la boca y de la nariz.

Hay manifiesta intolerancia gástrica, provocándole vómitos la mayoría de los alimentos. Se queja de dolores gástricos. La astenia y la adinamia se acentúan de día en día. Duerme poco, con sueño intranquilo. La frecuencia respiratoria oscila entre 25 y 35 y la esfígmica de 110 por minuto.

Examen de sangre.—22.—XII.—1914.

Eritrocitos (por mm.3) . .	740.000	
Hemoglobina.	10	o|o
Valor globular.	0,67	„
Leucocitos (por mm.3). . .	81.000	
Relación globular	1 x 91	

Fórmula leucocitaria:

Poliucleares neutrófilos. . .	13	o|o
„ eosinófilos. . .	0	„
„ basófilos . . .	0	„
Formas de transición	3	„

Mononucleares.	0	„
Linfocitos (grandes y pequeños, en su mayor parte células patológicas). . . .	84	„

Anisocitosis intensa.

Hipocoagulabilidad muy intensa.

El sujeto falleció el 23 de Diciembre de 1914, habiendo presentado durante las últimas 48 horas trastornos mentales graves, consistentes en alternancias de excitación alucinatoria delirante con períodos de estupor profundo, con pérdida completa de la orientación y de la conciencia.

Se hizo diagnóstico de linfadenosis leucémica aguda.

Autopsia

Además de las hemorragias cutáneas y de las mucosas ya descriptas en el estado actual, he aquí los datos recogidos:

Corazón: Algo disminuido de tamaño. Pericardio visceral y parietal cubierto por un gran número de equimosis de tamaño y de color variable. Algunas, las menos, tienen un color verdoso. Hay pequeña cantidad de líquido seroso y algunas sinequias insignificantes y recientes entre ambas hojas del pericardio. El músculo cardíaco se presenta intensamente pálido, excesivamente blando y flácido, bastante friable y con placas amarillentas de consideración.

El endocardio no presenta ninguna particularidad, así como tampoco los orificios y válvulas y los grandes vasos. Los coágulos sanguíneos intracardíacos son algunos cruóricos pálidos, y otros fibrinosos, del tipo ordinario.

Pulmones: Ambas hojas pleurales, pero en especial la visceral, se presentan cubiertas de un piqueteado hemorrágico, idéntico al del pericardio. El tamaño de las equímosis oscila entre un grano de mijo y una moneda de 5 centavos, pero hay sufusiones de

mayor tamaño, aunque en pequeño número. El color es variable: las hay francamente verdes, que son las menos, y luego de color rosa, rojo vinoso y violado intenso. La cavidad pleural derecha contiene unos 150 cm.3 de exudado sero-fibrinoso. No hay adherencias pleurales. Los pulmones tienen un color pálido intenso; están bien aereados, menos en la bases, en que dejan escapar un contenido a la presión, de naturaleza serosa.

Hígado: Tamaño ligeramente aumentado, excesivamente friable; puesto sobre la mesa se comporta casi como una masa de gelatina; su color es amarillo intenso, igual al de una hoja vegetal con xantófila, cápsula lisa y brillante. En la parte superior y derecha existe entre el hígado y la pared costal un coágulo sanguíneo grande, contiguo a una hemorragia subcapsular, en pleno parénquima hepático (y causado indiscutiblemente por una punción exploratriz practicada in vivo ocho o diez días antes del deceso). Al corte no escapa casi sangre; el color es amarillo franco; en plena parénquima se ven en abundante cantidad nódulos verdosos, circulares, de tamaño variable, y los cuales rara vez llegan hasta la serosa de envoltura de la glándula. Su tamaño oscila entre una arveja y una moneda de cinco centavos.

Riñones: Tamaño sensiblemente normal. Muy friables, de color blanquecino; hay gran cantidad de hemorragias subcapsulares, de tamaño y de color variables, lo cual da al órgano un aspecto curioso policrómico. Los caracteres de estos focos son idénticos a los ya descriptos en el pulmón, siendo los nódulos verdosos los más abundantes. La cápsula se desprende con dificultad, quedando en algunos puntos adherida al parénquima glandular. Al corte se presentan extraordinariamente pálidos y conteniendo gran cantidad de focos verdosos. La pelvis renal está libre en ambos riñones.

La vejiga no presenta alteraciones macroscópicas.

Bazo: Ligeramente aumentado de tamaño. Mide

14 cm. de largo por 8 cm. de ancho. Es asiento de un proceso de periesplenitis. Al corte es rojo, de color, aspecto y consistencia normal.

Estómago e intestino: La mucosa, principalmente estomacal, se presenta atrófica e intensamente cubierta de un puntillado hemorrágico muy pequeño, siendo raras las equímosis aisladas y de tamaño de arveja. La serosa de envoltura no presenta equímosis. No hay ganglios infartados.

Páncreas: Tamaño, forma y consistencia, normales. Ni en el exterior ni en el interior se observan puntos hemorrágicos.

Peritoneo: El epiplón se presenta intensamente hiperemiado y con pequeñas adherencias fibrinosas y recientes con el peritoneo vecino (fenómenos atribuidos a la hemorragia de origen hepático). Hay pequeños ganglios linfáticos con siderosis.

Ganglios del cuello: Al corte tienen un color grisáceo, sin ninguna otra particularidad.

Huesos: En la cara posterior del esternón, próximo a la región xifoidea, existe una gran placa, verdosa, que mide unos 5 ó 6 cm. en el diámetro vertical, por 2 ó 3 cm. en el diámetro transverso; su superficie es lisa; está íntimamente adherida al hueso; su color es francamente verdoso; al corte da la sensación de un queso coherente, y el color es, en todas sus partes, verde claro. Existen formaciones idénticas a éstas, aunque de dimensiones más reducidas, sobre algunas costillas y cartílagos costales, pero no sobre la columna vertebral ni sobre los huesos de las extremidades. Aparentemente tampoco existían sobre los huesos del cráneo.

Médula ósea: Consistencia muy blanda. Color verdoso, alternando en puntos con color rojizo sucio, siempre con tendencia al verde sucio. No hay tumores.

Ojos: Presentan las lesiones observadas al examen oftalmoscópico.

Clorolenfadenosis aguda

(Observación del Dr. Castex)

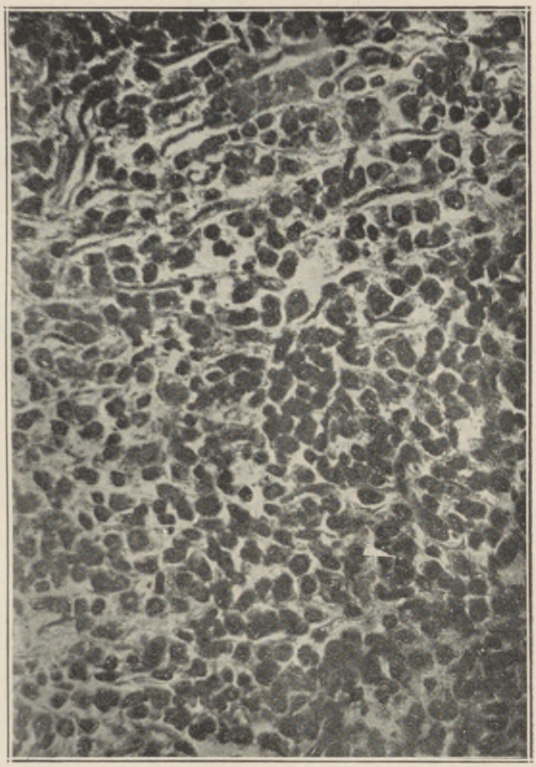

Ganglio

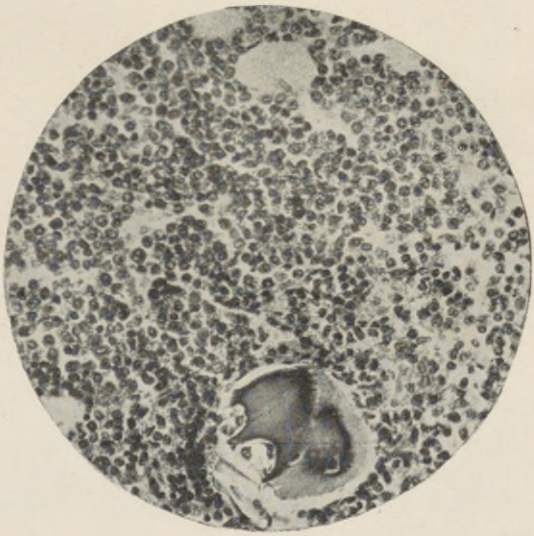

Riñón

Por causas ajenas a nuestra voluntad, no se hizo el examen anatómico del sistema nervioso central.

Histología

Bazo y ganglios linfáticos: La estructura normal ha desaparecido en gran extensión, habiendo sido sustituida por folículos aumentados de tamaño y de número, con bordes poco netos y confluentes. No hay invasión de la cápsula de envoltura por elementos linfocitarios. Predominan en los folículos los elementos mononucleares del tipo del "gran linfocito".

Cloromas: Están constituidos estos tumores, provenientes del esternón y de las costillas, por elementos idénticos. Domina casi exclusivamente una célula, que se encuentra igualmente en todos los órganos que son asiento de linfomas o de cloro linfomas; es una célula grande, mononucleada, sin granulaciones, con todo el tipo de un "linfocito grande", y muy semejante a la que con diversas variedades predomina en la sangre. El núcleo es, por lo general, único; se tiñe bien, pero puede presentar uno o más escotaduras que suelen darle el aspecto de un polinuclear.

Médula ósea: Está casi exclusivamente constituida por los mismos elementos mononucleados anteriormente descriptos, habiendo desaparecido por completo los elementos normales.

Estómago e intestino: Tanto las glándulas gástricas, cuanto las intestinales se presentan gravemente alteradas; sus elementos epiteliares se encuentran, en su mayor parte, destruidos. En la mucosa gástrica existen focos hemorágicos pequeñísimos. En la mucosa intestinal, especialmente a nivel de los focos linfoides, se ve una intensa infiltración por las células mononucleados ya descriptas.

Cápsula suprarrenales: El epitelio grandular se presenta total y difusamente degenerado. Faltan los caracteres de inflamación y de infiltración.

Riñón: Presenta una degeneración parenquimatosa total. Zonas enteras existen en las cuales las células no tienen teñidos sus núcleos. Faltan por completo los elementos inflamatorios. Existen en gran cantidad, y sobre todo en la región cortical, focos "cloromatosos" constituidos casi exclusivamente por células mononucleares del tipo del gran linfocito.

Hígado: Presenta una degeneración grasosa, difusa e intensa. Hay, en enorme cantidad, focos pequeños y grandes constituidos exclusivamente por las células mononucleares. Los hay subserosos y centrales, encontrándose estos últimos en los espacios periportales.

Pulmón: Son muy escasos los focos subpleurales constituidos por los elementos cloromatosos. Existen, en cambio, en gran cantidad, focos hemorrágicos corticales, subpleurales y en pleno parénquima visceral.

Corazón: De igual modo que en el pulmón, se encuentran múltiples pequeños focos hemorrágicos subpericárdicos. Hay una verdadera separación de los haces musculares por gran cantidad de "células mononucleares"; las fibras cardíacas se encuentran, en gran parte, alteradas. Existen numerosos foquetos pequeñísimos, en plena substancia miocárdica, constituidos exclusivamente por 'grandes linfocitos".

CAPITULO XIII

Mielomas

El primero que usó esta designación fué Rusticky, en 1875, aplicándola a tumores múltiples de los huesos formados por células óseas. El cuadro clínico de la enfermedad fué establecido por Kahler, en 1889; muchos autores la designan con el nombre de enfermedad de Kahler. Paltauf, en 1896, hizo la diferenciación entre los mielomas y los tumores medulares de otra naturaleza; después Sternberg y Pappenheim les han dedicado trabajos importantes.

De los últimos tiempos los trabajos más importantes son los de Hirschfeld (Folia Haematológica, 1910); de Herz (Folia Haematológica, tomo XIII, pág. 408).

Este tipo mórbido no había sido observado en la infancia; además el sistema linfático, la linfadenia, rara vez toma parte en el proceso, de suerte que podría suprimirse su descripción en este trabajo. Pero el año 1912 tuvimos la fortuna de observar, en el servicio de nuestro maestro el profesor Centeno, el primer caso que se ha encontrado en la infancia, y que ha quedado único hasta la fecha; fué objeto de una publicación de los doctores Elizalde y Llambías,

en la Revista de la Sociedad Médica Argentina, tomo XXI, pág. 744.

Por otra parte, la afección tiene indudables vinculaciones con los procesos leucémicos; nos parece entonces conveniente dedicarle algunas páginas para tratar muy sintéticamente la afección.

Su sintomatología clínica no es bien precisa; hay siempre síntomas que revelan perturbación grave del estado general; decaimiento, palidez, inapetencia. Su evolución puede hacerse en forma aguda o crónica, su comienzo puede ser insidioso o más o menos rápido.

Lo más característico de su cuadro clínico son los tumores múltiples de los huesos; sus sitios de predilección son los mismos que los del cloroma; huesos del cráneo, vértebras, costillas; rara vez los tumores son muy voluminosos; producen deformaciones óseas, reblandecimientos y fracturas; son dolorosos espontáneamente y a la presión.

En la orina se constata con frecuencia la albumosa de Bence Jones.

La localización vertebral produce síntomas nerviosos variables; dolores generalizados o localizados en el tronco, o en los miembros; parálisis respondiendo al tipo de mielitis por compresión o de mielitis transversa, etc.

Se han constatado también exoftalmus y síntomas oculares.

Muy rara vez se alteran los ganglios linfáticos y el bazo.

La alteración sanguínea es, por lo general, muy moderada, inconstante y variable. Las modificaciones anémicas son las que más habitualmente se observan. Su grado varía; en general hay disminución del número de glóbulos rojos y de la tara de hemoglobina; al microscopio se constata presencia de glóbulos rojos nucleados, policromatofilia, granulaciones basófilas, poikilocitosis, anisocitosis. En la serie blanca es frecuente que no haya ninguna alteración, ni cualititiva

ni cuantitativa. Hirschfeld ha encontrado linfocitosis relativa; Sternberg, Saltikow y Parkes Weber habrían encontrado mielocitos en número poco considerable; su presencia se considera como manifestación de una irritación mieloide.

Sternberg habría encontrado alteración sanguínea leucémica. Gluzinski y Reichenstein y Ghon y Romau alteración leucémica con predominio de plasmazellen, en casos en que los mielomas estaban cinstituidos por plasmazellen.

Tal es el cuadro clínico de los mielomas múltiples; él es muy poco característico, pues se lo encuentra exactamente igual en todos los tumores de la médula ósea, ya sean primitivos, sarcomas, condrosarcomas, endoteliomas, ya sean secundarios, metástasis sarcomatosas y cancerosas. Geza V. Dieballa y Bela Entz, con ocasión de un caso por ellos observado (Folia Haematológica, tomo XIII) hacen una revista de los tumores malignos de médula con alteración leucémica; el hecho se conocería desde muy antiguo: Andral, 1843; Lücke, 1867; Escherich, 1884. En la época actual se han ocupado del asunto Epstein, 1896; Freses, 1900; Kast, 1903; Hirschfeld, 1901; Kurpjuweit, 1903; Schleip, Grawitz, Naegeli, Türck, etc.

Todos estos estudios demuestran que si en casos de tumores malignos se encuentra en la sangre mielocitos en gran cantidad con anemia ligera o grave, es posible que se trate de una metástasis del tumor en la médula ósea. Pero estos síntomas no son de valor absoluto, pues hay algunos casos en los que se constata el mismo cuadro sanguíneo y falta en absoluto la metástasis, debiendo en estos casos atribuirse la alteración leucémica a una reacción biológica de la médula, producida probablemente por las toxinas del tumor.

Es posible también encontrar tumores múltiples de los huesos sin alteración sanguínea y de distinta naturaleza a los mielomas; Roman (Zuglers Beitrage,

tomo 52) publica dos observaciones concernientes a niños, uno de 2 años y otro de 3; después de un examen necrópsico prolijísimo y de largas consideraciones, el autor concluye que se trata de tumores malignos con metástasis; adoptando la terminología de Borst lles llama sarcomas mieloplásticos; hay observaciones semejantes; Marchand, niño de 9 años; Gussembauer-Chiari, puber de 17 años; Dietrich, niño de 2 años y medio; Schmidt, niño de 2 años. En todos falta la alteración sanguínea y modificaciones de los órganos hematopoiéticos, el diagnóstico se basa sobre todo en el tipo del tejido neoformado, distinto del de los mielomas, y en la no participación de los órganos hematopoiéticos en los que puede haber metástasis pero no hiperplasia generalizada.

De consiguiente, ni la existencia de tumores óseos, ni el cuadro sanguíneo, ni la expresión sintomatológica bastan para afirman un diagnóstico, y sí sólo para presumirlo, su confirmación puede hacerse sólo anatómicamente en la mesa de autopsias y con un examen prolijo y completo.

Los mielomas múltiples se localizan preferentemente, como hemos dicho, en los huesos planos, costillas. esternón, cráneo, vértebras. Son tumores generalmente de color rojizo, de consistencia blanda, que pueden ser más o menos limitados o más o menos invasores, llegando en algunos casos a producir fracturas espontáneas.

Su constitución histológica es variable.

1.° Mielomas a mielocitos (casos de Sternberg, Parkes, Weber, Herz, Umber).

2.° Mielomas a mieloblastos y promielocitos; son los más frecuentes (Abrikosoff, Bubarsch, Saltykow, etc.)

3.° Mielomas a linfocitos (casos de Vort y Salveudi, Jellinek, Jockmann y Schimin Bendi).

4.° Mielomas a plasmazellen (Whight, Hoffmann y muchos más); (ver leucemia y aleucemia a plasmazellen).

5.º Mielomas a eritroblastos. Muy dudoso; hay solo un caso de Ribbert, cuya interpretación es muy discutida; Pappenheim niega su naturaleza eritroblástica; y un caso de Shridde publicado en el libro de Aschoff y considerado sólo como probable por Hertz.

Para que un tumor merezca el nombre de mieloma tiene que estar formado por células de la médula ósea, o del sistema hematopoiético; por lo tanto, el mieloma a linfocitos es de interpretación muy escabrosa.

La naturaleza misma del tumor es muy discutida.

1.º Algunos autores lo consideran como una hiperplasia benigna (Rustitzky, Winkler, Jellenek, Verebely).

2.º Otros como análogo al linfosarcoma (Homes, Ziegler, Schmaus, Hoffmann).

3.º Como sarcoma de tipo especial (Herxheuner).

4.º Zahn le llamó seudoleucemia mielógena, concepto que comparten Pertik Schmidt, Borst, Sternberg, Pappenheim.

5.º Hirschfeld, recientemente, 1914, como hemos visto, limita mejor el concepto; las verdaderas aleucemias, serían las mielomatosis generalizadas; los mielomas múltiples serían formas localizadas, pero con estrecho parentesco con las afecciones leucémicas.

La mayoría de los autores contemporáneos consideran a los mielomas como un tipo especial de la gran familia de los procesos leucémicos; basándose sobre todo en la naturaleza de las células que los constituyen, en la falta de verdaderas metástasis, en su generalización relativa: Lubarsch ha encontrado en un caso de mielomas focos de mielocitos en riñón e hígado. Hasta acá no se ha encontrado alteración sanguínea leucémica, sino en muy pocos casos de mielomas a plasmazellen y en un caso de Sternberg.

Reproducimos la observación del enfermo que tuvimos la oportunidad de seguir en el servicio de nues-

tro maestro el profesor Centeno, y que fué publicada, como hemos dicho, por los doctores Elizalde y Llambías.

Se trata de un niño de cinco años, que entró al servicio del profesor Centeno a mediados del mes de Febrero del año pasado. Sus antecedentes hereditarios no tienen importancia; padres sanos; han tenido siete hijos, todos vivos en la actualidad.

Nació a término y fué alimentado con leche de vaca desde la edad de tres meses. Siempre ha sido sano. Sarampión a los dos años.

La enfermedad actual había sido notada por los padres un mes antes del ingreso al servicio, sin poder determinar el momento preciso de su comienzo. El niño había desmejorado mucho, se quejaba de dolores de cintura, apercibiendo la madre en esta época un pequeño bulto en el costado derecho del tórax. Después de esto comenzaron a aflojársele las piernas, no pudiendo al poco tiempo caminar. Dice la madre que, con anterioridad a la aparición de los dolores, sin poder precisar el momento, tenía dificultad para conservar el equilibrio cuando se le hacía sentar. Los movimientos de los miembros inferiores se han hecho siempre bien.

Desde unos ocho días antes de entrar al servicio la madre lo notaba acalenturado. Ha tenido incontinencia de orina. El bulto del costado ha disminuido mucho de volumen.

Estado actual (Febrero 18 de 1912). — Niño bien desarrollado, en regular estado de nutrición. Tiene aspecto deprimido, no acusa otro sufrimiento que un dolor mal determinado en la región lumbar.

Adopta generalmente el decúbito dorsal, con los muslos en completa abducción, pero queda largo tiempo en la posición en que se le deja.

Piel y conjuntivas pálidas.

Examen del cráneo. — Nada de particular.

Movimientos oculares normales, pupilas iguales, reaccionan bien a la luz y a la acomodación.

Labios pálidos, dientes bien implantados. Lengua ligeramente saburral. Nada faríngeo.

Cuello delgado sin latidos visibles. No se palpan ganglios. No hay rigidez, y todos los movimientos se efectúan regularmente.

Tórax de forma normal. Espacios intercostales algo deprimidos. Del lado derecho, un poco por detrás de la línea axilar posterior entre la 10.ª y 11.ª costillas, se nota una saliencia del tamaño de un huevo de paloma. La piel a este nivel es poco más roja, no presenta adherencias con los planos subyacentes. A la palpación se nota su consistencia dura y pueden apreciarse sus relaciones con la 10.ª costilla, a la cual adhiere y que parece como excavada en este sitio.

Choque de la punta quinto espacio, línea mamilar. Percusión y auscultación del corazón, normales.

Nada pulmonar.

Abdómen deprimido. No se palpa bazo. Hígado dos traveses de dedo debajo del arco costal en la línea mamilar. En el flanco derecho se palpa un tumor cuyo tamaño no puede apreciarse exactamente, en contacto lumbar.

Los movimientos están conservados en los miembros superiores.

Hay rigidez de columna, sobre todo en la región dorsal. No hay apófisis dolorosas.

Parálisis flácida en ambos miembros inferiores, con conservación solamente de los movimientos de flexión del muslo. Ausencia de reflejos. No hay Kernig ni Brundzinsky. Signo de Babinski positivo, conservación de las sensibilidades.

Intradermoreacción débilmente positiva.

La radiografía no permite reconocer alteración de las vértebras.

Al examinar por primera vez este niño en el consultorio y al día siguiente en la sala, lo primero que

llamó la atención de los que lo examinábamos, fué su paraplegia.

Aunque la paraplegia flácida y completa, los dolores lumbares hacían presumir una mielitis transversa, no era posible aceptar este diagnóstico por la iniciación lenta de la enfermedad, presentándose la parálisis después de un largo período de manifestaciones dolorosas, con decaimiento del estado general y ausencia de fenómenos de esfínteres y urinarios.

Estando, como estábamos, en época de gran frecuencia de poliomielitis, y sabiendo que esta enfermedad puede presentarse en las formas más estravagantes, pensamos en esta afección. Pero la poliomielitis tiene también su comienzo más o menos brusco y la paraplegia no se establece, por lo general, progresivamente; hay siempre posibilidad de constatar fenómenos generales serios en los casos que dejan reliquias extendidas, y establecida la parálisis, en vez de invadir nuevos grupos musculares, tiene más bien tendencia regresiva.

Era más lógico pensar en una compresión de la médula. Pero, ¿a qué causa atribuir esta compresión? A la más frecuente, a la más común en la edad infantil, al mal de Pott. Aunque la radiografía no daba mayores alteraciones vertebrales, como había existido y existía aún un proceso de costilla con apariencia de lesión tuberculosa, vinculamos ambos procesos y apoyados en los resultados de la dermoreacción nos inclinamos en favor de este diagnóstico.

En Febrero 20 se practica una punción lumbar que da salida a cinco centímetros cúbicos de líquido denso, a poca tensión, de color amarillo pronunciado. En el examen se encontró uno que otro glóbulo rojo y muy pocos linfocitos. Albúmina 5 por mil.

Al examen eléctrico (Duodo), ligera hipoexcitabilidad farádica e h ipoexcitabilidad galvánica con reacción anormal en los gemelos.

El enfermo va denutriéndose poco a poco, y a pesar del reposo prolongado en cama no se nota mejoría

ninguna. Sigue en estas condiciones hasta el 17 de Marzo, en que se le interviene por una periostitis del maxilar superior (lado izquierdo) de origen dentario, que da salida a gran cantidad de pus y que sana rápidamente.

En Marzo 20 aparece una ligera exoftalmia del lado derecho, es decir, del lado opuesto al de la periostitis. Palpando el reborde orbitario hacia la parte externa se nota una tumefacción de consistencia blanda, que toma parte del frontal y que parece extenderse hasta el interior de la órbita. Tiene un reborde óseo, duro.

Examen de sangre:

Glóbulos rojos	3.420.000
„ blancos.	12.000
Relación globular.	1 x 285
Hemoglobina	60 o|o
Valor globular.	0,88 „
Polinucleares neutrófilos . .	57 „
„ eosinófilos. . .	1,50 „
Linfocitos	38,50 „
Grandes mononucleares y formas de transición	3 „

(Algunos glóbulos rojos nucleados)

La exoftalmia y la tumefacción aumentan en los días subsiguientes. En este momento lo lógico era vincular el proceso reciente a los fenómenos anteriores, y en este sentido el diagnóstico se modificó, aceptándose: o bien una afección de naturaleza neoplásica, con un foco primitivo y localizaciones metastásicas, suposición poco probable; o bien una afección con manifestaciones múltiples y simultáneas del tipo de las hiperplasias inflamatorias específicas, o de las proliferaciones de los tejidos hemolinfáticos, llamadas por Banti hiperplasias neoplásicas.

Como se obtuviera una reacción de Wassermann

positiva, se inició en Marzo 22 un tratamiento específico con inyecciones, día por medio, de biioduro (0,02 centím.), que no modifican el estado del enfermo, quien se deprime rápidamente y fallece, después de haber tenido una elevación de temperatura durante dos días, en la madrugada del 29 de Marzo, habiendo presentado en los últimos días pérdida completa de la sensibilidad al dolor en ambos miembros inferiores.

El líquido céfaloraquídeo, dos días antes de morir, es incoloro. No tiene albumosa. Tiene 4 por mil de albúmina y escasísimos elementos celulares en igual proporción de polinucleares y linfocitos. (En una punción practicada en Febrero 23 el líquido se extrajo mezclado con sangre, por cuyo motivo el examen citológico no se practicó).

Examen de sangre. — Mazro 27:

Glóbulos rojos.	3.800.000
„ blancos.	12.000
Relación globular	1 x 317
Hemoglobina	65 o|o
Valor globular.	0,85 „
Polinucleares neutrófilos . .	55,66 „
„ eosinófilos. . .	0,33 „
Linfocitos.	41,66 „
Grandes mononucleares y cél. de transición	2,33 „

(Glóbulos rojos normales)

Autopsia

Cadáver de un metro y diez de talla, con rigidez general, músculos poco desarrollados, piel con poca grasa, presenta sobre la sien derecha una pequeña elevación de color azulado, blanda, que al corte está formada por una masa rojo cereza.

La cara interna de la dura, lisa. Desprendiendo ésta se nota: una zona como de 20 centavos, ligera-

mente saliente, de color rojo, blanda, que corresponde a una zona de igual tamaño de la bóveda orbitaria, de color rojo, de superficie desigual, como tostada de manteca, en donde el hueso estaba como roído y que se puede atravesar sin mayor esfuerzo.

Seccionando una cuña del hueso, se nota por debajo de la lámina orbitaria una masa rojiza blanda uniforme. En otras partes, al desprender la dura se notan en la lámina interna unas depresiones pequeñas como granos de alpiste, agrupadas, de paredes interiores lisas, de color igual al resto del hueso. El cerebro de aspecto de aplanamiento de circunvoluciones, pesa 1.290 gramos.

Los ganglios del cuello son grandes y pálidos. Tiroides normal.

Pleuras lisas. A ambos lados de la columna se notan eminencias redondeadas, apenas salientes, blandas y que al corte están formadas por una masa rojiza, y en una de ellas, más grande, situada en la parte superior de las dorsales, se nota sobre este fondo rojo una zona amarillenta. La columna, con su médula, se conserva íntegra para ser seccionada ulteriormente.

Los pulmones normales. Peso: derecho, 180 grs.; izquierdo, 150.

Corazón de aspecto normal, endocardio liso, músculo normal, peso 90 gramos.

Bazo algo aumentado de tamaño, de cápsula lisa, pulpa roja, en que se notan numerosísimos corpúsculos de Malpighi. Peso 110 gramos.

Riñones: derecho, algo descendido. Su polo superior se pone en relación con un tumor, del tamaño de una mandarina, redondeado por detrás, mamelonado por delante, de color violáceo, que ocupa el lugar de la cápsula correspondiente, inmediatamente por debajo del hígado, pequeños ganglios rosados rodean este tumor. El riñón no contrae adherencias con él. Su aspecto es normal, su peso, como el iz-

quierdo, es de 70 gramos. Este tiene iguales caracteres.

La sección de aquel tumor nos muestra una zona rojo cereza periférica y una parte central irregular de color amarillento.

La otra cápsula suprarrenal es normal.

Hígado grande, de cápsula lisa, su cara inferior se pone en contacto inmediato con el tumor descripto, su consistencia es normal al corte, superficie ligeramente saliente, sin brillo. Dimensiones: 6 x 11 x 22 centímetros.

Estómago: contiene un líquido escaso turbio. Intestinos normales. Seccionada la columna, observamos en el cuerpo de algúnas vértebras dorsales, nódulos redondeados de color rojo cereza, de consistencia blanda. La médula presenta una diferencia de espesor en varios puntos de su altura, y correspondiendo a esta disminución de espjesor se nota que el contorno del agujero raquídeo, presenta una formación rojiza, blancuzca, que rechazando la dura madre espinal comprime la médula, hasta reducirla en algunos puntos al espesor de cuatro o cinco milímetros.

El neoplasma presentaba en todos partes una uniformidad perfecta, tanto del punto de vista de sus elementos celulares como del de su estructura y disposiciones generales.

Constituyen las células elementos de carácter linfoide, de tamaños variables y de forma más o menos irregular, según la región. Podemos decir, que la inmensa mayoría de las células tienen un protoplasma basófilo, aunque débilmente. Su núcleo es, en unas células, constituído por una fina red de cromatina, lo que da al conjunto un aspecto de palidez, y entonces se nota perfectamente un nucleolo. En otras células, que en algunos puntos constituyen la mayoría, el núcleo acumula en su periferia las masas de cromatina, dándole el característico aspecto de rueda. Es fácil seguir toda una gama de transiciones entre estos dos tipos, para pensar que corresponden a un

mismo elemento. En muchas células, el núcleo es excéntrico y rodeado muchas veces de un halo pálido, y entonces el protoplasma forma como si dijéramos la prolongación caudal de un cometa.

En unas partes, las masas tumorales forman masas jugosas y entonces las células tienen cierta independencia, notándose entre ellas escasísima substancia fundamental, finamente granulosa, y es en esas partes donde se notan con más frecuencia las células en forma de cometa. En otras regiones, las células se aprietan entre sí, adoptando formas poliédricas, sin que se aperciba entre ellas substancias fundamental. Y en otras partes se notan, en el seno de las masas tumorales, zonas de aspecto caseoso, duras, de color amarillento, que resalta con el color rojo cereza general. Estas zonas son secas y el examen microscópico demuestra que están formadas por células necrosadas, que conservan su forma y en qué se distingue bien el núcleo, pero en las cuales no es posible obtener las reacciones tintoriales ordinarias. Junto a estas zonas hemos podido ver hemorragias antiguas y recientes y obstrucciones vasculares producidas por trombos.

Digamos, además, que en todas partes se notan hemorragias más o menos importantes, como si dijéramos que las masas tumorales están infiltradas de glóbulos rojos.

Además de los elementos celulares que hemos mencionado, señalamos escasos linfocitos de núcleo compacto, trachicromático, pequeños, algunos normoblastos y en menor proporción aún, grandes células de protoplasma abundante y homogeneo, con núcleo gigante y multilobulado.

El estroma del tumor está constituido por un tejido conjuntivo muy delicado, que forma anchas mallas. En él se notan capilares sanguíneos. Estos no afectan, con relación a las células, disposición relativa de vasos, si comparamos esta neoplasia mesodérmica con el sarcoma, que es de igual naturaleza. De esas ma-

llas conjuntivas se desprenden algunos filamentos; pero esto mismo escasamente.

Como se ve, por esta somera descripción, el elemento principal de esta neoplasia está constituido por células linfáticas, entre las cuales ocupa un rol importantísimo la célula plasmática, y es en virtud de esta circunstancia que hemos pensado que aquí se trata de un mieloma múltiple plasma-celular.

El tumor es nodular, según se desprende de la descripción de la necropsia. Se observa una vértebra dorsal con nódulos en el cuerpo y en las apófisis. En ella se nota como hacen relieve dentro del canal verbral las masas neoplásicas, que reducen el volumen de la médula.

En el hueso, la neoplasia dilata los espacios medulares, comprimiendo y atrofiando las trabéculas óseas. Estas presentan sus bordes perfectamente lisos, conservando en parte su estriación alrededor de la cavidad medular, sin que hayamos notado en ninguna parte las corrosiones o lagunas de Howship.

Mielomas múltiples

(Doctores Elizalde y Llambías)

Segunda vértebra dorsal (tam. nat.). *a*, nódulo en el cuerpo; *b*, nódulo periostal; *c*, médula rodeada de infiltración mielomatosa.

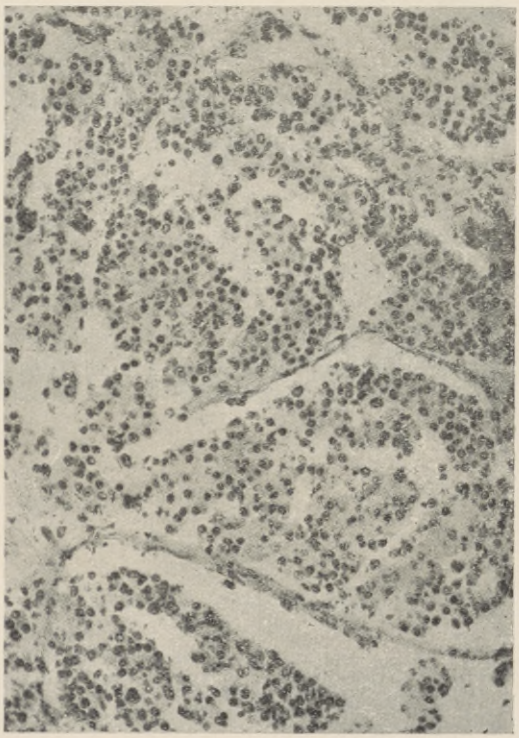

Mielomas múltiples

(Doctores Elizalde y Llambías)

CAPITULO XIV

Linfosarcomatosis de Kundrat

Kundrat (Wien. Klin. Woch., 1895) hizo una minuciosa descripción de una forma mórbida especial que observó en 50 casos. Su característica consistía en la gran hiperplasia invasora y agresiva de algunos grupos de ganglios linfáticos, a lo que puede agregarse la participación en el proceso de los demás grupos ganglionares.

El cuadro clínico de esta afección reconoce tres partes fundamentales. Los síntomas generales, los síntomas locales y los síntomas hematológicos.

Su comienzo es, generalmente, insidioso, y la evolución crónica en general dura de 1 a 2 años (Naegeli, Benjamin); rara vez se ha observado una duración de 6 años (Naegeli, Grob).

Hay manifestaciones generales de tipo indeterminado: inapetencia, decaimiento, palidez, la fiebre es un síntoma inconstante; puede o no existir; cuando existe es generalmente irregular, a veces muy alta hasta 41° (Müller y Grossmann).

Más característicos son los síntomas locales, y éstos varían según las regiones afectadas.

La localización inicial más frecuente se hace en el mediastino, y entonces las primeras manifestaciones consisten en dolores precordiales, sensación de presión en el pecho, y se presenta, como es natural suponerlo, el sindrome mediastianl completo, con sus fenómenos circulatorios, respiratorios y nerviosos; no nos parece el caso de hacer una descripción minuciosa; recordaremos entonces, en síntesis: como síntomas circulatorios: cianosis más o menos acentuada, circulación colateral subcutánea, además taquicardia, labilidad del pulso; como fenómenos físicos: abovedamiento generalmente anterior, matitez, y, como síntomas respiratorios: díspnea con tiraje y cornaje, bronquitis concomitante, soplos brónquicos por compresión de las grandes vías aéreas, disminución de murmullo vesicular en la región de las vías obstruidas; como síntomas nerviosos: tos y voz bitonal, anisocoria, etc.

A la pantalla radioscópica se constatan generalmente tumores voluminosos.

Suelen participar del proceso algunos ganglios del cuello y de los huecos supraclaviculares, aunque a veces también es el mismo tumor mediastinal el que hace eminencia por detrás de las clavículas. El hígado y el bazo muy rara vez aumentan de volumen.

Los síntomas de caquexia avanzan más o menos rápidamente; la muerte se produce ya por acentuación de los síntomas cardíacos y circulatorios, ya bruscamente por síncope, ya por complicaciones pleuropulmonares.

En algunos casos la localización inicial se hace en el cavum en las formaciones tifóideas, de la pared posterior de la faringe, en las amígdalas; el tumor inicial es generalmente visible a la apertura de la cavidad bucal; la mucosa que lo recubre es generalmente un poco más roja que lo normal; a veces se ulcera; los ganglios cervicales, supraclaviculares, se infartan en menores proporciones que el tumor ini-

cial. Los síntomas de obstrucción respiratoria son más o menos acentuados.

Otras veces la localización se hace en el estómago, intestino o ganglios retroperitoneales; la sintomatología es variada; fenómenos gástricos e intestinales, manifestación de oclusión intestinal; se ha observado también la peritonitis por perforación; generalmente en estos casos hay tumores palpables.

Naegeli menciona también una forma de linfosarcomatosis extendida a muchos grupos de ganglios, como ocurrió en una observación de Müllern y Grossmann.

Los síntomas hematológicos son importantes; la anemia o no existe o es de escaso grado.

Naegeli insiste en que es frecuente encontrar un número normal o aún inferior de glóbulos blancos, y en que la fórmula citológica puede variar en sentido contrario de lo que podría presumirse a priori; es decir, aumento de los polinucleares hasta proporciones de 84, 86 y 92 o|o, con consiguiente disminución del linfocito. No se constatan formas inmaduras.

Algunos autores, en cambio, creen haber observado alteraciones sanguíneas leucémicas (St. Klein, Türck); Sternberg les objeta que no se ha tratado de lifosarcomatosis de Kundrat, sino de su leucosarcomatosis, es decir, de leucemias a células grandes mononucleadas.

Grawitz habría observado extrema leucocitosis.

Diremos entonces que hay casos ciertos con número inferior o normal de glóbulos blancos; y que según algunas opiniones respetables los habría tambiín con alteración leucémica (Grawitz, Morawitz, Pappenheim). Ultimamente Preti (Congreso de la Soc. de Med. Int. de Roma, 1912), presentó un caso de linfosarcoma que se hizo leucémico; los glóbulos blancos pasaron de 8.000 a 55.000.

En los ganglios macroscópicamente aumentados de volumen, la alteración histológica es de todo punto comparable a la alteración leucémica; los elementos

proliferados son linfocitarios, con agresividad manifiesta, es decir, con infiltración de todos ios tejidos vecinos; pero muy pocas veces se ha hecho el examen de los ganglios que no presentan alteración macroscópica y, por lo tanto, no sabemos a ciencia cierta si presentan o no alteración histológica.

Sabemos que la médula ósea y el bazo rara vez están alterados; en cambio Fabian (Zieglers Beitrage, tomo 53) ha encontrado infiltración linfoide de ambos riñones, del corazón y del páncreas.

Es muy discutida la naturaleza de esta forma mórbida.

Basados en la circunstacia de que la alteración his tológica es exactamente igual a la de la leucemia; de que siempre están interesados muchos ganglios en el proceso; de que hay formas indiscutiblemente leucémicas más o menos limitadas; de que a la inversa hay linfosarcomas con alteración sanguínea leucémica, una serie importante de autores sostiene que la linfosarcomatosis de Kundrat tiene un estrecho parentesco con las linfadenosis, constituyendo un tipo especial de éstas (Pappenheim, Hirschfeld, v. Domaurs, Orth, Beitzke).

Kundrat la considera una alteración de vegetación del sistema linfático. Basa esta opinión en que la linfosarcomatosis se extiende a las serosas en forma difusa y no en nódulos; además, los linfocitos penetran entre los intersticios de los tejidos, no destruyendo la parte noble de estos sino secundariamente por presión; en los pulmones se infiltran siguiendo el trayecto de los vasos y de los bronquios.

Según Naegeli podrían formarse metástasis por vía hematógena en la médula ósea, hígado, bazo, piel; por lo tanto, sería distinta de las afecciones de sistema; para este autor la linfosarcomatosis ocuparía un lugar intermediario entre las afecciones netamente generalizadas, linfadenosis, leucémicas y aleucémicas, y las afecciones netamente localizadas, el sarcoma primitivo de los ganglios.

Sternberg considera esta forma como análogga a su leucosarmatosis, por lo tanto, distinta de las lecucemias. Esta opinión es la menos aceptada.

En la actulidad creemos que es posible formar juicio, sino definitivo e inapelable, por lo menos muy bien fundado; hay ya un gran número de observaciones prolijas que estudiadas en conjunto permiten hacer alguna síntesis.

Clínicamente, hay que distinguir dos formas de linfosarcomatosis; la forma regional y la forma generalizada; entre una y otra no hay ningún límite absoluto de demarcación; en ambas es posible reconocer generalmente el punto de partida de la neoplasia, ya sea en los ganglios linfáticos, ya sea en las formaciones linfoides de los órganos, especialmente intestino y timo. La diferencia entre la forma regional y la generalizada, reside solamente en la extensión del proceso; en la primera se afecta solamente un grupo de ganglios pertenecientes a la región en donde se inició la proliferación: en la segunda; además de éstos se toman ganglios de otras regiones.

Anatómicamente no hay diferencia alguna entre las formas localizadas y las generalizadas; por lo tanto, hay que reconocer un estrecho parentesco entre ambas, y además porque hay entre ellas todas las transiciones; la forma más localizada sería el linfosarcoma del intestino y el linfosarcoma del mediastino; el linfosarcoma de la amígdala; en estos casos hay solamente lesión de muy pocas ganglios; hay otros casos en que además de la lesión inicial se afectan también un mayor número de ganglios de la misma región, y finalmente casos en los que hay lesión inicial, adenopatía regional y adenopatía generalizada. Pueden tomarse también otros órganos; en la observación de Fabian, ya citada, había infiltración linfoide de ambos riñones, del corazón y del páncreas; en una observación de Nicol (Zieglers Bertrage, tomo 56) había lesión de timo y ganglios mediastinales e infil-

tración linfoide de riñones, testículos y glándulas salivares. Hay también observaciones en las que además de la lesión inicial de mediastino se encuentran hiperplasias generalidzadas de ganglios linfáticos en la mayor parte de las otras regiones.

Entonces, las forams estrictamente localizadas y las formas generalizadas son dos expresiones clínicas de un mismo proceso anatómico.

Por iguales argumentos se puede aceptar como muy probable el parentesco entre las linfadenosis generalizadas y las linfosarcomatosis. Entre éstas y las linfadenosis generalizadas, leucémicas y aleucémicas, no hay ninguna diferencia anatómica.

Entre la linfadenosis aleucémica típica y la linfosarcomatosis generalizada típica no hay más que esta pequeña diferencia: en la primera la mayor parte de los ganglios están afectados por igual, la hiperplasia es más o menos uniforme; en la segunda la hiperplasia es mayor en un grupo de ganglios y menor en los demás. Ambos tipos pueden o no acompañarse de alteración sanguínea. A notar que en la linfadenosis leucémica es frecuente que haya un crecimiento mucho mayor en un grupo de ganglios regionales: cuello, mediastino.

Entre las linfadenosis y las linfosarcomatosis localizadas o regionales, tampoco hay diferencia anatómica, y, por otra parte, hay casos de linfadenosis bastante localizada con alteración sanguínea; y las hay también sin ella.

Hay que reconocer entonces que se trata solamente de distintos tipos clínicos de una misma lesión anatómica fundamental; y que ellos forman una sucesión escalonada; en primer término estarían el linfosarcoma del intestino, del timo, de la amígdala; en segundo término las linfosarcomatosis regiones; al linfosarcoma de estos órganos se agrega una participación más o menos extendida de los ganglios de la región respectiva; y en último término las linfosarcomatosis generalizadas, en las que a la localización

orgánica inicial y a la participación de los ganglios regionales se agregan lesiones de los demás ganglios y órganos. Inútil insistir en que hay todas las transiciones y todas las combinaciones entre estos tipos esquemáticos.

Hay que reconocer que las formas estrictamente localizadas rarísima vez se acompañan de lesión sanguínea, y que en las formas generalizadas los demás órganos hematopoiéticos toman mucha menor participación que en las linfadenosis habituales.

Las linfosarcomatosis regionales más frecuentes son las del mediastino, las del intestino y ganglios abdominales, las del cuello, las de la amígdala.

Las más compljeas son las linfosarcomatosis del mediastino; en efecto, hay muchas clases de tumores del mediastino que se prestan a confusión porque son de aparicencias exteriores muy semejantes. En el mediastino hay tres clases de tejidos que pueden ser asiento de tumores: el timo, los ganglios linfáticos y el tejido conjuntivo; de aquí la gran complejidad. En la literatura se encuentran designaciones muy variadas para todas estas formaciones tumorales, lo que naturalmente aumenta la confusión.

Creemos que para poder precisar las particularidades de cada caso es necesario ponerse previamente de acuerdo sobre la momenclatura y la clasificación de los tumores; nos parece que las más completa y la más clara es la propuesta por Schridde y adoptada por Nicol (Zieglers Beitrage, tomo 56). Es la siguiente:

Como designación genérica, que nada prejuzga llamar a todas estas formaciones, *tumores malignos del mediastino,* y entre éstos habría que distinguir:

1.º Tumores malignos del timo; éstos pueden ser de tres tipos distintos:

a) de células redondas: ¿linfosarcoma tímico? ¿o carcinoma tímico?

b) del tejido interlobular: fibrosarcoma tímico.
c) de células epiteliales; carcinoma medular.

2.º Tumores de los ganglios, que pueden ser:

a) Linfosarcomatosis.
b) Granulomatosis.

3.º Tumores del tejido conjuntivo: verdadero sarcoma del mediastino.

Para que fuera completa esta clasificación habría que agregarle, entre los tumores de los ganglios, el endotelioma.

En la práctica la diferenciación de cada una de estas individualidades suele ser muy difícil; la primera dificultad es reconocer si el punto inicial ha sido el timo, o los ganglios, o el tejido conjuntivo. Para reconocer si los tumores son de origen tímico, hay algunos caracteres relativos; la persistencia de los corpúsculos de Hassal (como en los casos de Steudener, Branwell, Hahn, Thomas, Grandhomme); la polimorfia celular (Letulle y Rolleston); la penetración en gruesas venas (Weigert); la localización en la línea media y en la base del corazón (Simmonds). Ninguno de estos signos diferenciales es absoluto: la situación del tumor vale generalmente poco, porque cuando la masa tumoral es voluminosa, el timo y los ganglios, así como las vísceras, quedan englobados en una sola masa que cuando es grande puede desviarse hacia los lados, aunque el punto inicial haya sido el timo. La persistencia de los corpúsculos de Hassal puede encontrarse en tumores que han invadido secundariamente el timo, aunque no es lo frecuente; la polimorfia celular y la penetración en las venas, son también caracteres que pueden encontrarse en las hiperplasias linfoides de origen ganglionar.

Cuando es posible, a pesar de estas relatividades, precisar el origen tímico, hay que determinar la naturaleza del tumor.

No hay uniformidad en la interpretación de los tumores de células redondas; para los unos, éstas son epiteliales y consideran al tumor como carcinoma; para los otros son linfocitos, y entonces hablan de linfosarcoma.

Hay que hacer constar que el linfosarcoma es distinto del sarcoma a células redondas; ambos pueden originarse en el timo; en el sarcoma hay un tejido conjuntivo que rodea los nidos alveolares de células; entre éstas no hay retículo; en el linfosarcoma no hay la disposición alveolar y sí presencia de un fino retículo que sostiene entre sus mallas las células proliferadas.

El fibrosarcoma puede originarse en el timo o en el tejido conjuntivo; pero éste y el carcinoma tímico (a células epiteliales) nos interesan menos, y son más fácilmente reconocibles.

En síntesis, en el mediastino puede originarse el linfosarcoma en el timo o en los ganglios; aún cuando éste sea muy localizado, se diferencia del sarcoma a células redondas por los caracteres ya mencionados; las células que constituyen este linfosarcoma serían para Borst y Orth células linfoides de los Keimcentren.

Entonces, en los tumores del mediastino hay que tratar de determinar el punto de partida de la lesión; si éste es el timo, los tumores pueden ser linfosarcomas, lo que se reconoce en la participación del retículo; fibrosarcoma del tejido interlobular, lo que se reconoce en las células y en la distribución alveolar del tejido conjuntivo; carcinomas, originados en las células de la parte medular del timo.

En los ganglios pueden originarse los linfosarcomas, iguales histológicamente a los del timo, o la granulomatosis con su característica anatómica; popolimorfia celular, abundancia de eosinófilos, plasmazellen fibroblastos, células gigantes, etc.

En el tejido conjuntivo pueden originarse los verdaderos sarcomas. Se comprende que prácticamente

hay casos cuya caracterización es imposible, pues el tipo de los células y el del retículo presentan caracteres mal definidos; así Fabian, cuya autoridad en esta materia es indiscutible, no puede diferenciar en un caso el tipo de afección; no sería un linfosarcoma ni una linfadenosis; propone llamarla linfocitomatosis (Zieglers Beitrage, tomo 53); nos parece mejor la designación de Shridde: tumor maligno de mediastino.

Nuestra linfosarcomatosis puede entonces originarse, tanto en los ganglios como en el timo y extenderse secundariamente a las demás formaciones linfoides de la región y también a las serosas, y aún penetrar entre los parénquimas.

El punto de partida intestinal o mesentérico es muy frecuente, y aquí las dificultades diagnósticas son menos considerables que en el mediastino.

La bibliografía argentina es rica ya en observaciones de este padecimiento. El Dr. Saccone, con el título de Linfosarcoma nodular primitivo del ileo publica en los Arch. Lat. Amer. de Pediatría, 1911, la observación de un niño de seis años que presentó un comienzo más o menos brusco y una evolución crónica de 9 meses, con síntomas de obstrucción intestinal; en una laparatomía se extrajo un tumor que estudiado histológicamente fué clasificado de linfosarcoma; en la autopsia se demostró que no había participación ganglionar. Es el tipo más localizado.

El Dr. Máximo Castro (Rev. del Hospital de Niños, 1898), publica la observación de un niño de 5 ½ años con linfosarcoma de intestino y gran participación de ganglios mesentéricos.

El Dr. Santas (Sociedad Médica Argentina, 1902), publica un caso semejante de 4 años de edad. Estas observaciones serían entonces el tipo regional de la linfosarcomatosis.

Finalmente, el Dr. Aráoz Alfaro, presenta en el Círculo Médico Argentino, el año 1897, un caso de sarcomatosis difusa en un niño de 5 años; había lo-

calización grande de mesenterio y secundaria en el paladar, maxilares, riñones, ganglios tráqueobrónquicos y ganglios superficiales.

La linfosarcomatosis del cuello y de la amígdala no presentan mayores dificultades en su interpretación anatómica; si en su interpretación clínica, pues sabemos que sus síntomas se confunden con los de la granulomatosis y los de la linfadenosis.

En la bibiiografía extranjera he encontrado los siguientes casos de linfosarcomatosis:

Henoch (Charité Annalen 1883), Hubert, Kraft (Vien. Klin. Woch; 1906); Ring, (Arch. f. kind; 1904), Cohn. (Ynaaug Disert, Würzburg, 1906); Pick, Cerevesato (Arch. f. Kind., 1896; Goppert, (Virchow's Archivs 144) Coenen, (Arch. f. Kind; 1896); este autor observó un linfosarcoma del timo en un niño de 6 años, el que presentó alteración sanguínea leucémica, con predominio de linfocitos. Benjamín Ergeb. der Inn., Med. und Kind., Tomo VI, publica tres casos; uno era un niño de 5 años, con gran abdomen y ganglios abdominales palpables; reacciones de Perquet y Moro negativas; en la sangre había 12.000 glóbulos blancos de los que el 82.2 o|o eran polinucleares y el 9.3 o|o linfocitos. Después de 5 meses de observación murió por peritonitis supurada; a la autopsia se encontraron ganglios retroperitoneales y epigástricos con *caseificación* y reblandecimientos hemorrágicos. No habla el autor de exámen microscópico. Por esta razón y porque en las verdaderas linfosarcomatosis no se encuentran ganglios caseificados, nos parece poco probante esta observación.

El segundo caso, niño de 6 años, carece de autopsia; por lo tanto no se puede afirmar el diagnóstico.

El tercer caso es un niño de 3 años, también con gran abdomen; por punción se retiran de esta cavidad 250 ctm3. de líquido sanguinolento turbio con 3.5 o|o de albúmina, cuyos elementos citológicos predominantes eran celulas linfoides, de núcleo excén-

trico y protoplasma basófilo con vacuolos. Dice el autor que la autopsia demostró una linfosarcomatosis de las glándulas intraabdominales; tampoco hay mención de exámen histológico, lo que le resta también el más importante elemento de convicción.

En la bibliografía he encontrado además los siguientes casos.

Ruyter Howland. Arch. of. Ped. 1908. Niño de 18 meses; parece que la lesión inicial ha sido en el testículo, propagándose por vía linfática; no es típico; más bien correspondería al grupo de tumores del testículo, no obstante su título de sarcoma múltiple.

Ryan Med. Rec. 1899. Niñita de 20 meses; tumor en la base izquierda del cuello, con evolución en 4 meses.

Denucé y Ribiere (Journ. de Med. de Bordeaux, 1907), Niño de 3 años y medio, febril, tumores del intestino y ganglios abdominales; autopsia incompleta; al microscopio linfosarcoma.

Vincent. (The Brit. Journ; of. Child. Dis, 1910). Niño de 9 años; localización intestinal y mesentérica; al microscopio linfosarcoma a pequeñas células con infiltración de las paredes del intestino.

CAPITULO XV

Granulomatosis

Sinonimia: linfogranulomatosis, granuloma maligno.

Sintomatología

La casuistica de la afección es relativamente moderna, y se extiende a los últimos quince años aproximadamente. Las descripciones anteriores a esa fecha están confundidas con designaciones muy variadas y entremezcladas con afecciones distintas.

A pesar de ello, estamos medianamente informados en la parte clínica de la afección. Esta se presenta en todas las edades; se la ha observado en mamones y niños en diversos períodos de la infancia, Menabuoni. (Rivista di Clinica Pediatrica, Julio 1914) ha publicado recientemente tres casos, uno de 4 años, uno de 5 y otro de 9; por mi parte puedo reproducir las historias de otros 3 casos.

Parece que hasta el presente no se ha observado ningún caso de granuloma congénito.

A partir del año su frecuencia aumenta, alcanzando su máximun entre 25 y 35 años, disminuyendo después de los 40. La participación de los sexos puede ser equivalente en el primer decenio de la vida, no-

tándose en edades más avanzadas un predominio marcado del sexo masculino. Se ha pensado que estas particularidades son debidas más que a distinta organización de los sexos, a la influencia más decisiva del mundo exterior sobre el sexo masculino, es decir, a las mayores fatigas y trabajos, y causas tóxicas como el alcoholismo, lo que traería una mayor predisposición de ese sexo entre los 10 y los 40 años; en efecto hemos dicho que por debajo de esos límites la participación es aproximada.

No se ha podido apreciar de una manera evidente el rol de los factores higiénicos generales, ni tampoco la influencia que ejercen las enfermedades anteriores; es frecuente que el granuloma ataque sujetos sanos y fuertes.

La evolución de la enfermedad es frecuentemente larga, caracterizándose por su cronicidad; por lo general dura 1 o 2 años, habiéndose observado casos que han evolucionado en 7 años. Hay otros, y son los menos, en que la marcha es mucho más rápida, 4, 6 u 8 semanas, como los casos de Beitzke, Hirchfeld, Isaak y otros.

En la evolución podemos distinguir, con K. Ziegler dos estados o períodos: el primero de enfermedad local, clínicamente hablando, y el segundo de generalización.

Empieza generalmente este padecimiento por un ganglio o por un grupo ganglionar casi siempre superficial; en la mitad de los casos, más o menos, son los ganglios laterales del cuello los que primero se toman; en grado de frecuencia les siguen los axilares, submaxilares, supraclaviculares, de la nuca, ingle etc.

No raramente la lesión se inicia en los ganglios profundos y en ese caso el primer estado puede pasar desapercibido o prestarse a errores de diagnóstico; a veces se enferma prematuramente el bazo y más raramente el tejido linfático de las glándulas lacrimales y salivares.

La puerta de entrada queda todavía imprecisa; es probable que sea la piel, o las mucosas respiratorias o digestivas, o los conductos glandulares; su determinación es difícil porque no queda vestigios del pasaje del agente productor.

La sintomatologia en esta faz es casi siempre muy pobre; suele observase con una frecuencia que se calcula en el 12 o|o de los casos, manifestaciones prodrómicas del lado de la piel y mucosas, las que pueden preceder mucho o poco tiempo a las exteriorizaciones ganglionares. En la piel suelen observarse distintos tipos de prúrigos, erupciones exantemáticas que se acompañan a veces de prúrito intenso; otras veces son lesiones eczemetosas con abundante secreción. El caso núm. 3 observado por nosotros, presentó poco tiempo antes de la iniciación de la enfermedad un herpes zoster cuyas cicatrices eran bien manifiestas.

Las manifestaciones de las mucosas son menos elocuentes; se observa a veces disnea, tos seca etc.

En esta faz son los síntomas locales la única expresión clínica; el o los ganglios afectados aumentan de volumen, alcanzando grados muy variables desde dimensiones discretas hasta volúmenes considerables. Su consistencia no tiene nada de característico; pueden ser blandos o duros; quedan aislados o se fusionan entre sí; son generalmente indoloros y de ordinario no adhieren a la piel ni llegan a supurar, salvo cuando intervienen variaciones asociadas.

El crecimiento tiene grandes variaciones, observándose estacionamientos que duran hasta años y otras veces aumentan considerablemente en poco tiempo.

Aun no está establecido con certidumbre si de este estado pueden retroceder hasta la curación.

En el caso núm. 3, presentado por el doctor Elizalde a la Sociedad de Pedeatria Argentina en Diciembre de 1914, como puede verse en su historia, se observó una retrocesión bajo la influencia del tratamiento roengenoterápico, que persistió aproximada-

mente un año. Cuando volvimos a ver al enfermo los ganglios estaban lesionados profundamente y muy abultados.

Las masas ganglionares del cuello y parte superior del tórax pueden dar los síntomas más variados de compresiones vasculares y nerviosas pero como se comprede, esa sintomatologia no pertenece en propiedad al granuloma.

La fórmula sanguínea parece que presenta algunas modificaciones ya en este período, caracterizadas por una relativa linfocitosis (Sterger).

Los demás síntomas generales faltan, se puede decir, en absoluto: el estado de nutrición de los pacientes se mantiene en relativas buenas condiciones, así como el apetito, las funciones digestivas, la aptitud al trabajo.

De este primer estado y sin límites de demarcación fija, insensiblemente, se pasa al período de generalización. Los ganglios linfáticos se toman unos después de otros, con los mismos caracteres variables de los ganglios primitivamente afectados. Habitualmente el hígado y el bazo aumentan de volumen; pero de ordinario la esplenomegalia no alcanza grandes dimensiones.

Las amigdalas pueden participar del proceso, pero rara vez en forma predominante; a veces hay tumores en sitios atípicos, sobre el trayecto de los vasos linfáticos.

Se debe tener presente que hay algunos casos en los cuales el proceso se ha iniciado en los ganglios profundos, como lo haciamos notar; estos casos al generalizarse, no siempre presentan lesiones de los ganglios superficiales, quedando acantonado el proceso a los ganglios viscerales.

De todos modos es en esta faz de la evolución cuando aparecen los síntomas generales caracterizados por enflaquecimiento, palidez, pérdida de fuerzas. La piel se pone seca, quebradiza; suele presentar manchas

parduzcas, exantemas y eczemas de distinto tipo, descamaciones, hiperkeratosis ictiosiformes etc.

Hay además algunas alteraciones de la piel, que son en cierto modo específicas (Gross); consisten en formaciones tumorales, ya sea papulosas o en napa, de dimensiones variables, que toman el cutis y el subcutis y que pueden ulcerarse. Se han encontrado nódulos en la mama, en la mucosa del labio (Haeckel), en el paladar duro (Dutiot).

A veces suelen presentarse placas de edema duro, especialmente en la piel del pecho.

En este período hay generalmente modificaciones de la temperatura; la fiebre pede ser de tipo irregular, remitente, interminente, recurrente. Cuando la fiebre asume este último tipo se le llama también tipo Pel-Ebstein, en homenaje a los clínicos que llamaron la atención sobre ella.

Schick (Zeit f. Klin. B. d. V. S. 493.1913), ha publicado hace poco tiempo un caso muy típico: se trataba de un niño de dos años y dos meses, en el que el diagnóstico se basó suficientemente. Desde Mayo hasta Diciembre tuvo 13 períodos febriles con 12 intercalares apiréticos; los primeros fueron de fiebre baja y de corta duración; después del tercero la temperatura se hace más alta, alcanzando 39°. En los períodos febriles hay fenómenos de activación del tumor ganglionar del cuello.

Durante la observación de este enfermo se recogió un hecho curioso; el niño hizo un sarampión intercurrente, que tuvo la virtud de hacer disminuir el tumor, mejorar el estado general y dejar un período de temperaturas subnormales más largos que los habituales.

Schick se pregunta si estos no son fenómenos de anergia semejantes a los que trae el sarampión para la tuberculina, y si esta circunstancia no sería un nuevo punto de apoyo para la etiología tuberculosa del granuloma. Además, el enfermito tuvo después

una varicela que no influenció ni en un sentido ni en otro la marcha de la afección.

Sluka ha podido observar en un chico de 5 años fenómenos semejantes producidos por el sarampión.

Con motivo de su caso, Schick hace la revista bibliográfica reuniendo un total de 57 casos, de los cuales 9 pertenecen a la infancia. Publica un resumen de las historias clínicas de estos últimos casos, y creemos de nuestro deber hacer notar que en varios de ellos no hay mención ni de autopsia ni de biopsia, lo que resta un gran valor a las observaciones, puesto que, aunque lo anticipemos, el diagnóstico de granulomatosis es imposible sin esos recursos.

De los otros casos no pertenecientes a la infancia las designaciones bajo las cuales son publicados, son muy variadas; así figuran pseudo leucemias 13 veces, enfermedad de Hodgkin 10 veces (entre estos el trabajo de Ziegler con 12 casos), linfadenoma 3 veces, sarcoma y sarcomatosis 7 veces, linfosarcoma 1 vez, pseudo leucemia linfática 1 vez, anemia esplénica 2 veces, tumores agudos 1 vez, linfogranulomatosis 1 vez, granulomatosis y granuloma maligno 4 veces.

La conclusión fluye nítidamente de estos hechos; hay algunos casos indiscutibles de granulomatosis que evolucionan con fiebre de tipo recurrente, pero hay otras afecciones de índole muy distinta que se acompañan del mismo cuadro. Por lo tanto, este síntoma no tiene sino un valor relativo.

En síntesis, ni la existencia de fiebre ni su tipo clínico tienen gran valor diagnóstico: lo más frecuente parece ser la fiebre a tipo irregular, como en nuestros 3 casos, observándose en algunos casos los otros tipos clínicos de pirexia.

Las alteraciones hematológicas que acompañan a la granulomatosis han sido prolijamente estudiadas; Schur en 1903 es el primero entre los autores alemanes que llama la atención sobre este punto, notando que frecuentemente se presenta una leucocitosis poli-

nuclear neutrófila; Klein en Alemania, y Hutchison en Inglaterra corroboran estos datos.

La interpretación del síntoma se ha prestado a discusiones; para los autores ingleses y americanos como Branwell, Da Costa, Gibbons, Gailland, Longcope, Muir, Murray, Ruffin, Spencer, la leucotocitosis polinuclear seria incidental, independiente de la enfermedad misma y producida por infecciones secundarias, Schur, Naegeli y La Roy, entre los autores alemanes y franceses, consideran la leucocitosis como dependiente de la enfermedad misma.

Fabian (Wien. Klin. Woch; núm. 43. 1910), con gran experiencia sobre el punto llega a las siguientes conclusiones.

1.° Frecuentemente hay una leucocitosis polimorfoneutrófila de mediano grado.

2.° Puede no haber alteraciones sanguíneas.

3.° En 1|5 de los casos puede haber leucopenia, sea transitoria, sea permante.

4.° Cualitativamente, los polinucleares aumentan hasta el 99 o|o los linfocitos disminuyen hasta el 5 o|o, y estas modificaciones se observan a veces con leucocitosis, a veces con leucopenia y más raramente con número normal de leucocitos.

5.° En un cuarto de los casos hay eosinofillia.

6.° Raramente hay aumento de mastzellen.

7.° Existen algunos mielocitos, rara vez en número suficiente para hacer porcentaje.

8.° Una vez constató de plaquetas.

9.° A veces hay linfocitosis generalmente pasagera.

10. Hay siempre anemia, ligera al principio, de grado intenso después.

Tres años después de este trabajo Steiger, en su artículo ya citado, con mayor número de casos y de exámenes, modifica un poco estos postulados en la siguiente forma:

1.° El cuadro sanguíneo de la linfogranulomatosis consiste en una leucocitosis; en el período florido hay

una leucocitosis polinuclear neutrófila y en la última faz del proceso una pronunciada linfopenia.

2.º Estas alteraciones morfológicas de la sangre corresponden a tres períodos histológicos:

a) La hiperplasia linfática.

b) El tejido de granulación a células polimorfas, rico en células epitelioides uni o polinucleadas, y en elementos eosinófilos, con zonas necróticas caracterizadas por células gigantes de Sternberg, con núcleo situado en el centro y cuerpo protoplasmático basófilo.

c) Induración fibrosa hialina con amiloidosis.

Basado en estas circunstancias Steiger sostiene que para apreciar el valor clínico de las alteraciones sanguíneas es necesario repetir los exámenes en distintas faces de la enfermedad. Caillan (Gazz des Hop. 1911,) publica un caso muy complejo; la alteración anatómica de los ganglios recuerda la lesión característica del granuloma; sin embargo presentó 160.000 glóbulos blancos de los cuales el 90 o|o eran polinucleares y el 10 o|o eran linfocitos. El autor se inclina a considerar su caso como una forma anómala o especial de linfosarcomatosis.

Tal es la sintomatologia propia del granuloma. Es necesario agregar que el volumen que suelen alcanzar los ganglios enfermos y su localización variada traen un cortejo sintomático sumamente rico, pero que depende exclusivamente de esos factores; así los ganglios torácicos pueden traer el siudrome mediastinal, en su cuadro más completo; los ganglios abdominales perturbaciones de la circulación porta y de la gran circulación, así como siudromes coledocianos; los ganglios superficiales, compresiones vasculares y nerviosas.

En la última faz del proceso suele observarse albumunuria, diarreas, sudores, sensaciones dolorosas en el tórax, abdomen y mienbros, somnolencia, etc.

La terminación se hace habitualmente en marasmo, en caquexia, salvo que infecciones intercurrentes o incidentes variados la precipiten.

Repetiremos que el proceso anatómico de los ganglios y órganos afectados no llega a la supuración, y cuando llega a producirse es siempre por obra de infecciones agregadas.

Aunque con poca frecuencia, suele observarse una forma aguda de la afección, que se asemeja extraordinariamente a la fiebre tifoidea; sería la forma tifoidea de Ziegler; Rosenthal (Berl. Klin. Woch; número 51.1913), acaba de publicar un caso en el que faltaba toda lesión de los ganglios superficiales; después del primer período febril, tuvo una remisión, la que fué seguida de nuevas faces de pirexia, hasta que se produjo la muerte en caquexia. El diagnóstico clínico de esta forma es casi imposible.

Anatomia Patologica

Consiste en una alteración del tejido linfoide, caracterizada por una gran polimorfia celular, encontrándose las más distintas clases de glóbulos blancos, fibroblastos, células epitelioides, gran cantidad de células eosinófilas y células gigantes especiales, llamadas de tipo Sternberg constituidas por un protoplasma abundante, núcleos redondos, ovales o lobulados, intensamente coloreables por los colorantes nucleares y colocados generalmente en el centro de la célula. Estas células pueden tener también varios núcleos.

La lesión macroscópica es menos caracterizada y mucho más irregular; generalmente los órganos más afectados son los ganglios linfáticos, pudiendo distinguirse 3 tipos: 1.º cuando la lesión ataca solamente los ganglios periféricos; 2.º cuando ataca solamente los profundos, y 3.º cuando se extiende a los dos sistemas a la vez.

En cualquiera de estos tipos los ganglios están au-

mentados de volúmen en proporciones que varían desde tamaños pequeñños hasta tumores de grandes dimensiones, que se comparan con las de una mandarina, una naranja y aún una cabeza de feto. Los ganglios pueden estar individualizados o fusionados; ser duros o blandos, de color blanco, rojizo o veteado; la superficie de sección es seca o húmeda, lisa o granulosa; a veces hay focos necróticos de aspecto caseoso.

Suele observarse variaciones de intensidad en la alteración de los distintos grupos ganglionares, y así puede verse los ganglios mediastinales o retroperitoneales enormemente abultados, mientras que los demás no han alcanzado sino grados medianos, lo que da al conjunto de la lesión un extraordinario parecido con los tumores malignos y sus metástasis.

El aspecto exterior de estas lesiones ganglionares puede, por lo tanto, prestarse a confusiones; en cambio en el bazo se producen con gran frecuencia alteraciones que aún en su aspecto macroscópico son características; este órgano está frecuentemente aumentado de volúmen, aunque esta esplenomegalia no alcanza, en la mayoría de los casos, grados extremos. El aspecto del corte es característico; algunos autores lo han comparado al pórfiro, llamándole por consiguiente bazo pórfiro; otros con el de las salchichas comunes. En efecto, resaltan sobre el color rojo del parénquima, núdulos blanquecinos, de tamaño variable, generalmente redondeados y bien limitados, a veces confluentes; a veces suelen partir de estos nódulos algunos tractus cicatriciales, irregulares que penetran el órgano y le dan una consistencia más dura. Los nódulos blanquecinos están constituidos por tejido de granulación, muy semejante al que se observa en los ganglios. El bazo pórfiro es tan característico que se puede fundar en su sola presencia el diagnóstico de granuloma (Meyer).

Iguales nódulos pueden encontrarse en el hígado, pulmón, la médula osea.

Todos los órganos y tejidos pueden ser interesados por el proceso: mucosa tráqueo-brónquica, riñones, serosas en general, cerebro, pancreas, ovario, testículos, cuerpo tiroides, etc. El hueso periosteo y los vasos en general pueden ser interesados por lesiones de vecindad.

Meyer. (Frank. Zeft. f. Path; Bd. 8, S. 343), encontró en dos casos alteraciones particulares de la mucosa traqueal, que presentaba un color marmóreo y ulceraciones superficiales. Al microscopio había infiltración celular y pérdida del epitelio.

En síntesis, entonces, las lesiones macroscópicas no son perfectamente características en los ganglios; el bazo pórfiro, al contrario, es típico, pero no es constante. Las lesiones microscópicas, en cambio, están perfectamente bien determinadas y consisten en la existencia de células de diversas clases, tanto normales como patológicas pertenecientes a la serie blanca, y en la existencia de fibroblastos y células gigantes, tanto de tipo Sternberg como de tipo Langhans.

Es particularmente notable el hecho de que el manto linfoide del intestino queda generalmente intacto, sin tomar participación en el proceso por difundido y extenso que éste sea.

Etiologia (*)

La etiologia de la granulomatsois no ha podido ser determinada con precisión hasta el momento actual; sin caer en exageraciones podemos afirmar que son innumerables los estudios realizados hasta hoy; sin embargo, las adquisiones no son completamente concluyentes. Debemos esperar que una experimentación más abundante y más prolija nos ilustre definitivamente.

(*) Los artículos de Hirschfeld y Meyer, Folia Haematológica Mai, 1913, Hept 2, han sido las fuentes pincipales de donde se han sacado las citaciones que siguen.

Las opiniones están muy divididas; ensayaremos de enumerarlas, dando los fundamentos en que cada una se apoya. Dejaremos para el último la tuberculosis en razón de ser más complejas las investigaciones.

Se ha inculpado a la sífilis como productora del granuloma: ella figuraba en la anamnesia de los enfermos de Fabian (1), Gowers, Hutemann, Iwanow (2), Renvers, Koslowky (3), Ziegler, Vaquez y Ribiere (4).

Blunberg (5) encontró en un enfermo reacción de Wassermann positiva y en la autopsia del mismo constató la existencia de un aneurisma de la aorta. Caan (6) encontró también reacción de Wassermann positiva empleando el corazón de chanchitos como antígeno.

Proescher y White (7) creen haber demostrado la existencia de espiroquetas; en cambio Longcope, Kidd y Turnbull (8), Kormoczy (9), Weber y Ledigan (10), Moritz (11), obtienen resultados negativos. Hirschfeld (12) en preparados frescos y secos, con los métodos de Giemsa y de Levaditi no puede tampoco encontrar espiroquetas.

El hecho de que la sífilis figure en la anamnesia de los pacientes no basta para aceptar una relación etiológica entre esa afección y el granuloma, dada la gran

---

(1) Arch. j. Klin. Chir. Bd. CXL y Ztbl. f. allg. Path. Bd. XXII.

(2) *Iwanow.* — Allg. Wun. Med. Ztg. núm. 12 1907.

(3) Russ. Med. Rundschau, 1905.

(4) Soc. Med. des Hop.—1900.

(5) Grenzgebicte, Bd. XXIV.

(6) Munch. Med. Woch.—1910.

(7) Munch. Med. Woch.—1907.

(8) Arch. of the Path. Inst. of. London Hosp. —1908.

(9) Verein der Spezialarzte in Budape st. — 10 Juli, 1909.

(10) Arch. F. Klin. Med. B. XCVI.

(11) *Rusky Wratsch,* 1909.

(12) Folia Haematológica.—May, 1913.

frecuencia de la sífilis; igual circunstancia debe ser mencionada en lo que se refiere a la reacción de Wassermann. Sin embargo, tampoco serían razones suficientes para negar en absoluto un rol etiológico a la sífilis; en cambio; la circunstancia de que sólo Proescher y White hayan encontrado espiroquetas al nivel de las lesiones, mientras que todos los demás autores que las han buscado especialmente, han llegado a resultados negativos hace muy poco probable la naturaleza sifilítica del granuloma, y de todos modos, la deja indemostrada.

Muchos autores han encontrado en las lesiones de granuloma los más diversos gérmenes; así Gabbi y Barbazzi encuentran bacilo coli, Roux y Launois, Crowder, Verdelli, estafiyococos, Labbé y Jacobson, Maffucci y Piccini, Warnecke estreptococos; Longeope, proteus vulgaris; Delbet, neumococos; Benda, un bacilo ácido resistente; Byron Branwell, protozoarios.

La presencia de estos gérmenes puede ser explicada por una infección secundaria durante la vida, o por errores de técnica en el estudio de los preparados; por lo menos nada hay de probable ni de probado sobre su rol etiológico.

Recientemente Verplog, Kehrer y Hoogenhuyze (Miinch Med. Woch, núm. 21.1914), experimentando con todas las precauciones necesarias han encontrado en cinco casos de granulomatosis bacilos granulares mezclados con cocos, que se desarrollan bien en el suero de caballo y de buey de Loffler, dando cultivos de color blanco y de aspecto mucoso: al microscopio los bacilos son polimorfos con gránulos, Gram positivos, resistentes a la antiformina pero no a los ácidos; las inoculaciones en chanchitos, perros y dos monos han sido negativas.

C. H. Bunting y J. L. Yates (Jounn Mmr. Med. assoc. 1913 p. 1803; 1914 p. 516) han aislado un bacilo difteroide de siete casos de enfermedad de Hodgkin; estos estudios han sido confirmados por Negri y

Mieremet, Billings y Rosenow (Journ Amer. Med. Assoc. 1913 p. 2122). Los primeros de estos autores han realizado inoculaciones experimentales en el mono con dicho bacilo, al que designan con el nombre de Corynebacterium Hodgkini o Bacterium Hodgkini y dicen haber reproducido en los ganglios linfáticos de ese animal lesiones idénticas a las de la enfermedad de Hodgkin, las que se acompañaban de alteraciones hematológicas iguales a las humanas. Billings y Rosenow, con fines terapéuticos, han experimentado las vacunas de este bacterio, con resultados halagueños, lo que sería una prueba más de su acción patógena.

Son estudios demasiado recientes que requieren confirmaciones posteriores.

Recordaremos que algunos autores, como Dietrich, Tsunoda, y algunos otros creen en la naturaleza tumoral del granuloma; para ellos la etiologia sería perfectamente desconocida, como lo es la de todas las neoplasias. Sin embargo, todo hace presumir que la granulomatosis sea un proceso infeccioso crónico: evolución clínica, lesión anatómica.

La causa etiológica más frecuentemente inculpada ha sido la tuberculosis. Sternberg, en los casos que motivaron sus primeras publicaciones encontró tubérculos típicos y bacilos tuberculosos, lo que le hizo pensar que la granulomatosis era una verdadera tuberculosis del aparato lifático, evolucionando con el cuadro de la pseudo leucemia.

A partir de las publicaciones de Sternberg los estudios se han multiplicado y la bibliografía de este asunto es extraordinariamente rica. Se ha encontrado, como datos positivos y de valor que hagan pensar en la etiología tuberculosa, los siguientes: 1.° Concomitancia de lesiones anatómicas tuberculosas y lesiones de granulomatosis; 2.° bacilos tuberculosos; 3.° gránulos de Much; 4.° gránulos de Much y bacilos tuberculosos; 5.° la inoculación a los animales con el material de granulomia ha dado resultados positivos. A fin de abreviar y al mismo tiempo dar una idea de conjunto puede consultarse el cuadro que sigue:

Cuadro demostrando el nombre de los autores y los hechos encontrados

Lesiones tuberculosas	Gránulos de Much	Bacilos tuberculosos	Bacilos tuberculosos y Gránulos de Much	Inoculaciones	
				Número	Resultado positivo
Schur	Rosenfeld	Sternberg	Fraenkel y Much	2	1
Steinhaus	Lutze	Arndt	O. Meyer	5	2
Ferrari y Cominotti	Löffelmann		Hirschfeld	5	1
Hitschmann y Stoss	Dietrich		Blumberg		
Crouder	Frieser		Kaufmann		
Graetz	O. Meyer		Beumelberg		
Benda	Beumelberg		Löffelmann		
Fleischmann	Hirschfeld		Arndt		
Sternberg			Dietrich		
Löffelmann					
Voigt					
Lichtenstein					

En la columna en que figura el hallazgo simultáneo de bacilos tuberculosos y gránulos de Much, debe tenerse presente que la frecuencia de los últimos sobre los primeros es preponderante; de 48 casos, solo 8 han presentado, sea los bacilos solos, sea asociados a gránulos.

Como se ve, en numerosos casos observados por un número respetable de autores, se han encontrado lesiones tuberculosas típicas.

De acuerdo con las opiniones de Meyer creemos que ese conjunto de casos debe constituir un grupo aparte, pues hay concomitancia de dos lesiones que son distintas; las lesiones tuberculosas y las lesiones granulomatosas.

Entre nosotros el doctor Velazco Blanco (Rev. de la Soc. Med. Argent. pág. 1796, año 1913, ha tenido oportunidad de observar y publicar un caso de esta clase, con lesiones tuberculosas y bacilos ácidoresistentes en un ganglio extirpado durante la vida del enfermo; a pesar de estas constataciones las inoculaciones fueron negativas.

Hay más de cincuenta casos no complicados de tuberculosis en los que se han encontrado gránulos de Much. Desgraciadamente la significación de estos cuerpos queda llena de obscuridades; mientras Much los considera una modificación morfológica del bacilo tuberculoso, una serie de autores les niega todo parentesco con ese germen.

El número de inoculaciones es poco considerable, y los resultados positivos son aún menores, de suerte que no dan fundamento suficiente para hacer afirmaciones categóricas.

Hay casos de granuloma que han terminado en tuberculosis miliar; como punto de partida de esta, no se encontró en el caso de Meyer (Bert. Klin. Woch. núm. 31.1912 otros focos de tuberculosis viejas y sí solo bacilos ácido resistentes en el tejido granulomatoso puro, sin mezcla de tuberculosis en el sentido

histológico. Hay otros casos de Fischer, O' Chiari, Haerle, etc. que son parecidos.

Nos parece que de estos hechos tampoco se puede sacar conclusiones, puesto que aún al examen anatómico más prolijo pueden escapar pequeños focos de tuberculosis, localizados en los ganglios y pulmones; y además, estos hechos hacen posibles las presunciones pero nunca las demostraciones categóricas.

Hace poco tiempo Steiger (Zeit F. Klin Med. Bd. 79, Heft 56) agrega una contribución importante a este problema; ha estudiado 8 casos de granuloma; en uno había antecedente sifilíticos; otro carecía de todo antecedente; en estos 2 casos las investigaciones para demostrar la tuberculosis fueron negativas. De los casos restantes el estudio bacteriológico fué positivo cinco veces. En tres de ellos se practicaron inoculaciones con dos resultados positivos, con la particularidad de que uno de los chanchitos inoculados reprodujo lesiones de granuloma, las que pudieron ser retrasmitidas a otro chanchito. Con material de este último se inoculó un conejo, produciéndose una tuberculosis. Con material de otro chanchito en el que la inoculación fué positiva y que presento lesiones del tipo del granuloma en el sitio de la inyección, se inoculó también un conejo, el que murió de tuberculosis a las 7 semanas.

Lichtenstein (Virchows. Archivs B. CCII), había podido reproducir también en el chanchito lesiones de granuloma.

De su experiencia Steiger deduce que las alteraciones tuberculosas típicas obtenidas en el chanchito pueden ser reproducidas por el tipo humano del bacilo de la tuberculosis; que el tejido de granuloma obtendo por inoculación ha sido causado por el tipo bovino del mismo bacilo, el que tiene una escasa actividad exudativa, necrótica y caseificante y una gran capacidad productiva. Entonces en los chanchitos ha tenido el caso de infecciones mixtas. Esto es aún más

probable, puesto que no se consigue producir el granuloma con culturas del tipo bovino puro.

Además, el hecho de que en el chanchito se haya producido tejido de granulación al lado de lesiones de tuberculosis miliar, y de que el conejo, en general inmune para el tipo humano, se enferme de una tuberculosis nodular de los órganos internos cuando se le inyecta con trituración de granuloma, son circunstancias que hacen presumible que la linfogranulomatosis sea provocada no solo por el tipo humano, sino también por el bovino.

Los conejos que inyectó Steiger con granuloma humano, por vía subcutánea o intraperitoneal, tuvieron una tuberculosis nodular, mientras que los conejos de control, inyectados con bacilos humanos virulentos quedaron sanos. Le parece entonces al autor una presunción aceptable que sea el tipo bovino el causante de la linfogranulomatosis humana. Este virus tendría una especial afinidad por el tejido linfático, donde produciría las lesiones conocidas.

En uno de sus casos el autor ha obtenido una reacción fuertemente positiva con tuberculina de origen bovino y francamente negativa con tuberculina de origen humano. Desgraciadamente este hecho no tiene valor probatorio, pues las tuberculosis, ya sea quirúrgicas o viscerales reaccionan diversa e inconstantemente a las tuberculinas de diversa proveniencia. (Monti, Heim, John, V. Genardt etc.).

El material de experimentación y observación es copioso, como se ve, pero aún insuficiente para dejarnos conclusiones definitivas. Por lo tanto, deberemos conformarnos con quedar por ahora en el terreno de las hipótesis.

Pero antes es conveniente fijar los hechos positivos adquiridos, en una breve síntesis; los casos investigados pueden ser divididos, según Hirschfeld en los siguientes grupos:

1.º Casos con tuberculosis histológica concomitante.

2.º Casos en los que solo hay células gigantes de Langhans, sin tuberculosis histológica.

3.º Casos sin tuberculosis histológica, pero en los que la inoculación al chanchito prueba la existencia de bacilos tuberculosos.

4.º Casos con gránulos de Much, y con inoculaciones a veces negativas y a veces positivas.

5.º Casos en los que no se de muestra la tuberculosis, ni en el cuadro histológico, ni por la presencia de gránulos de Much, ni por el éxito negativo de las inoculaciones en los diversos animales.

Tales son los hechos adquiridos. La interpretación es naturalmente variable.

Meyer, en su revista crítica ya citada, llega a las siguientes conclusiones:

1.º Los casos con bacilos ácido-resistentes sin alteración tuberculosa, aquellos con inoculaciones positivas, así como los otros de granuloma puro, sin foco antiguo de tuberculosis, con bacilos ácido-resistentes en el tejido granulomatoso y terminación en tuberculosis miliar, hablan elocuentemente en favor del rol etiológico del bacilo de la tuberculosis en estos casos.

2.º Igual significación tienen los casos de granuloma con gránulos de Much o inoculación positiva (2 de O. Meyer y 1 de Fraenkel).

3.º Lo mismo puede decirse de la combinación frecuente de alteraciones granulomatosas y tuberculosas.

4.º Los casos en los que existen exclusivamente los gránulos de Much y dan sin embargo una inoculación positiva arrojan una presunción en favor de la identidad de los gránulos con el bacilo de la tuberculosis.

Nos cabe hacer constar que los casos con bacilos ácidoresistentes, así como aquellos que han dado inoculaciones positivas, son la estricta minoría, y que la terminación en tuberculosis miliar nos parece muy poco probante, por cuanto en el 98 o|o de los cadáveres de adultos se encuentran alteraciones tuberculosas viejas, que pueden ser el punto de partida de

la miliar independientemente del proceso granulomatoso.

Los casos de inoculación positiva con gránulos de Much son también en número insuficiente para fundamentar conclusiones.

La frecuente combinación de tuberculosis con granulomatosis es un hecho incontestable, pero falta probar las relaciones etiológicas entre ambas.

Así es que manteniéndose en el estricto rigor científico no podemos admitir como hecho definitivamente demostrado el rol etiológico de la tuberculosis en el granuloma, si bien todo hace presumir que tengan estrechas relaciones.

Con Hirschfeld, creemos entonces descutibles las siguientes teorías:

1.° La linfogranulomatosis es una enfermedad individualizada, producida por un germen que hasta hoy no se conoce. Esta opinión se basa en la índole propia de la neoformación, que se asemeja, según todos los autores, al tejido de granulación, cuya naturaleza es estrictamente inflamatoria, sin carácter hiperplásico o tumoral.

2.° La linfogranulomatosis puede ser producida por distintos agentes, ella es sólo una forma especial de reacción del organismo: una de las causas más frecuentes sería la tuberculosis. Esta teoría se apoya en las diversas constataciones bacteriológicas que hemos mencionado, en el hallazgo frecuente relativamente de bacilos tuberculosos y de gránulos de Much, y en los resultados positivos de las inoculaciones en el chanchito.

3.° La linfogranulomatosis es una infección de naturaleza tuberculosa. Conocemos ya los fundamentos de esta opinión. Es conveniente notar que algunos autores, como La Roy (Arch. Intern. de Chir., 1907) creen posible que se trate de tuberculosis atenuada. Hirschfeld y con él muchos otros autores, rechazan esta presunción, basados en la gran malignidad clínica, la fuerte leucocitosis, la gran extensión

de las lesiones y las caquexias graves y a veces rápidas con que termina generalmente la afección, lo que hace más probable que se trate de virulencias exaltadas y no atenuadas.

4.º La linfogranulomatosis no sería producida por el bacilo tuberculosos habitual, sino por una clase o subclase biológica del mismo, o más probablemente por un microorganismo que por sus caracteres morfológicos y tintoriales se aproxima a la modificación granular de la tuberculosis, pero que da productos tóxicos distintos y que produce verdaderas tuberculosis histológicas aisladas, y predominantemente, y en algunos casos exclusivamente, da lugar al desarrollo del tejido granulomatoso típico.

Esta teoría reune un buen número de sufragios. Hirschfeld cree, sin embargo, que pueden oponérsele serias objeciones. No sería, por cierto, lo más importante la falta de constancia del examen bacterioscópico ni de los resultados de la inoculación; ambas circunstancias podrían explicarse por la escasa repartición de estos microorganismos en las partes enfermas.

Lo que en el sentir de Hirschfeld hace difícilmente aceptable el rol etiológico en la granulomatosis de los virus semejantes al tuberculoso, es la dificultad de explicar como tan mínimas cantidades de bacterios, que pueden dar sólo muy escasas cantidades de substancias tóxicas, puedan traer tan prodigiosas neoformaciones y reacciones del tejido afectado. Dice que casi no es conocida en patología una reacción irritativa citoplástica tan intensa producida por tan escasas cantidades de pequeños seres vivos o de toxinas. No niega la posibilidad; se limita a notar lo poco probable, lo difícil que resulta tal acción biológica.

5.º Hirschfeld emite entonces la siguiente hipótesis: la gran frecuencia con que los bacilos tuberculosos se presentan en la granulomatosis no se explica muy bien con la idea de una simple combinación accidental o casual; debe existir alguna dependencia más

estrecha, o relaciones de alguna clase entre tuberculosis y granuloma. Presume que tal vez esta frecuente combinación se explique pensando que hay un agente propio de la granulomatosis hasta acá desconocido, el que se presenta de preferencia en aquellas glándulas en que hay una tuberculosis latente, la que puede quedar como tal o llegar a una tuberculosis histológica, casi siempre restringida, muy rara vez generalizada.

Se debe pensar también que, a la inversa, la granulomatosis ya desarrollada presenta un buen campo para el desarrollo de la tuberculosis, teniendo en cuenta el carácter de alteración reciente que presentan generalmente estas lesiones.

Sin afirmarlo categóricamente, este autor se inclina a aceptar que los gránulos encontrados en la linfogranulomatosis son la forma granular del verdadero bacilo de la tuberculosis.

6.º Y finalmente, la teoría de Steiger ya mencionada, según la cual la linfogranulomatosis sería producida por el tipo bovino del bacilo tuberculoso. No insistiremos en sus fundamentos experimentales, ya mencionados; pero haremos notar solamente que el número de inoculaciones positivas es excesivamente reducido (dos) y que debemos esperar la confirmación por otros experimentadores.

En síntesis y conclusión; nada hay positivamente adquirido ni definitivamente demostrado en la etiología de la afección; hechos clínicos, experimentales y anatómicos, recogidos en número suficiente permiten afirmar que hay indudables relaciones entre tuberculosis y linfogranulomatosis; pero que la naturaleza de esas relaciones nos es todavía desconocida.

Nuevos estudios y mayor experimentación, realizada con el debido rigor científico darán tal vez la solución del problema etiológico.

La granulomatosis tiene, con las linfadenosis, groseras semejanzas clínicas, pero lesión anatómica distinta, lo que permite individualizar ambas afecciones.

La bibliografía argentina cuenta ya con algunas contribuciones al problema de la granulomatosis; el Dr. Hitce (Archivos Latino-Americanos de Pediatría, 1913) estudia un caso del servicio del Dr. Aráoz Alfaro; se trataba de un niño de 7 años; el Dr. Muniaguria, con el título de 'Sobre un caso de adenopatía con hepato y esplenomegalia", publica en la Revista Médica del Rosario, Mayo de 1914, la historia clínica de un niño también de 7 años de edad; el autor considera el caso como una adenia de Tronsseau; el estudio histológico realizado por el profesor Llambías permite afirmar que se trata de una granulomatosis.

Personalmente he realizado, en 1914, un trabajo de síntesis sobre este asunto: Granulomatosis, Juan Carlos Navarro (Prensa Médica Argentina, Supl. pág. 93, 97 y 102, año 1914), el que está reproducido en su parte fundamental en estas páginas.

Hay algunas tesis argentinas, con títulos diversos, pero que probablemente se refieren a este padecimiento.

El Dr. Armando Claros (año 1891) escribe "Sobre un caso de pseudoleucemia", pero no podemos formar juicio seguro, pues faltan a esta observación exámenes hematológicos y microscópicos.

El Dr. Manuel F. Gómez (año 1899) titula su tesis: "Linfadenia"; publica una observación sin examen microscópico.

El Dr. Enrique Edo (año 1909) reune 4 observaciones detalladas en su tesis, que lleva por título: "Linfadenia aleucémica" (Adenia de Trousseau). Todas carecen de examen microscópico.

Como se ve no es posible catalogar con exactitud ninguna de estas observaciones, por faltarles a todas el estudio anatómico completo, que como sabemos, es imprescindible.

El doctor Martínez Vivot reune 5 observaciones del

Hospital de iños, en su tesis "Linfadenia aleucémica" (Linfadenomatosis) (año 1912). De estas, solo las observaciones núm. 2 y núm. 5 tienen exámen microscópico. De las descripciones no se deduce con claridad que se trate de linfadenomatosis; hay al contrario presunciones de que se trate de granulomatosis, pues el autor habla de la existencia de células epiteloides y de otros tipos en los ganglios y bazo; esta polimorfia celular es lo que funda nuestro juicio de probabilidad, sin que resulte tampoco claramente de la descripción que se trate de granulomatosis.

Granuloma tuberculoso

Se trata de una forma anatómica distinta de la granulomatosis o granuloma maligno y también distinta de la adenitis tuberculosa. Del granuloma maligno se diferencia en que, al lado de alteraciones inflamatorias, que varían mucho de un caso a otro en su tipo y en su grado se encuentran tubérculos típicos con sus células de Langhans y sus células epitelioides; la presencia de bacilos es inconstante y su número muy variable en los casos positivos. El número de los tubérculos es variable pero por lo general muy discreto.

Es distinto de la adenitis tuberculosa habitual, anatómicamente, pues en el granuloma tuberculoso faltan la caseificación y la supuración o son muy reducidas y cuando existen bacilos estos son escasísimos; a veces tanto que solo se les descubre por la inoculación en animales. Además el granuloma tuberculoso es una lesión generalizada a casi todos los ganglios linfáticos o a un gran número, mientras que la adenitis tuberculosa habitual es generalmente limitada a un número menor de ganglios.

Baumgarten (Berl. Klin. Woch 1906), y sus alumnos Ascanazy y Weishanpt son los que han individualizado esta forma de afección tuberculosa.

La sintomatología es absolutamente igual a la del

granuloma maligno; no la repetimos para evitar redundancias. La alteración sanguínea es igual; hay también acá la misma linfopenia final de la granulomatosis; en un caso de Naegeli había 15 o|o de linfocitos sobre 3.000 o 4.000 glóbulos blancos; esta modificación no es constante; hay observaciones con mayor número de linfocitos (Grawitz-Fabian).

La única nota distinta es que hasta acá no se conoce ningún caso de granuloma tuberculoso con gran participación del mediastino.

Esta forma según Naegeli, sería 20 veces más rara, que el granuloma maligno, y se presentaría de predilección en los niños y sujetos jóvenes.

Entre nosotros la única observación existente en niños es la del doctor Velazco Blanco publicada en la "Revista de la Sociedad Médica A.rgentina". Tomo 21 y que reproducimos textualmente.

El 11 de Agosto de 1912 ingresó a la sala de lactantes del servicio de niños del Hospital San Roque, la niña Ester Vera de 13 meses de edad, proveniente del sur de la provincia de Buenos Aires.

Sus antecedentes hereditarios no tienen importancia, pues los padres son sanos, es el primer hijo, no ha habido abortos.

Hasta la edad de siete meses la niña fué completamente sana. A esa edad la madre nota la aparición de un tumorcito del tamaño de un huevo de paloma en la región cervical izquierda que ha aumentado paulatinamente hasta adquirir el tamaño de una naranja. Poco después la hipertrofia ganglionar se generaliza extendiéndose a la región cervical derecha, la axilar y la inguinal. La chica a pesar de tener buen apetito y no sufrir trastornos nutritivos se anemiza día a día induciendo a la madre a internarla en el servicio.

Estado actual: (Agosto 14 de 1912). Niña en buen estado de nutrición (Peso 7500 gramos). Llama la atención la gran hipertrofia de los ganglios del cuello teniendo las masas ganglionares izquierdas el tamaño de una naranja. De estos ganglios algunos están aislados otros fusionados, su consistencia es elástica y no hay fluctuación. La piel que los cubre presenta una rica red venosa. Dichas masas ganglionares ocupan toda la región esternocleidomastoidea y preauricular. En el lado derecho la hipertrofia ganglionar no es tan acentuada aunque algunos ganglios tienen el tamaño de una nuez.

No hay trastornos de la deglución, respiración o fonación.

En las axilas los ganglios tienen el tamaño de un garbanzo; en las ingles adquieren tamaños algo mayores.

Al exámen del tórax se constata por detrás, submatitez en los vértices y en la región peribrónquica de ambos lados; a la auscultación la respiración es tubaria en dicha región. El exámen radioscópico y radiográfico comprueban la existencia de una hipertrofia de los ganglios mediastínicos.

La palpación del abdomen es dificultada por el llanto. El bazo no está aumentado de volúmen a la percusión.

La temperatura rectal del niño oscila entre 37° y 38°.

El exámen hematológico practicado entonces dió la siguiente fórmula:

Glóbulos rojos	2.790.000
" blancos	7,000
Hemoglobina	70 o|o

Fórmula leucicitaria

Polinucleares	79 „
Linfocitos	18 „
Grandes mononucleares . . .	3 „

Formas de transición. . . . 2 „
(No hay glóbulos rojos en regresión o regeneración).

Las reacciones de Pirquet y de Wassermann fueron negativas.

Ante este cuadro nos inclinamos en un principio al diagnóstico de linfosarcoma y tentamos un tratamiento radioterápico. Antes de comenzarlo medimos la circunferencia del cuello en su parte más delgada y al nivel del tragus, su parte más gruesa, siendo de 33 y 40 centímetros respectivamente.

Se hacen aplicaciones de rayos X cada tres días y simultáneamente inyecciones de Metarfer (1 centímetro cúb.) día por medio.

Durante un mes que se hizo este tratamiento no se obtuvo mejoría alguna, antes por el contrario, la masa ganglionar del lado derecho aumentó visiblemente de volumen y la red venosa superficial se hizo más vasta.

En Septiembre 17 resolvimos practicar una biopsia, extirpando el doctor Ceballos, los ganglios más accesibles del lado derecho de la ingle. El estudio histológico de estos ganglios, practicado en colaboración con el doctor Llambias, muestran la presencia de un tejido de granulación típico y las coloraciones de cortes por el método de Ziehl permiten ver infinidad de bastoncitos ácido resistentes.

El tamaño de estos ganglios es el de un garbanzo, su color rojo cereza, son de consistencia blanda y muy ricos en sangre. Fijados en líquido de Maximow, aparecen rodeados de una cápsula muy delgada; la capa cortical ha perdido en gran parte su estructura reticular, la que ha sido reemplazada por una zona de células de tipo epitelioide, mezclada con células mononucleadas grandes y redondeadas. Aquí y allí hay células gigantes de 30 a 50 micrones, de protoplasma homogéneo, con numerosos núcleos en su interior distribuidos irregularmennte.

Algunos senos superficiales están dilatados, presen-

tan células redondeadas con su núcleo, mezcladas con células epitelioides.

En el centro de los ganglios sólo encontramos restos de los cordones medulares linfáticos, estando reemplazados por cordones de células epitelioides, con menor número de células gigantes que en la capa cortical. Los senos linfáticos medulares están llenos de sangre, algunos leucocitos y células mononucleares. En el centro hay zonas pequeñas en las cuales las células tienen una coloración pálida y contornos algo confusos, dando la impresión de existir un comienzo de degeneración, pero no se encuentran zonas caseosas típicas.

Las inoculaciones practicadas en dos chanchitos de la india (vía peritoneal) han sido negativas.

Los animales se conservan en perfecto estado de salud y al ser sacrificados no se encontraron ni vestigios de lesiones tuberculosas o granulomatosas.

A pesar del resultado de las inoculaciones, por otra parte ya observado, como veremos después en casos claros de enfermedad de Sternberg, la biopsia permitió, pues, afirmar la naturaleza tuberculosa del granuloma. Se nos ocurre, entonces, tentar una cura por la tuberculina, para lo cual nos servimos de las soluciones dadas por Denys Dessy. Comenzamos en Octubre 12 inyectando un centímetro cúbico de la solución al uno por diez millones, la que es seguida pocas horas después por una elevación de temperatura de 38°.2 que persiste durante tres días. En Octubre 16 se hace una segunda inyección de la misma dosis que ya no es seguida de temperatura, por lo cual fuimos aumentando las cantidades de tuberculina, como lo indican los autores de la solución.

Desgraciadamente una epidemia de coqueluche obliga el alejamiento del niño del servicio (1).

---

(1) Posteriormente, por carta que nos dirige la madre desde el Saladillo, hemos sabido la muerte súbita de la enfermita.

Granuloma tuberculoso

(Observación del Dr. Velazco Blanco)

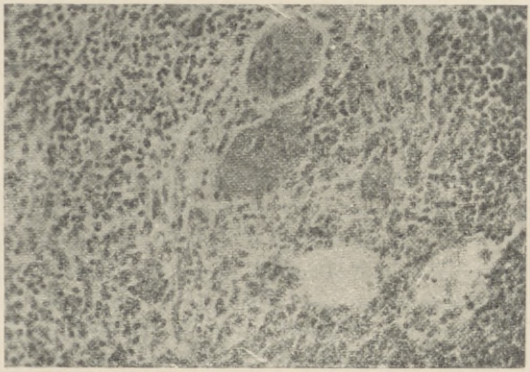

Ganglio linfático

El análisis de la sangre hecho al comenzar el tratamiento por la tuberculina daba la siguiente fórmula:

Góbulos rojos	2.700.000
„ blancos	7,000
Hemoglobina	70 o|o

Fórmula leucocitaria

Polinucleares	65 „
Linfocitos	29 „
Mononucleares	3 „
Formas de transición . . .	3 „

(No hay glóbulos rojos degenerados o en regeneración).

Granuloma sifilítico

Hemos dicho ya en otra parte que Proscher y White encontraron espiroquetas en un caso de granulomatosis; tal constatación no ha podido ser hecha después por ningún otro autor. Lowenbach (Archiv. f. Derm und Syp 1897), ha pretendido aislar una enfermedad ganglionar sifilítica especial; los estudios posteriores no han corroborado esa opinión.

Existen sin embargo, adenopatias sifilíticas más o menos localizadas, que son manifestación secundaria; rara vez alcanzan gran desarrollo ni gran generalización; retroceden rápidamente al tratamiento específico. Estos no constituyen granulomas sifilíticos ni por la rapidez de su evolución ni por su forma localizada.

Las adenopatias gomosas, terciarias generalizadas suelen presentar caracteres de cronocidad y de generalización; hay una cantidad de observaciones, casi todas antiguas: Potier, Salneuve, Sarrhos, Cahen, Homolles, Potin, Goselin, Rolles, Verneuil, Campona, Gonnet, Romege, Launois y Lemoine, Esmarch, Lust-

garten, Monreoc, Lowenbach, Busch, von Zeissl, Guttmann, Mongomery, Ehrmann, Finger, Verotti, Kreibich. Se encuentra buena biliografía en un artículo de Fasol (Arch. f. Derm. und Syp. Tomo 103).

En estos casos el exámen histológico es de gran utilidad, aunque no siempre es decisivo; el exámen clínico prolijo, los actuales medios de diagnóstico y el resultado del tratamiento específico permiten dilucidar el problema etiológico.

Es frecuente que los gomas ganglionares sifilíticos se reblandezcan y produzcan la formación de fístulas generalmente rebeldes a todo tratamiento quirúrgico.

En la práctica, es excepcional que la adenopatia sifilítica asuma caracteres tales que hagan confundirla con los otros tipos de linfadenia; las nota clínicas de mayor importancia para la diferenciación son dos: es muy poco frecuente que la adenopatia sea generalizada y considerable; por lo general hay solamente grupos ganglionares tomados; la segunda característica es que en general estos ganglios tienen tendencia a reblandecerse y ulcerarse, lo que no ocurre en las otras afecciones.

Así pues, el concepto de granuloma sifilítico queda restringido a los poquísimos casos de adenopatías sifilíticas, terciarias, gomosas, generalizadas.

CAPITULO XVI

Endotelioma generalizada de los ganglios linfáticos

Se trata de una afección extraordinariamente rara. Hirschfeld. (Ergeb. der umer. Med. und. Kind 1911), en una revista sobre la seudo leucemia, dice que el único caso indiscutible de endoteliona generalizado es el de Parlavecchio, presentado el año 1906 al Congreso de la Sociedad Italiana de Cirugía. En la bibliografía hay otros casos descritos con el mismo nombre, (Ravenna, Gallino, Sgambati, Martelli) pero según Hirschfeld no se trataría en ellos de verdaderos endoteliomas. Posteriormente han aparecido dos nuevos casos: uno de Kniaskoff Frank Zeits f. Path. Tomo 12 — 1913), y otro de Menabuoni en un niño de 10 años (Rivista di Clínica Fediatrica, Julio de 1914).

Esta circunstancia nos obliga a tratar someramente de esta afección.

Como no es posible hablar de sintomatología, a base de tres observaciones, transcribiremos la historia del caso de Menabuoni, que especialmente nos interesa, por pertenecer a la infancia:

Niño de 10 años con antecedentes hereditarios y personales libres de toda tara. Cuatro meses antes, empezó a presentar tumefacciones de las glándulas linfáticas del cuello, primero del lado derecho, después del izquierdo, las que han ido creciendo siempre lenta y progresivamente, llegando a dificultar los movimientos de la cabeza. En los últimos tiempos la voz se ha hecho nasal, la respiración ruidosa, especialmente durante el sueño. La deglución se mantiene normal. No obstante un tratamiento arsenical y ferruginoso hay un enflaquecimiento progresivo.

A su ingreso a la clínica se encontró: nutrición deficiente, piel pálida, escaso movimiento febril, entre 37° y 38°; pulso frecuente más bien pequeño: 100 - 120. Respiración frecuente ruidosa y prolongada en sus dos tiempos, especialmente en la expiración: 26-36.

El chico tiene la cabeza un poco inclinada hacia el lado derecho y hacia adelante; los movimientos actives de extensión, de flexión, y de lateralidad de la cabeza son limitados porque despiertan dolor en el cuello, aún con los movimientos pasivos.

Nada en los órganos visuales ni auditivos. En las narices hay secreción purulenta, a veces mezclada con sangre.

La boca es tenida constantemente semi-abierta, pero no puede abrirse del todo por las tumefacciones que serán descritas luego y que alcanzan la región maseterina. Mucosa faringea tumefacta y rosada. Amigdala derecha voluminosa, aufractuosa, con base ensanchada; la izquierda también ligeramente aumentada.

En las partes laterales del cuello se notan dos vastas tumefacciones, cubiertas con piel normal y libre, indolentes, de consistencia dura elástica, en ningún punto blandas ni fluctuantes, de superficie irregular nudosa, como constituida por masas más pequeñas, más o menos adherentes entre sí, pero siempre bastante individualizadas, discretamente móviles sobre los tejidos subyacentes. La tumefacción es mucho más voluminosa a la derecha donde alcanza el volumen de

un huevo de pava, extendiéndose desde la apófisis mastoides y desde el borde externo del trapecio hasta el borde superior de la clavícula y el ángulo de la mandíbula pasando debajo del músculo externo mastoideo, que levanta. A la izquierda la tumefacción más pequeña se extiende desde el lóbulo de la oreja y del ángulo de la mandíbula hasta el nivel de la cisura tiroide.

En las regiones supraclaviculares, occipitales y axilares se palpan numerosos ganglios del volumen de un garbanzo, duros, móviles, indolentes.

En el tórax se nota que la extremidad interna de la clavícula derecha es más saliente que la izquierda y la articulación esternoclavicular es más móvil y laxa que la izquierda.

En el aparato respiratorio, en la fosa supraespinosa y en la región paravertebral derecha hasta el nivel de la 6.ª vertebra dorsal hay evidente disminución de sonoridad y mediana resistencia. Por delante bajo el manubrio del esternón y especialmente en el 1.º, 2.º y 3.º espacio intercostal derecho, cerca del borde esternal hay disminución de sonoridad y aumento de la resistencia. La respiración es de tipo asmático con expiración prolongada, especialmente en las zonas paravertebrales, menos a la izquierda, más a la derecha, donde la respiración tiene un caracter estenótico.

Corazón normal.

Hígado apenas palpable bajo el arco costal.

El bazo alcanza hacia arriba la 8.ª costilla en la línea axilar media y no depasa el arco costal.

Cantidad más bien escasa de orina, entre 700 y 900 centíms. en las 24 horas, y a veces en menor cantidad. Reacción acida. Densidad 1019 - 1023. No hay albúmina ni acetona, ni glucosa. Hay indican; la reacción del uroblinógeno negativa al principio, positiva después. Diazo reacción siempre negativa; no hay pigmentos biliares; urea: 10 - 12 grs. en las 24 horas. Discreta cantidad de ácido úrico: 0.35 - 0.40 en las 24 horas. Sedimento negativo.

Cultivos de sangre en varios medios: resultado negativo.

Cutireacción a la tuberculina repetidas veces negativas. Reacción de Wassermann negativa.

Exámen de sangre. — 14 Noviembre 1912.

Glóbulos rojos	4.750.000
Hemoglobina (Fleschl-Miescher)	9.32 o|o
Valor globular	0 7 „
Glób. blancos: mononucleares . .	1.789
„ „ polinucleares . .	13,117

Exámen de sangre. — 19 Diciembre 1912.

Glóbulos rojos	4.077.272
Hemoglobina (Fleschl-Miescher).	11.32 o|o
Valor globular	1 „
Glób. blancos: mononucleares . .	3.250
„ „ polinucleares . .	24.748

Num. diferen. de los glób. blancos. — 14 Nov. 1912.

Polinucleares neutrófilos	86.50 o|o
„ eosinófilos	0.50 „
Linfocitos pequeños y medios . .	4. „
„ grandes	0.50 „
Grandes monon. y for. de transic	5. „
Células de Rieder grandes . . .	3. „
„ „ pequeñas . .	0.25 „
Células de Türck	0.25 „
Célula sudanófilas	2. 5 „ leuc.

Num. diferen. de los glób. blancos. — 19 Dic. 1912.

Polinucleares neutrófilos	78.66 o|o
„ eosinófilos	3.66 „
Linfositos pequeños y medios . .	6.84 „
„ grandes	2. „
Grandes monon. y for. de transic.	3.66 „
Células de Rieder grandes . . .	4.50 „
„ „ pequeñas . .	0.18 „

Células de Türck . . . . . 0.50 „
Células sudanófilas . . . . . 13. 5 „ leuc.

Exámen en freco; buena disposición en pila; hematies granulosos en discreta cantidad. En seco: no hay mielocitos ni glóbulos rojos nucleados; muy escasa anisocitosis. No hay poikilocitosis ni policromatofilia.

Durante la permanecia en la Clínica desde el 13 de Noviembre de 1912 hasta el 21 de Diciembre de 1912, estas condiciones se mantuvieron casi estacionarias, observándose un ligero aumento de las tumefacciones ganglionares cervicales. Llevado a la casa de sus padres se tuvieron las siguientes noticias, dadas por el doctor Pessino: Mientras que los panglios cervicales se hicieron siempre más voluminosos sin presentar lesiones ni complicaciones cutáneas se observó una difusión de la tumefacción a los ganglios axilares y después a los inguinales. La fiebre se mantuvo en límites poco elevados, pero fué contínua, el bazo se hizo palpable, el hígado un poco más voluminoso. Las condiciones generales decayeron progresivamente, aparecieron fenómenos de compresión de la traquea, por lo que la respiración se hizo bastante difícil y hubieron hemorriagas por la nariz y la boca en los últimos días de vida; la muerte ocurrió el 17 de Abril de 1913, después de 9 meses aproximadamente del comienzo de la enfermedad.

El caso de Parlavecchio se refería a una mujer de 37 años, que desde hacía un año presentaba tumefacciones ganglionares, que empezaron en la región submaxilar izquierda y se extendieron a toda la región izquierda del cuello; fueron extirpados, pero recidivaron *in situ* y se afectaron los ganglios de la región derecha; y de la axila izquierda; al mismo tiempo el estado general decaía.

La temperatura fué irregularmente febril, las orinas normales, en la sangre hubo ligera hipoglobulia

roja. 3.400.000, escasa leucocitosis. 13.000, con predominio de polinucleares; no hubo glóbulos rojos nucleados ni mielocitos.

Se extirparon nuevamente todos los tumores del cuello; hubo igualmente recidiva, la anemia se agravó y la enferma murió 3 meses después de la segunda intervención.

El caso de Kniaskoff era un sujeto de 22 años que presentaba tumefacciones ganglionares en el cuello con los mismos caracteres que en los casos anteriores y que habían aparecido seis meses antes, aumentando lenta y progresivamente de tamaño; no había hepato ni esplenomegalia; temperaturas subfebriles irregulares oscilando entre 36° y 38°3. En la sangre había 4.300.000 glóbulos rojos; los leucocitos se encontraban en número y proporción normal.

Se extirpó un ganglio para ser estudiado al microscopio.

La autopsia fué parcial, solo se abrió la cavidad torácica, encontrando paquetes ganglionares en el mediastino e hilio pulmonar y una infiltración de color blanquecino en la pleura y pulmón derecho.

El exámen histológico de los ganglios extirpados durante la vida de estos tres enfermos dió resultados análogos; seguiremos entonces la prolija descripción de Menabuoni recordando que en el caso de este autor y en el de Kniaskoff se hicieron inoculaciones en el chanchito con resultado negativo y que los exámenes bacteriológicos fueron igualmente negativos.

El exámen microscópico dió resultados distintos en las zonas más afectadas y en aquellas en que la afec-

ción se iniciaba; pero en ningún punto se podía reconocer la estructura normal del ganglio, no habiendo diferencia entre la sustancia medular y la cortical, conservándose la cápsula, la que se encontraba un poco espesada.

En las zonas más alteradas que macroscópicamente eran duras, compactas de consistencia leñosa se notaba, con pequeños aumentos, gruesas trabeculas conjuntivas, algunas de apariencia casi hialina, entre las cuales se encuentran en discreta cantidad plasmazellen, fibroblastos, algunos linfocitos y algunos leucocitos polinucleares; las trabéculas conjuntivas circundan masas voluminosas de células, que dan la apariencia de un tumor alveolar en el que hubiese hiperplasia conjuntiva con una producción celular de naturaleza neoplásica.

En las partes menos alteradas el aspecto era distinto; en un tejido fundamental que recuerda el retículo adenoide del ganglio normal, se nota que las mallas de este retículo son más aparentes, más hinchadas, con aumento de fibroblastos y encierran en sus espacios células de naturaleza y forma diversas; hay abundantes células cosinófilas, escasas células grandes con núcleo vesicular, grande, único y formado por 3 o 4 porciones, leucocitos polinucleares neutrófilos en escasa cantidad, abundantes linfocitos, escasos plasmazellen, más numerosos alrededor de los vasos y al largo de las trabéculas conjuntivas gruesas; había además grupos de glóbulos rojos. Además se notan grupos celulares constituidos por diverso número de células, iguales a aquellas que formaban los acúmulos en las zonas más alteradas. Estas células se ordenan en forma de cordones que terminan en punta, situados en el interior de los espacios linfáticos con punto de partida en la pared del espacio linfático mismo, lo que se reconoce en aquellos que han sido cortados longitudinalmente; a veces hay grupitos de 3 o 4 de estas células ocluyendo una parte del espacio linfáti-

co; a veces están aisladas, continuándose con las células endoteliales que tapizan estos espacios.

Con pequeño aumento, se aprecia en estas partes menos alteradas la distinción entre el tejido fundamental y el tejido de nueva formación.

Las células de los espacios alveolares de las zonas más alteradas son de forma poliédrica, más o menos regulares de 7 a 12 micrones, con protoplasma ligeramente granuloso, a veces homogéneo, a veces hialino, con núcleo vesicular generalmente central, cuya cromatina se condensa a menudo en una o más pequeñas zonas dando la apariencia de nucleolos, a veces en mitosis más o menos evidente. No hay sustancia fundamental entre las diversas células; las centrales se colorean menos bien y presentan núcleos en cromatolisis; las periféricas se colorean mejor, su aspecto es más nítido y están en contacto con el tejido conjuntivo que los circunda.

En las zonas menos alteradas, las células que constituyen los cordones son exactamente iguales a las anteriores; se agrupan en cordones tanto en los espacios del retículo, cuanto en los espacios linfáticos mismos; a veces están aislados al lado de las células endoteliales normales que revisten los espacios linfáticos formando un todo único, lo que solo se reconoce con gran aumento.

Entre estas células endoteliales se descubre algunas más grandes que las comunes, cuyo núcleo se encuentra a menudo en mitosis.

Según Borst, citado por Menabuoni los caracteres propios del endotelioma de los vasos y de las lagunas linfáticas, que sirven para distinguirlo de las demás neoplasias, son los siguientes:

1.º Existencia de cordones celulares al largo de los vasos y lagunas linfáticas, dispuestos paralelamente a los manojos conjuntivos y terminando en punta.

2.º Fases de transición entre los endotelios de revestimiento de las lagunas linfáticas a las células neoplásicas.

3.º Participación de las vías linfáticas próximas a la progresión del tumor, donde los endotelios comienzan a crecer.

4.º Ausencia de retracción de los cordones o de los grupos neoplásicos de las paredes linfáticas después de fijación en alcohol.

5.º Degeneración hialina del tejido conjuntivo y de las células tumorales.

Los casos citados de Menabuoni, Parlavecchio y Kniaskoff reunen estos caracteres.

Conviene recordar que en ninguno de estos casos se ha practicado una auptosia completa y minuciosa, así es que no está dicha la última palabra en materia de endoteliomas de los ganglios linfáticos, pues falta el estudio minucioso de los demás órganos.

En síntesis; la sintomatología de estos enfermos ha sido exactamente igual a la del granuloma, a la de la linfosarcomatosis, a las de las linfadenosis aleucémicas, y ningOn caracter clínico permite hacer la diferencia entre estos diversos tipos de afección. El único criterio diferencial entre ellos y el endotelioma ha sido el exámen histológico prolijo de los ganglios linfáticos; por lo tanto es él que permite diagnosticar el endotelioma generalizado de los ganglios, y sus peculiaridades histológicas, son las que se han descrito; pero hay que hacer constar que cuando no es posible reconocer el punto de partida de la neoplasia y sus caracteres iniciales, el diagnóstico histológico mismo queda impreciso, pues la naturaleza sola de las células no permite generalmente distinguir una linfadenosis de un linfosarcoma o de un endotelioma.

CAPITULO XVII

Afección ganglionar sistematizada

Descripta por el Dr. Elizalde

Debemos ocuparnos en este capítulo de un padecimiento muy raro que nos ha sido dado observar en el servicio del Profesor Centeno y que ha motivado una publicación del doctor Elizalde en "La Prensa Médica Argentina" núm. 35, 1915. Se trata de una afección que clínica y anatómicamente es distinta de los procesos leucémicos, distinta del tipo linfosarcomatosis, distinta del granuloma. Se trata de una afección generalizada en los ganglios linfáticos, de etiología hasta hoy ignorada por nosotros; es lógico entonces que nos ocupemos de ella en este trabajo.

Nada hemos podido encontrar de semejante en la bibliografía que está a nuestro alcance; la alteración anatomo-patológica está descrita en la historia así como los estudios bacteriológicos realizados.

Creemos como el doctor Elizalde que hoy por hoy es imposible catalogar esta observación en ninguno de los tipos mórbidos hasta hoy conocidos.

Tenemos noticias de que la enfermita ha muerto sin que se le haya practicado autopsia.

He aquí su historia: y como nada podemos agregar que ilustre transcribimos también las consideraciones que hace el autor, doctor Elizalde, dejando constancia del caso y en la esperanza de que estudios posteriores de casos semejantes permitirán catalogarlos con exactitud.

Historia Clinica

Sara S. 3 años, turca, con dos años de residencia. Se presenta al consultorio en Diciembre de 1913.

Padres sanos. Han tenido cuatro hijos, uno de los cuales falleció después de una enfermedad que duró una semana y cuya sintomatología no se ha podido precisar. Los otros dos son sanos.

La enfermita que es la tercer hija, nació a término después de un parto normal. Tomó pecho hasta cerca de los dos años, pero desde los 7 meses empezaron a darle las primeras papas.

Enfermedad actual. — Es la primera que ha padecido. Comenzó hace año y medio según la madre, con la tumefacción de los ganglios submaxilares en ambos lados, tumefacción que se ha generalizado después a otros territorios ganglionares.

La enfermedad ha ido progresando lentamente sin que la niña pierda mucho en su estado general. De cuando en cuando tiene un poco de fiebre. No hay tos. Es constipada.

Estado actual. — Niña bien desarrollada, buen estado de nutrición, algo pálida. Rosario costal. Epifisis espesadas.

Hipertrofía manifiesta de todos los ganglios del cuello, axilas e ingles. Los ganglios aislados en algunos puntos o constituyendo paquetes, son poco consistentes y no tienen adherencias con los planos pro-

Aspecto de un paquete ganglionar obtenido por biopsia.
Tamaño natural.

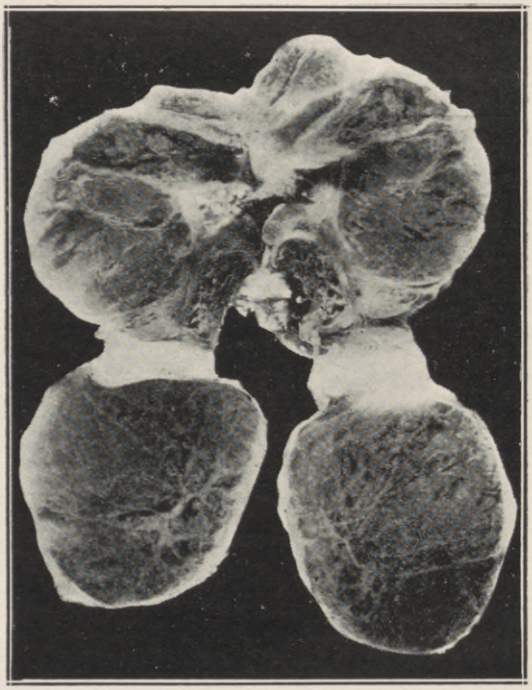

Corte del mismo

fundos ni con la piel. Su volumen varía desde el de un poroto hasta el de un huevo de paloma, siendo más voluminosos los de los paquetes submaxilares.

Amigdalas de volumen y aspecto normal. No hay hipertrofia del tejido adenoide del naso-farinx.

Los órganos torácicos no presentan nada de particular al examen físico.

Abdomen aumentado de volumen, paredes flácidas. Hígado se palpa a dos traveses de dedo por debajo del arco costal. Bazo no se palpa.

Nuestra observación ha durado casi siete meses. En este tiempo las temperaturas tomadas por la mañana en el consultorio han sido irregulares, oscilando entre 36°5 y 38°. Las dos únicas noches que se pudo tomar la temperatura, ésta no pasó de 37 grados.

Se han extirpado, con fin diagnóstico, paquetes ganglionares del cuello, axila e ingles. Los ganglios en su mayor parte tienen una coloración blanco anacarada, hay algunos ligeramente rosados. Son libres entre ellos y no tienen adherencias con los tejidos vecinos.

Presentan un aspecto especial completamente distinto al de las demás adenopatias. Los de mayor volumen, un huevo de paloma término medio, tienen su cápsula espesada la que por la transparencia deja ver en el interior del ganglio cavidades de tamaño variable. Al corte puede verse que estas cavidades comunican entre ellas y tienen paredes irregulares constituidas por un tejido que se lacera difícilmente. El contenido de las cavidades es un líquido citrino, transparente.

Los de medio volumen son más duros y presentan debajo de la cápsula, que también está espesada quistes pequeños. Al corte dan gran cantidad de jugo y parece como que perdieran consistencia. Se observa

en algunos puntos zonas blanquecinas de aspecto caseoso, que no es posible enuclear.

Los más pequeños del tamaño de un grano de arroz o algo mayores no presentan alteraciones macroscópicas.

La enferma deja de concurrir al consultorio y no hemos podido averiguar su paradero. El estado general ha sido siempre satisfactorio. Los paquetes de ambas axilas se han reproducido con análogos caracteres a los extirpados.

Examen hematologico

En preparaciones en fresco los glóbulos rojos presentan un tamaño y una coloración uniforme, se agrupan en largas pilas de moneda. El retículo fibroso de mallas delgadas se forma rápidamente. Las plaquetas existen abundantes formando grandes grupos. No se vé parásitos libres ni en el interior de los elementos figurados, aún después de 24 horas de permanencia en cámara húmeda.

Se ha conseguido que la enferma quedara dos noches en el Hospital para poder buscar micro-filiarias nocturnas en la sangre, pero este exámen fué completamente negativo.

En preparaciones coloreadas (May Grünwald-Giemsa), los glóbulos rojos y blancos tienen aspecto normal. No hay células atípicas. Abundantes grupos de plaquetas.

No se observan parásitos.

Numeración y porcentaje. — Diciembre 13.

Glóbulos rojos	3.800.000
„ blancos	9.800
Relación globular	1.365
Hemoglobina	65 o|o

Polinucleares neutrófilos. . .	0,95 „
Linfocitos	29,66 „
Grandes mononucleares y formas de transición.	1,66 „

Enero 18:

Glóbulos rojos	3.250.000
„ blancos	9.100
Relación globular.	—
Hemoglobina.	—
Valor globular	—
Polinucleares neutrófilos. . .	65,33 o|o
Linfocitos	31 „
Grandes mononucleares y formas de transición	3,66 „

Marzo 25:

Glóbulos rojos	3.500.000
Glóbulos blancos	8.700
Relación globular.	—
Hemoglobina.	—
Valor globular.	—
Polinucleares neutrófilos. . .	68 o|o
Linfocitos	28 „
Grandes mononucleares y formas de transición.	3 „

Abril 24:

Glóbulos rojos	3.970.000
„ blancos	6.400
Relación globular	1:620
Hemoglobina.	75 o|o
Valor globular.	0,95 „
Polinucleares neutrófilos. . .	68 „
Linfocitos	31 „
Grandes mononucleares y formas de transición.	1 „

Coagulación. — El coágulo se forma en 10 a 12 minutos y el suero comienza a trasudar pocos minutos después.

Reacción de Wassermann: negativa.

Examen de materias fecales No se encuentran parásitos ni huevos.

Orinas claras. No contienen albúmina ni glucosa. En el sedimento una que otra célula epitelial.

Examen del líquido contenido en las cavidades de los ganglios. — Transparente, citrino, no muy espeso, coagula con el calor, pero no espontáneamente. En fresco se ve abundantes glóbulos rojos, células mononucleadas y, en mucho menor abundancia, células de aspecto endotelial. No se ve elementos que puedan interpretarse como parásitos ni que tengan movimientos activos aún en preparaciones calentadas. En las preparaciones coloreadas con Muy Grunwald-Giemsa las células tienen aspecto normal.

Frotes de ganglios (May Grünwald-Giemsa.).—Se observa la perfecta conservación de los elementos celulares que tienen una configuración y una afinidad hacia los colorantes completamente normal. Son en su mayoría linfocitos y mononucleares grandes. Hay algunos polinucleares a granulaciones neutrófilas. No se observan parásitos.

Examen bacteriológico. — Las coloraciones de bacterios han sido siempre negativas, tanto en el líquido de las cavidades como en los frotes de ganglios y en el antiformina-sedimento.

Los cultivos en agar simple y glicerinado, caldo, papa, simple y glicerinada y en medio de Lubenau, han quedado estériles.

Se ha inoculado trituración de ganglio y antiformina-sedimento con resultado negativo en chanchito de la India.

Examen histológico. — Las lesiones difieren según el volumen de los ganglios. Todos los examinados,

Microfotografia N. 1

Microfotografia N. 2

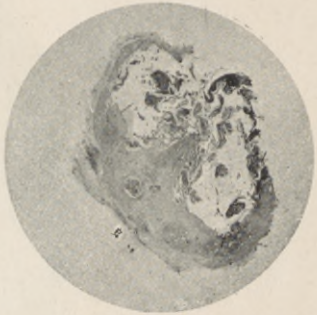

Microfotografía N 3

Corte de tres ganglios de diferente tamaño demostrando el desenvolvimiento de las lesiones. Fijación formol. Coloración hematoxilina y eosina.

En la microfotografía 1 (ganglio pequeño), se vé la dilatación de los sinus subcapsulares perifoliculares y cavernosos.

En la microfotografía 2 (ganglio mediano), se vé: en la parte inferior, la transformación de los sinus dilatados en cavidades redondeadas de diferente dimensión; en la parte superior, que las cavidades son de mayor volumen, más numerosos, tienen paredes delgadas y comunican entre ellas.

La microfotografía 3, representa un fragmento de ganglio voluminoso, en el que se ve el tejido de esclerosis con restos linfoides, que forma la pared de las cavidades, muy grandes y conteniendo en su interior cordones linfáticos y folículos con su estructura más ó menos conservados.

Misma preparación de la microfotografía 1 mostrando las lesiones con mayor aumento,

aún los más pequeños, tienen lesiones de importancia. Después de examinar un gran número de ganglios de todas las dimensiones, se recoge la impresión de que el proceso se inicia cuando éstos son pequeñísimos y que progresa a medida que aumentan de volumen. No hemos encontrado lesiones iniciales en ganglios grandes o medianos.

Ganglios pequeños, de la dimensión de un grano de arroz o menores: cápsula espesada. Dilatación de los sinus subcapsulares, cavernosos y perifoliculares. El tejido adenoide parece poco alterado. En los de dimensiones un poco mayor la dilatación de los sinus se exagera, el líquido disocia los cordones foliculares que se ven aislados, atravesando cavidades vacías en la preparación o conteniendo solamente algunos glóbulos rojos y células mononucleares de tipo linfocitario.

Ganglios medianos, de la dimensión de un poroto, poco más o menos. Hay formación de cavidades redondeadas a expensas de los sinus dilatados. Estas cavidades comunican ampliamente entre sí, teniendo el corte en algunos puntos un aspecto de tejido cavernoso. El tejido adenoide se encuentra inalterado, pudiéndose ver algunos folículos a centro claro, pero en ciertos sitios hay reacción del retículo con proliferación de las células fijas y formación de tejido fibroso. El corte a nivel de uno de los puntos blanquecinos con aspecto caseoso muestra en este sitio una zona de desintegración rodeada por una corona de infiltración polinuclear. No ha sido posible encontrar en estos cortes bacilos de Koch.

Ganglios grandes, del volumen de un huevo de paloma. La cápsula está muy espesada y de ella parten franjas de tejido conjuntivo que forman el esqueleto de los tabiques que separan unas cavidades de otras. Las paredes de estas cavidades son irregulares, constituidas por teijdo adenoide con edema, y en algunos puntos infiltración de leucocitos polinucleares. En otros sitios predomina la reacción del retículo por

proliferación de células gigantes uni o polinucleadas, tipo Sternberg y fibroblastos con formación de tejido de esclerosis.

En resumen, nos encontramos en frente de una afección febril, progresiva y recidivante de todo el sistema ganglionar periférico y casis con seguridad, de los ganglios profundos.

Esta afección se caracteriza por el aumento de volumen de los ganglios y la formación de cavidades en su interior. Las cavidades no son debidas a la destrucción de tejido; se forman por la dilatación de las vías linfáticas intraganglionares.

El proceso se inicia en los ganglios de pequeñísima dimensión sin mayores signos de proliferación en el tejido linfoide.

El aumento de volumen del ganglio es debido a su distensión por el líquido contenido en las cavidades. Hemos podido observar algunos en los que sólo se veía cavidades separadas por delgados tabiques de tejido adenoide, sin que se pudiera ver siquiera restos de folículos. Podría aquí pensarse que se tratara de un tumor formado por vasos linfáticos dilatados, si no fuera porque aún es posible reconocer la estructura ganglionar, y porque, como hemos visto, se puede seguir el proceso desde su comienzo, en los ganglios pequeños, hasta su completa formación.

El tejido adenoide del naso-farinx no está hipertrofiado; no podemos decir si participa o no en la afección porque no hemos podido estudiarlo histológicamente.

No hay hipertrofia del bazo y la hematopiesis no está afectada; sólo se ha comprobado una ligera hipoglobulia roja perfectamente explicable en una enfermedad crónica.

El estado general se ha conservado bueno; los estigmas groseros de raquitismo que presenta la enfermita pueden vincularse a otros factores etiológicos.

Para la clasificación de este caso pueden ser considerados tres órdenes de afecciones:

1.º Afecciones comprendidas en el cuadro de la seudo leucemia en sentido amplio de esta designación, en el cual caben la leucemia linfadenoide, la linfosarcomatosis, la granulomatosis, la linfomatosis tuberculosa, sifilítica, el endotelioma del sistema linfático, etc., etc.

Basta recordar el cuadro anatómico de estas afecciones para ver las enormes diferencias que existen entre ellas y nuestro caso. La formación de cavidades en los ganglios no se observa aquí sino excepcionalmente y el mecanismo de su producción es distinto.

2.º Afecciones congénitas del sistema linfático.

Estas afecciones (quistes, serosos congénitos, linfangioma quístico) difieren esencialmente de nuestro caso.

3.º Afecciones parasitarias.

Es conocida la localización linfática de algunas de estas afecciones.

La filariosis es una determinación frecuente; el adenolinfocele puede tener algunos puntos de contacto con la afección que lleva nuestra enferma. El adenolinfocele puede presentarse simultáneamente en varias regiones (ingles, axilas).

Pero la multiplicidad tan grande de localizaciones que representa nuestra enfermita no ha sido aún observada en el adenolinfocele, este tiene empujes inflamatorios, que nosotros no hemos visto en nuestro caso y en ciertas condiciones pueden producirse grandes oscilaciones en el volumen de los tumores, cosa que tampoco hemos observado en nuestro caso. Además, el estudio de los ganglios y de la sangre ha sido completamente negativo; no se han encontrado microfilarias en exámenes diurnos y nocturnos, no hay eosinofilia ni leucocitosis polinuclear.

Otros parásitos que pudieran haberse alojado en las vías linfáticas no han sido tampoco constatados.

No encuadrando nuestro caso en ninguna de las afecciones conocidas dentro de estas tres categorías, es necesario aceptar que se trata de una observación sin análogas dentro de la patología humana. La hipótesis más verosímil para explicar su patogenia es la de la obstrucción de las vías linfáticas eferentes; a consecuencia de la ectasis linfática hay una distensión de los sinus, que más tarde se transforman en las cavidades cuyos caracteres hemos descripto. Si la obstrucción es debida a una insuficiencia o anamalía congénita de las vías linfáticas o si es el resultado de un proceso neoplásico o inflamatorio, es algo que nuestras más prolijas investigaciones no han podido establecer.

CAPITULO XVIII

Diagnóstico

Tratándose de afecciones cuya expresión clínica general es tan semejante, nos ha parecido que tendrá mayor eficacia práctica reunir en un mismo capítulo el estudio del diagnóstico; así la comparación es más fácil y las diferencias son más apreciables.

En presencia de un enfermo que presente adenopatías generalizadas, ya de tipo agudo, ya de tipo crónico, es obligatorio el examen cuidadoso de su sangre, determinando prolijamente sus propiedades cualitativas, con el auxilio de las coloraciones panópticas actuales, a fin de saber si existen o no células inmaduras en regular cantidad, pues sabemos que la alteración numérica es secundaria; lo importante es la presencia de elementos inmaduros y la determinación del tipo de células que predomine.

La presencia de elementos inmaduros en regular cantidad autoriza a formular el diagnóstico de leucemia; la clase de células dominantes permite determinar en muchos casos el tipo de tejido afectado; linfoide o mieloide. La evolución clínica, la sintomatología,

y el tipo de la alteración sanguínea permiten saber si se trata de un tipo agudo o de un tipo crónico.

Cuando no existe alteración sanguínea el problema es muchísimo más complejo: en efecto, la expresión sintomatológica es completamente igual en las linfadenosis aleucémicas, en las linfosarcomatosis generalizadas de Kundrat, en la granulomatosis, en el endotelioma generalizado. No hay ninguna reacción biológica, ninguna particularidad clínica que permita diferenciar una de otra estas afecciones tan semejantes. El único recurso es el examen anatómico; él puede realizarse, diremos, siempre; la extracción de uno o dos ganglios es una pequeña intervención absolutamente indolora, gracias a la anestesia local que debe ser siempre usada, y completamente inocua con la rigurosa asepsia de que todos disponemos, que puede ser realizada facilmente, tanto en los consultorios hospitalarios como en los particulares.

En la generalidad de los casos, hay que decirlo con cierta amargura, la determinación del tipo anatómico no tiene por ahora una utilidad terapéutica inmediata; todos estos padecimientos son incurables, de pronóstico sombrio; lo que significa que la mayor parte de las tentativas terapéuticas han fracasado hasta acá y que no hay indicaciones especiales para clases determinadas.

Pero el conocimiento exacto del tipo anatómico tiene un alto fin científico; y el que en la actualidad ignoremos la etiología y desconozcamos los remedios eficaces, no quiere decir que debemos perder la esperanza de conocerlos algún día; muy al contrario: tenemos el derecho de esperar de la ciencia luces nuevas; para conseguirlas cada médico debe tender en la medida de su esfuerzo a salir del empirismo ciego, y propender con observaciones precisas y minuciosas a enriquecer el acopio de material de observación que fué siempre la base fundamental de todo progreso científico. En ningún punto es más verdad este postulado que en las linfadenias; hemos visto que du-

rante mucho tiempo se consideraron iguales el granuloma tuberculoso, el granuloma maligno, las linfodenomatosis; el estudio minucioso, la observación precisa, nos ha permitido diferenciar unos de otros; es ya un gran paso; por esa vía hemos de llegar entonces a la adquisición de la verdad definitiva.

Con estas nociones generales abordaremos el estudio del diagnóstico especial de cada tipo de afección, dividiéndolas en dos grandes grupos: las afecciones que presentan alteración manifiesta de la sangre circulante, y las que carecen de ella.

Afecciones con alteracion sanguinea

1.º *Linfadenosis leucémica crónica.* — Prácticamente, en la infancia, el problema se presenta rara vez. Hemos descrito ya el tipo de la alteración sanguínea, así es que no insistiremos; pero debemos recordar que la leucemia linfoide se caracteriza, hematológicamente, por el predominio de células linfoides; estas pueden ser de dos tipos: pequeñas y grandes. Cuando son pequeñas, son iguales o muy semejantes a los pequeños linfocitos de la sangre circulante. En estos casos hay que tener especial cuidado de diferenciar esta célula con otra que le es muy semejante; el microlinfoidocito, o célula originaria de los elementos blancos de tipo pequeño. La proliferación abundante de estas células se realiza en los tipos agudos, y como sabemos que hay tipos intermedios sub-agudos, que como los anteriores se catalogan de acuerdo, no solo con la evolución clínica, sino con el cuadro hematológico, es necesario esforzarse en cada caso para hacer la diferenciación; esta se basa especialmente en los caracteres del núcleo de las células; en el microlinfoidocito o hemocitoblasto pequeño el núcleo está formado por una fina red cromatiniana con uno o dos nucleolos. En el linfocito la red cromatiniana es a gruesas mallas.

Las células grandes se presentan casi exclusivamente

en las formas agudas; son muy pocas las observaciones, y todas en el adulto, en las que las células linfoides grandes hayan predominado en las linfadenosis crónicas.

Conviene agregar que se observa en relativa frecuencia en este tipo de afección, presencia de escaso número de mielocitos, lo que no basta por cierto para negar el carácter linfoide.

El número absoluto de glóbulos blancos tiene menor importancia; hemos visto que podía oscilar entre grandes límites; tiene más importancia el aumento absoluto y relativo de linfocitos, que llegan generalmente a constituir entre el 75 y el 99 o|o de las células blancas.

Los signos clínicos no dan seguridades; hemos visto que frecuentemente en estas formas la lesión de los ganglios linfáticos y órganos linfoides es predominante; y que por lo general el bazo está menos hipertrofiado que en las formas mieloides; pero todos son caracteres relativos, que esperan su rectificación o su confirmación del exámen de la sangre. La forma cloromatosa o clorolinfadenosis puede presumirse por las localizaciones oseas, pero no afirmarse; estas y sus manifestaciones sanguíneas son iguales a las de las formas simples, así es que el diagnóstico seguro solo puede hacerse en la autopsia, por el color verde de los tumores. A notar que las acciones terapéuticas, las infecciones intercurrentes pueden hacer desaparecer la alteración sanguínea, lo que puede prestarse a errores.

2.° *Mielomatosis leucémica crónica.* — Como en la forma anterior es el exámen de sangre el que da seguridades positivas. La alteración cualitativa consiste en el aumento considerable de los mielocitos y en la presencia de todas las formas intermediarias entre el hemocitoblasto o linfoidocito, con su núcleo característico y los polinucleares granulosos. Tiene una importancia decisiva para el diagnóstico el au-

mento considerable de las células granulosas basófilas; pues hasta acá este aumento solo se ha encontrado en las leucemias. Desgraciadamente no es constante, hay casos de leucemia con muy poco aumento de mastzellen.

La alteración numérica sola está sujeta a las mismas relatividades de que se ha hablado en el tipo anterior.

Suelen prestarse a confusión algunos tipos de leucocitosis infecciosas, especialmente en los niños cuyo tejido mieloide tiene reacciones muy activas a las infecciones; Engel ha encontrado el 10 o|o de mielocitos en un caso de difteria y sabemos que en la viruela y la vacuna hay también aparición de mielocitos; en estos casos sirven como criterios diferenciales; la falta de aumento de las células eosinófilas y basófilas y el predominio absoluto de los polinucleares neutrófilos de tipo normal.

En los niños es sumamente escabroso el diagnóstico diferencial entre anemia esplénica infantum y leucemia mieloide. La alteración de las células blancas es muy semejante en ambos procesos; solamente el número total de leucocitos es mucho mayor en las leucemias típicas; pero sabemos que hay leucemias con poco aumento de glóbulos blancos; esos son los casos de mayor dificultad; por otra parte en ambas afecciones hay anemia concomitante; en el sindrome anemia esplénica la alteración anémica es predominante; en la leucemia esta alteración es secundaria y de menor grado. Pero se comprende que hay una serie de casos intermedios en los que es imposible por un solo exámen de sangre dar un juicio diagnóstico seguro. En estos casos hay que repetir los exámenes de sangre y seguir la evolución de los enfermos, lo que dá criterios auxiliares, de valor relativo también; la anemia esplénica infantum es curable en un buen número de casos; la leucemia mieloide es de pronóstico sombrio. Aun este mismo criterio es relativo, hay anemias esplénicas infantum que llevan a la muerte y hay

casos extraordinarios en los que la alteración sanguínea es tan intensa que hacían pensar en una leucemia y que sin embargo, han curado. Por ejemplo, dos casos de Morawitz (Deut. Arch. f. Klin Med. Tomo 88). En uno había 4.000 leucocitos, con 13 ½ o|o de mielocitos neutrófilos y 1 ½ o|o de mielocitos eosinófilos; gran anemia aguda con numerosos normo y megalobiastos; en el otro 22.100 leucocitos con 20 o|o de mielocitos neutrófilos y 1 o|o de mielocitos eosinófilos; grave anemia con 24.500 normoblastos y 2.500 megaloblastos; había además angina necrótica. Ambos enfermos curaron sin embargo.

La autopsia misma puede no ser decisiva: la hiperplasia de los órganos hematopoiéticos se encuentran en ambos procesos; anemia y leucemia. Todas estas circunstancias hacen que muchos autores reconozcan identidad en ambos procesos; Tixier (Arch., d. mal. du coeur, etc. 1911); el doctor Elizalde en su tesis de doctorado expresaba igual opinión.

En la generalidad de los casos de anemia esplénica infantum hay sin embargo, diferencias clínicas y evolutivas; las primeras se caracterizan por una alteración anémica grave y manifiesta, con reacción mieloide secundaria; las segundas se reconocen en que el proceso puede evolucionar hacia la curación; tal es el concepto de la anemia esplénica infantum.

En la leucemia típica la alteración anémica es escasa y secundaria; la alteración leucémica acentuada y predominante; el proceso es de marcha fatal.

Sin embargo, hay que reconocer que dentro de las complejidades de la clínica, hay casos inciertos que no pueden encuadrarse con seguridad en uno ni en otro concepto porque participan de los dos.

Todo lo que queda dicho es aplicable a las leucanemias; el problema es el mismo; lo único que varía es la edad de los sujetos; la anemia esplénica infantum se presenta de ordinario por debajo de los 2 años; las leucanemias en la segunda infancia y edad juvenil.

En el adulto suelen presentar dificultades diagnósticas los casos de metástasis oseas de tumores malignos. Diremos que no hay ningún síntoma hematológico que por si solo baste para diferenciar estos casos de las leucemias; es el conjunto clínico el que permite hacer la diferenciación en la mayoría de los casos y a falta de este el exámen anatómico.

Entre los signos clínicos de importancia relativa, hay que mencionar una esplenomegalia considerable y escasa lesión de ganglios linfáticos.

La alteración sanguínea puede desaparecer por las mismas causas que en las formas linfoides.

No es raro que en las mielosis leucémicas se produzcan infartos o hemorragias del bazo que den origen a cuadros peritoneales, que más de una vez han llevado a los enfermos a la mesa de operaciones.

3.º *Linfadenosis leucémica aguda.*

El diagnóstico de las formas leucémicas agudas presenta muchas mayores dificultades que el de las formas crónicas. La sintomatologia clínica es igual en las leucemias agudas y sub-agudas a la sintomatologia de muchos procesos; púrpuras graves, diatesis hemorrágicas en general, estomatitis necróticas, nomas, infecciones sépticas etc.

Como se ve en este tipo de afección es mucho más imperiosa la necesidad del exámen de sangre, pues los síntomas propios de las leucemias son además menos acentuados, especialmente la hipertrofia de los órganos hematopoiéticos, bazo y ganglios.

El único caracter que permite afirmar el diagnóstico de leucemia aguda, es el exámen de sangre. Este se caracteriza por la presencia de elementos inmaduros, generalmente de tamaño grande. Ya hemos visto que durante algún tiempo se creyó que todas las leucemias agudas se acompañaban de proliferación de células linfoides grandes pero hemos visto también que hay leucemias crónicas a grandes células y leuce-

mias agudas a pequeñas células; entre nosotros los doctores Llambias y Bonorino Udaondo han publicado un interesante caso de este tipo (Prensa Médica Argentina 1915). Lo que importa no es ni el tamaño ni el número total de las células, sino la clase de células predominantes. Sus caracteres se reconocen sobre todo en las particularidades del núcleo como hemos dicho.

Una dificultad a veces inosoluble suele ser la determinación del tipo de la leucemia: en la forma linfoide no existen sélulas granulosas o su número es escasísimo; pero a veces la forma mieloide presenta igual alteración sanguínea, porque sus elementos si bien mieloides, han proliferado en un grado tan prematuro de madurez que aun no se han cargado de granulaciones. En estos casos, el exámen anatómico es imprescindible para salvar las dudas; si la proliferación predominante se origina en los folículos linfoides la leucemia será linfoide, o también cuando la proliferación predominante se haga en el tejido interfolicular de los ganglios linfáticos; será mieloide cuando la proliferación se realice en la médula con participación de los otros órganos, ganglios y bazo en su tejido interfolicular.

De manera que el problema diagnóstico se divide en dos partes: primero la constatación de la leucemia y segundo la determinación de su tipo.

Hemos dicho que para el primer punto la alteración sanguínea es el factor decisivo; cuando existe se puede afirmar el diagnóstico en la inmensa mayoría de los casos. En algunos queda todavía la duda; así en el caso de Türck (Wien med. Woch 1907); se trataba de una angina lacunaria rebelde con 17.000 leucocitos y 84 o|o de células linfoides grandes; este enfermo curó; constataciones muy semejantes han sido hechas por Lütke: en una septicemia estafilococcica se encontró 82.000 leucocitos con 85 o|o de linfocitos grandes y pequeños; Herz, Sabrazés (Folia

Haematológica tomo 13), Naegeli, han hecho constataciones semejantes.

Las discusiones que estos hechos han despertado han sido vivísimas; para los unos es incompatible el criterio de la supervicencia con una verdadera leucemia; para los otros esto sería aceptable.

En realidad si se reconoce un estrechísimo parentezco entre infecciones y leucemias agudas nos parece que puede aceptarse que infecciones más o menos graves hayan producido alteraciones sanguíneas leucémicas, y que sin embargo, la infección y su consecuencia hayan curado. Creemos que esto no desvirtúa el concepto fundamental; todas las ideas en medicina tienen que ser relativas; hay por ejemplo meningitis tuberculosas curadas, bien y definitivamente comprobadas, pero esas poquísimas observaciones no bastan ni para negar que esta afección sea casi siempre mortal, ni para afirmar que no lo es. Así ocurre con los tumores malignos; hay casos extraordinarios de curación; nos parece por lo tanto que puede aceptarse que en casos excepcionalísimos, verdaderas leucemias pueden haber curado sin que esto rectifique nuestros conceptos actuales sobre la naturaleza de esos padecimientos y su evolución habitual.

Constatada la existencia de la leucemia aguda por el exámen de sangre y el cuadro clínico, queda por determinar su naturaleza: cuando hay predominio de elementos inmaduros y ausencia casi completa de elementos granulosos, se puede presumir, pero no afirmar la leucemia linfática; no hay ningún signo cierto que permita diferenciarla de la leucemia mieloide que como veremos puede dar igual alteración hematológica; en estos casos solo se puede salvar la duda en la necropsia, en el mayor número de los casos, quedando siempre algunos inciertos o indeterminados por ser poco nítido el origen de la proliferación celular.

Conviene hacer constar que aún cuando se caracterice la naturaleza de la infección originaria, la leucemia puede aparecer como secundaria, cualquiera que

sea la causa de la infección. Ultimamente Vosiwinkel y Dunzelt, han observado una leucemia aguda determinada por el bacilo paratífico B (Deut Arch. f. Klin Med. 100); observación que se agrega a la larga lista de infecciones ya mencionadas en otra parte que pueden asociarse o determinar la leucemia.

La clorolinfadenosis aguda, o cloroma, solo puede diagnosticarse en la auptosia, como en las formas crónicas.

4.º *Mielomatosis leucémica aguda.* — El problema es el mismo que en la forma anterior, y los recursos decisivos son también los mismos, es decir el exámen de sangre. En la mielomatosis leucémica aguda ordinariamente hay abundancia apreciable de elementos granulosos inmaduros; cuando esto ocurre se puede presumir y en algunos casos bien característicos hasta afirmar que se trata de leucemia mieloide; pero cuando los elementos granulosos faltan el problema es igualmente insoluble.

La reacción de la oxidasa de Schultze tiene valor cuando es positiva; pero puede faltar en las leucemias mieloides, cuando los elementos celulares se encuentran en estados menos avanzados de madurez; hemos mencionado ya observaciones probantes.

El problema del diagnóstico diferencial con las anemias agudas puede también presentarse y solo puede ser resuelto con los criterios relativos que hemos mencionado al hablar de las formas crónicas.

Aunque sea casi redundante repetiremos que las manifestaciones clínicas son iguales en las formas agudas, tanto linfoides como mieloides.

Afecciones que no presentan alteración sanguínea.

El problema diagnóstico es en estos casos verdaderamente escabroso. En los comienzos de la afección, cuando la hiperplasia de ganglios linfáticos superficiales (son generalmente los del cuello) es limitada,

ningún síntoma clínico puede encaminar hacia el diagnóstico seguro; la fiebre puede existir o faltar en los diversos tipos de afecciones; la composición cualitativa de la sangre, en ausencia de alteración leucémica, es más o menos la misma, variando entre estrechos límites la proporción de las células agranulosas y de las granulosas; los caracteres somáticos de los ganglios son idénticos en los distintos procesos; un recurso de valor es la biopsia; el exámen cuidadoso de los ganglios extirpados permite diferenciar algunos procesos; la granulomatosis, el granuloma tuberculoso, el endotelioma de los ganglios y las linfadenosis; pero cuando se trata de linfadenosis no es posible saber en esta faz si el proceso va a asumir el tipo de la linfadenosis generalizada aleucémica o el de la linfosarcomatosis, regional o generalizada.

Cuando la afección empieza por los ganglios profundos, el problema es insoluble; la localización mas frecuente se hace en el intestino o cavidad abdominal o en el mediastino; el diagnóstico clínico tiene que limitarse a determinar la existencia de tumores en esas cavidades. La sintomatologia es variable, como hemos visto en cada caso.

En la cavidad abdominal, el procedimiento de exámen de mayor valor es la palpación; ella permite apreciar tumores, pero no su naturaleza; los quistes hidáticos, las adenitis tuberculosas, los tumores del riñón, son en su comienzo completamente iguales en su expresión clínica a las formaciones tumorales de la índole de las que nos ocupan. La sintomatologia intestinal es perfectamente imprecisa, a veces hay diarrea, a veces síntomas de oclusión intestinal crónica con constipación rebelde y diarreas intermitentes. El diagnóstico no puede avanzar sino con la evolución del proceso.

En la localización mediastinal ocurre otro tanto; aparece el sindrome mediastinal, que exterioriza la existencia de un tumor del órgano pero que nada puede avanzar sobre su naturaleza; las afecciones que más

se prestan a confusión son las adenopatías tuberculosas y sifilíticas. Para diagnosticar las primeras son de gran auxilio las otras manifestaciones tuberculosas cuando existen; para las segundas la reacción de Wassermann y el tratamiento de prueba son factores de gran valor. Cuando se trata de linfadenias la determinación del tipo de afección es de todo punto imposible, aumentando la dificultad la existencia posible de tumores propios del timo, que dan igual sintomatologia. Las dudas no pueden disiparse sinó con la evolución de la enfermedad, el menor número de veces, y con la autopsia y el exámen anátomo patológico prolijo, en la mayoría de los casos.

En la localización inicial al nivel de la amigdala o de la faringe el procedimiento biopsico es igualmente aplicable y dá los resultados de que hemos hablado.

En el período de estado el problema presenta menos dificultades. La linfosarcomatosis regional o generalizada de Kundrat se reconoce en su evolución; en el primer caso hay una lesión grande inicial y participación secundaria de los ganglios linfáticos regionales; la lesión histológica es igual a la de las linfadenosis aleucémica, pero la limitación del proceso permite diferenciar el tipo clínico de Kundrat. Cuando esta es generalizada solo la diferencia de las linfadenias aleucémicas, en ciertos casos, una localización inicial preponderante que se ha ido extendiendo por etapas, y se concibe que hay casos en que no hay ninguna diferencia entre una linfosarcomatosis generalizada y la linfadenosis, pues también en esta la lesión suele ser preponderante en ciertas regiones, mediastino, cuello, etc.

En el niño hemos visto que la linfadenosis aleucémica es muy rara, y cuándo se presenta no suele tardar en acomparse de alteración sanguínea, lo que como sabemos es decisivo para el diagnóstico.

Fuera de este caso, en las afecciones ya generalizadas la biopsia permite solo diferenciar el granuloma tuberculoso, la granulomatosis, el endotelioma gene-

ralizado, y esto no siempre sino en la mayoría de los casos, pues se concibe que no siempre los ganglios extirpados presentan lesiones bien características; en tales casos, solo el exámen anatómico prolijo, que abarque todos los órganos, es capaz de decir la última palabra.

En estas formas es raro que el bazo tome una participación preponderante; la esplenomegalia es generalmente moderada; la presencia concomitante de hiperplasias linfoides, permite eliminar muchas lesiones esplénicas: la enfermedad de Banti, el endotelioma o enfermedad de Gaucher, el sarcoma primitivo del bazo; cuando falta en absoluto la hiperplasia linfoide, esas afecciones tienen que ser tenidas en cuenta, así como las esplenomegalias infecciosas y las esplenomegalias anémicas; no se trata entonces de verdaderas linfadenias, sinó de otros problemas clínicos complejos que no pueden entrar en la índole de este trabajo.

El diagnóstico de mielomas múltiples que tan excepcionalmente se presenta en la infancia, puede ser sospechado por la multiplicidad de los tumores óseos, pero no puede recibir su confirmación sino en la mesa de autopsia.

Las formas agudas de los procesos aleucémicos evolucionan con el cuadro clínico o de las anemias graves o de las infecciones; ningún caracter permite sospechar su naturaleza; las manifestaciones hemorrágicas, las manifestaciones ulcerosas se presentan de ordinario en las infecciones que no se acompañan de lesión especial de los órganos hematopoiéticos y con la misma frecuencia que en las linfadenosis y mielosis aleucémicas agudas; la granulomatosis misma tiene su forma aguda, que recuerda en un todo a la fiebre tifoidea. Por lo tanto en estos casos el diagnóstico exacto solo puede ser hecho mediante el exámen anatómico.

Como medio auxiliar de diagnóstico, se ha usado y se usa la punción de los órganos hematopoiéticos; en los ganglios es indudablemente superior la excisión,

porque no tiene ningún inconveniente más serio que la punción, y la gran ventaja de permitir estudiar no solo células aisladas, sino su ordenación y disposición en el tejido.

La punción de bazo es peligrosísima cuando hay la más leve manifestación de diétesis hemorrágica, pues puede provocarse con ella hemorragias internas graves y aun mortales; en los demás casos se la ha usado y se usa; entre los autores alemanes, Hirschfeld la preconiza; entre los iatlianos Ghedini. Debe ser siempre usada con mucha prudencia y después de agotados todos los demás recursos.

Ghedini preconiza ardientemente la punción de médula osea; la técnica es simple; en el tercio superior de la cara anterointerna de la tibia se hace, previa anestesia local, una incisión de la piel, tejido celular y periosteo; con el mismo bisturí o con una pinza se desnuda un poco el hueso y se lo trepana; retirándose ya sea con pinza o espátula o cureta un fragmento de médula osea el que puede ser endurecido directamente por congelación, previa fijación, y estudiado al microscopio con las técnicas aconsejadas. Es un procedimiento un poco más complejo que la excisión ganglionar por el uso del trépano, pero aplicable, sobre todo en la práctica hospitalaria.

Desde ya se concibe que sus resultados pueden ser negativos en muchos casos, ya sea que la médula osea no esté afectada, ya sea que lo esté pero en puntos localizados, y que no se tenga la fortuna de caer sobre ellos. Con estas salvedades, no se puede negar que es un procedimiento útil que debe ser empleado.

CAPITULO XIX

Pronóstico—Terapéutica

Todos los distintos tipos de afecciones que hemos estudiado tienen un pronóstico sombrío, como que son procesos que tienen más de un punto de contacto con los tumores malignos, que como ellos, se caracterizan por proliferaciones exageradas e ilimitadas de los elementos que constituyen los órganos hematopoiéticos. Esa hiperplasia conduce a la muerte a los sujetos que afecta por tres vías:

1.º La caquexia progresiva, cuya patogenia es compleja, como se comprende, y en la producción de la cual intervienen muchos factores: el deficiente funcionamiento de los órganos afectados secundariamente por el proceso o comprimidos por los órganos hiperplasiados; entre ellos figuran las visceras más importantes; corazón, hígado, cerebro; las deficiencias circulatorias, las alteraciones digestivas que perturban la nutrición, y finalmente la muy probable existencia de productos tóxicos originados en las mismas células proliferadas.

2.º Por agotamiento debido a hemorragias profusas.

3.º Por complicaciones; estas pueden ser toxi infecciosas o mecánicas, síncopes cardiacos y respiratorios, hemorragias cerebrales, obstrucción respiratoria, etc., etc.

Las formas más graves son las formas agudas tanto leucémicas como aleucémicas, sin que haya diferencia ninguna en cuanto a pronóstico entre el tipo linfoide o mieloide; las formas crónicas permiten una supervivencia a veces larga, pero que representa un equilibrio inestable, que puede ser rápidamente alterado por la aparición de sindrones hemorrágicos o de toxi infecciones.

La forma menos generalizada, representada por la linfosarcomatosis regional de Kundrat puede presentar la forma aguda o la forma crónica; con pronóstico más grave en el primer caso y un poco menos en el segundo.

La mayoría de los autores niegan que exista casos curados de leucemia; los casos mencionados en las páginas anteriores (Turck Lutke, Naegeli, Morawitz) son tan excepcionales que sin duda no pueden modificar el viejo postulado de que las linfadenosis y las mielosis tienen un pronóstico fatal.

Con estas nociones previas podría creerse que no existe la terapéutica de las leucemias; en su sentido absoluto, esto es desgraciadamente cierto, pero diversos recursos pueden dar alivios y mejorías más o menos acentuadas, más o menos durables; tenemos que estudiado, tienen un pronóstico sombrio, como que estudiarlas entonces, ya que nuestra misión de médicos ha de ser ante todo humanitaria, y allí donde no podamos llevar la salud, debemos al menos trabajar por la sedación del padecimiento y del dolor.

Contra las leucemias, formas mórbidas conocidas desde antiguo se han usado sustancias medicamentosas diversas: Mosler, Vogel, Buig, obtuvieron buenos resultados con la quinina a altas dosis; los estudios posteriores probando numerosos fracasos del remedio han hecho abandonarlo: Fox, Broadbent, Gowers, Goo-

dharte y otros preconizaron el fósforo; las observaciones posteriores de Moxon, Greenfield, Jenner han atenuado esos entusiasmos con sus fracasos.

Se usó también el arsénico, y apesar del tiempo transcurrido se le emplea hoy con provecho; hemos progresado en la elección de los preparados, en sus vías de suministración y en sus indicaciones.

Parece que a pequeñas dosis el arsénico tiene una acción estimulante sobre los órganos hematopoiéticos, especialmente los elementos formadores de glóbulos blancos; a alta dosis es al contrario inhibidor sobre esos mismos elementos. Por eso en las formas aleucémicas que presentan leucopenia es útil a pequeñas dosis; en las formas leucémicas hay que emplearlo en grandes proporciones.

El máximun de efecto se obtiene con las preparaciones arsenicales solubles que desprenden el arsénico naciente en la circulación; por eso los metilarsinatos y cacodilatos son poco indicados porque estos medicamentos pasan a la sangre sin modificar su composición.

La vía digestiva tiene dos inconvenientes serios, el uno es la intolerancia gástrica e intestinal para dosis moderadas de arsénico y el otro es la incertidumbre de las dosis absorvidas. Más eficaz es la vía subcutánea, que permite una dosificación más exacta y una mayor absorción; los fenómenos de intolerancia se presentan mucho más tardíamente.

Se ha usado el licor de Fowler mezclado con glicerina en partes iguales y diluido en agua destilada; parece preferible la solución de arsénito de soda un gramo, en 100 de agua destilada; se empieza por inyectar 1|4 de centímetro cúbico y se sube la dosis progresivamente hasta 2 y 3 centímetros cúbicos de la solución lo que equivale a 2 o 3 centígramos de medicamento.

Debe llegarse para ser eficaz, hasta la máxima tolerancia por el arsénico; la aparición de los primeros síntomas tóxicos, cefalalgias, vómitos, diarreas, erup-

ciones cutáneas, deben hacer suspender la medicación. Los beneficios que con ella se obtienen consisten en relativo bienestar de los enfermos, una vez que se disipan los fenómenos tóxicos, y una disminución del número de glóbulos blancos.

El salvarsán y el neosalvarsán han sido ensayados pero sin resultado; algunos ensayos experimentales han sido hechos con el selenio y el teluro, sin que se hayan llevado a la terapéutica humana en forma tal que podamos formar juicio sobre su utilidad.

El medicamento que más se ha empleado estos últimos años es sin duda el benzol; la bibliografía contemporánea está literalmente llena de las observaciones de enfermos leucémicos tratados con benzol.

La acción leucolítica de este remedio se descubrió por acaso. Barker en 1903 observó que tres mujeres que trabajaban en una fábrica de benzol sufrieron de anemias graves que condujeron a la muerte a dos de ellas; su autopsia demostró una aplasia de los órganos hematopoiéticos. Este hecho y los estudios experimentales de Selling en conejos sugirieron a Koranyi (Berl. Klin Woch 1911), la idea de emplear el benzol en la leucemia. Obtuvo en los primeros ensayos resultados muy halagueños; los ganglios y el bazo disminuyeron de volumen, el número de los glóbulos blancos bajó considerablemente. A partir de esta aplicación inicial, como decíamos, los estudios se han multiplicado al infinito. En la actualidad estamos bien informados sobre el uso del benzol en las leucemias.

El medicamento tiene tres clases de inconvenientes; en primer término produce lecciones irritativas en el tubo gastro intestinal; tiene efectos acumulativos, es decir que después de suspendida su suministración, sigue acentuándose la disminución de los glóbulos blancos y usado en dosis excesiva produce reagudecimientos gravísimos que se caracterizan por el predominio en la sangre de los elementos blancos inmaduros, la producción de hemorragias graves y la muerte de los enfermos.

Por lo tanto el benzol debe ser usado solamente a condición de que los enfermos estén sometidos a una severa vigilancia médica.

Las dosis que la mayoría de los autores aconseja es de 2 a 4 gramos por día, mezclado en partes iguales con aceite de oliva y preparado en cápsulas gelatinosas para disimular el sabor; hay que hacer numeración diaria de los glóbulos blancos y suspender la medicación si su número decrece muy rápidamente, o si se presentan fenómenos de intolerancia gastro intestinal.

Cuando hay lesiones renales no debe usarse ni tampoco en aquellos enfermos rebeldes a su acción, es decir en aquellos en que las dosis habituales no producen ninguna modificación.

Los beneficios del benzol son generalmente evidentes pero transitorios.

Entre nosotros el doctor Patiñ Mayer, (Prensa Médica Argentina núm. 22 de 1915), lo ha usado con éxito en 2 casos y los doctores R. A. Bullrich. Argentina Médica 1915 y V. Fossati. Semana Médica 1913 lo han experimentado, con igual resultado; el medicamento era suministrado por gotas, mezclado en partes iguales con aceite de olivas o de almendras. Las dosis iniciales han sido de 50 a 100 gotas, lo que equivale a 0.45 - 0.50 gramos de benzol puro, subiendo hasta 250 - 270 gotas.

Los efectos que casi siempre se obtienen con el benzol consisten en una disminución evidente de los glóbulos blancos y del tamaño del bazo y ganglios. Estos efectos son generalmente transitorios.

Hemos dicho ya que los estudios clínicos y experimentales sobre el benzol son numerosísimos; repetir detalladamente sus constataciones sería fatigoso y perjudicaría la índole sintética que pretendemos dar a este trabajo. Los autores que más se han ocupado del tema son los siguientes: Kiralifi, Tedesco, Stern, Kovacs, Eppinger, Stein, Wachtel, Deutsch, Aubertin y Parvu, Pappenheim, Santessin, Langlois Debo-

nis, Lewin, Sommerfeld, Ficher, etc., etc. Todas las revistas de medicina general y de hematologia están llenas de contribuciones a la terapéutica por el benzol; pero lo adquirido hasta este momento es lo que queda mencionado.

Naturalmente la aplicación beneficiosa del benzol se hace en las leucemias crónicas; en las agudas, en las que también ha sido empleado es mucho menos eficaz y más peligroso.

Se ha usado también la bencina (Le Blaye y otros) pero con resultados menos satisfactorios.

Otro medio terapéutico de real valor son las aplicaciones de Rayos X el que se utiliza con benéficos resultados tanto en las formas leucémicas como en las aleucémicas y aún en las adenitis tuberculosas y en la granulomatosis. Pero debemos hacer constar que su efecto se limita a conseguir mejorías más o menos evidentes y duraderas pero no curaciones reales ni definitivas.

Entre nosotros, mi distinguido amigo y colega el Dr. Humberto H. Carelli, en su tesis de doctorado, ha realizado un buen estudio sobre la terapéutica Roentgenológica en las leucemias. Las primeras aplicaciones se deben a Pusey, en 1902, y Senn, en Chicago, en 1903; después las aplicaciones han sido innumerables en todas partes: Heineke, en Leipzig; Beclére, Aubertin y Beaujard, en Francia; Bozzolo, en Italia.

Experimentalmente, los rayos X producen en los conejos y lauchas una acción destructora final sobre los glóbulos blancos, precedida por una leucocitosis y mielocitosis pasajeras; los elementos más influenciados son los polinucleares; en los tejidos producen, en el bazo, aumento de pigmento, desaparición de los folículos de Malpighi, rarefacción de los elementos celulares de la pulpa; en los ganglios linfáticos igual acción sobre los folículos y las células del tejido interfolicular, y en la médula, cuando la dosis es intensa, hasta degeneración grasa; la médula roja activa se

transforma en médula amarilla inactiva. (Estudios concordantes de Aubertin y Beaujard, Mulchner, Mose, Heineke.) Recientemente Aubertin y Beaujard, (Arch. d. Mal. du Coeur, 1914), irradian chanchitos en los que se había provocado lesiones aleucémicas intoxicándolos con plomo: constatan que las células sanguíneas disminuyen, pero que la lesión histológica queda igual.

En los leucémicos se obtiene un aumento del número de glóbulos rojos y de hemoglobina, gran mejoría del estado general, recuperación de las fuerzas y del apetito, disminución considerable del bazo y ganglios. En los glóbulos blancos y en las primeras horas hay un aumento de células polinucleares, cuyo número decrece en los días siguientes, disminuyendo también el número de elementos inmaduros. En las formas linfoides el número total de glóbulos blancos disminuye, aumentando un poco la proporción de los polinucleares.

Estos efectos son, por lo general, de corta duración; en más o menos tiempo, vuelven a presentarse las alteraciones que se encontraban antes del tratamiento y en muchos casos se presentan reagudecimientos rápidamente mortales, caracterizados por aparición de elementos inmaduros en gran cantidad en la sangre, manifestaciones hemorrágicas, ascensos térmicos, etc.

Los casos más felices son aquellos en los que se obtiene un aumento de glóbulos rojos y de hemoglobina y una modificación en la fórmula leucocitaria que la aproxime a la fórmula normal.

En cuanto a dosis el Dr. Carelli preconiza el tubo de Chabaud protegido por la cúpula opaca de Dean, con filtro de aluminio de 1 ½ milímetro de espesor; hace la dosificación con las pastillas de Sabourand y Noiré, y usa 5 H (unidades Holzknecht durante 5 a 8 minutos, irradiando todo el bazo, el que se divide en cículos para no repetir la misma dosis sobre el mismo punto.

Las sesiones se hacen cada 30 días más o menos,

siguiendo la evolución de los enfermos, con exámenes hematológicos prolijos repetidos.

Sobre el mecanismo de acción de los rayos X en las leucemias no hay más que teorías que carecen de bases positivas: según unos a pequeñas dosis activarían la reproducción celular, a grandes dosis la inhibirían; según otros actúan sobre las células leucémicas como sobre las células neoplásicas, destruyendo a éstas y respetando los elementos normales; algunos piensan que tal vez actúen sobre la causa, hasta hoy desconocida de las leucemias. Un hecho curioso, sin embargo, está bien constatado: el suero de los enfermos irradiados produce sobre los enfermos de leucemia no tratados el mismo efecto que los rayos X, lo que hace presumir que con este tratamiento el suero adquiere propiedades leucoliticias.

En las formas agudas los Rayos X son muy poco eficaces.

En las formas aleucémicas de las linfadenosis y en la granulomatosis producen también mejorías que se caracterizan por disminución de volumen de los órganos afectados y progresos del estado general; pero esta acción es también transitoria, y debe emplearse este recurso terapéutico con muchísima prudencia y bajo una minuciosa vigilancia de los enfermos, pues se han observado también reagudecimientos y marchas rápidas fatales consecutivas al empleo de dosis altas.

Los estudios modernos sobre las substancias radioactivas se han extendido a la aplicación terapéutica de estas substancias en las leucemias; las más empleada es el torio X, descubierto por Rutherford, superior al Radium por su mayor abundancia y su menor precio, y superior al mesotorio y al radiotorio, descubiertos ambos por Hahn, en 1907 y 1905, respectivamente, en sus efectos terapéuticos.

La dosificación de esta substancia, que es soluble, no se basa tanto en la cantidad de substancia misma, como en su poder radioactivo, pues cuerpos químí-

camente iguales, designados toria A, torio B, torio C, torio D, tienen desigual radioactividad, la que se mide en unidades electroestáticas por medio de electrómetros o galvanómetros.

Los efectos de esta substancia han sido estudiados por von Norden, de Viena, y Krauss, de Berlín; según ellos en los enfermos tratados durante un cierto tiempo con torio X se obtiene una disminución del número de leucocitos, más evidente en la leucemia mieloide que en la linfoide, disminución o desaparición de los elementos inmaduros, aumento de los glóbulos rojos, disminución evidente del volumen del bazo, y de los ganglios, mejoría del estado general, de las fuerzas, del peso, etc. Otros autores, como Disto, Klemperer, Hirschfeld, son menos entusiastas.

En suma, los efectos del torio X son muy semejantes a los del benzol y a los de los Rayos X. Hay que hacer constar que hay enfermos leucémicos que presentan una considerable resistencia, ya sea a uno, ya sea a otro de estos medios terapéuticos.

El Profesor Rummo, de Nápoles, que ha hecho un extenso estudio sobre la terapéutica de las leucemias, presentado al Congreso de la Sociedad de Medicina Interna de Roma, en 1914, aconseja en una de sus lecciones (Reforma Médica, Octubre, 1914) de la que hemos tomado muchos de los datos que anteceden, combinar estos diversos medios terapéuticos.

Inicia el tratamiento en las formas leucémicas con aplicaciones de rayos X y contemporáneamente hace inyecciones de torio X, a dosis de 150 a 1000 unidades electrostáticas cada 8 ó 14 días por vía endovenosa o dosis diarias de 75 - 100 unidades por boca, que según von Norden darían el mismo resultado.

Después se podría recurrir al benzol, empezando por 0,25 gramos y subiendo la dosis hasta 2 gramos. Cuando las células blancas alcanza cifras de 25 a 30.000, se suspenden estas medicaciones y se recurre a la terapéutica arsenical, empezando por 1|4 de mi-

lígramo de arsenito de soda y ascendiendo progresivamente. Cuando por el examen hematológico se constate alguna tendencia a retroceder, se puede instituir nuevamente la primera medicación.

Siempre es necesaria una severísima vigilancia, para detenerse a tiempo y evitar los reagudecimientos graves que suele provocar la acción terapéutica.

En las formas aleucémicas el profesor Rummo aconseja dosis de torio X menores, y variando de 20 a 50 U. E. diariamente por vía oral.

Se ha tentado la extirpación del bazo, pero sus resultados son generalmente nulos: Lindner ha reunido una estadística en la que sobre 30 casos operados hubo 26 muertos por hemorragia. Begouin (Gaz. Hrbd. des Soc. Med. de Bordeaux, 1914) publica un caso de esplenonectomía por leucemia mieloide, con supervivencia, pero sin modificación apreciable del estado leucémico. La indicación de la esplenectomía se encuentra en ciertas anemias (Copello, Rev. de la Soc. Méd. Arg., 1915), pero no en las leucemias.

La opoterapia y la órganoterapia son procedimientos mucho menos eficaces, usados por Begger, Jacob, Bozzolo, Eichhorst) así como la transfusión de sangre tentada por Rauking.

El hecho de que algunas infecciones intercurrentes hayan modificado favorablemente, aunque sea en forma transitoria, la marcha de las leucemias ha sugerido la idea de aplicar por vía terapéutica toxinas o cuerpos bactéricos atenuados. Se ha usado la tuberculina (Pollitzer, Pal, Beiztke, Heunk, Allaria) la toxina diftérica, la toxina estreptocóccica. Los resultados han sido francamente negativos.

La terapéutica quirúrgica es precaria: en las formas aleucémicas, con lesión predominante de ganglios linfáticos superficiales, la extirpación de las masas hiperplasiadas es seguida en un tiempo más o menos breve de recidiva. En las observaciones de endoteliomas que hemos citado hay mención expresa de este

hecho; en nuestra observación personal núm. 1, igualmente.

Tales son nuestros actuales conocimientos sobre la terapéutica de las leucemias y aleucemias.

Todos estos recursos terapéuticos son aplicables a los otros procesos descriptos, especialmente los rayos X.

CAPITULO XX

Conclusiones

1.° La palabra linfadenia significa hiperplasia generalizada de órganos linfoides de causa desconocida.

2.° Comprende, por lo tanto, los siguientes padecimientos: linfadenosis y mielomatosis leucémicas y aleucémicas, leucanemias, clorolinfadenosis y cloromielomatosis, linfosarcomatosis, granulomatosis, granuloma tuberculoso, endotelioma generalizado de los ganglios y algunas otras hiperplasias generalizadas, distintas de las anteriores (afección descripta por el Dr. Elizalde).

3.° No hay diferencia clínica ni anátomo-patológica entre las formas leucémicas y las aleucémicas de las linfadenosis y mielomatosis.

4.° La etiología de estas afecciones es perfectamente desconocida.

5.° No hay certidumbre en la naturaleza de estas última afecciones; pero muy probablemente son hiperplasias parenquimatosas que pueden asumir un carácter sarcoide.

6.° Las formas agudas presentan las mismas alteraciones anátomo-patológicas que las formas crónicas;

por lo tanto, debe considerárselas como procesos de igual naturaleza.

7.° Tanto las formas crónicas como las agudas pueden asumir un carácter invasor, sarcoide.

8.° Por lo general, la hiperplasia se hace o con el tipo linfoide, o con el tipo mieloide, pero hay algunos casos muy raros de hiperplasias mixtas, linfoides y mieloides.

9.° Las linfadenosis y mielomatosis son afecciones de sistema, que abarcan la totalidad de los órganos hematopoiéticos.

10.° Puede aceptarse como probada la unidad originaria de los órganos hematopoiéticos.

11.° El diagnóstico de las linfadenosis y mielomatosis leucémicas crónicas es generalmente fácil, con el examen prolijo de la sangre.

12.° El diagnóstico de las formas leucémicas agudas es má difícil, sobre todo en la determinación de su tipo linfoide o mieloide.

13.° El pronóstico es casi siempre fatal; a breve plazo en los formas agudas; a mayor plazo en las crónicas.

14.° Hay casos excepcionales de enfermos que aunque presentando la sintomatología clínica y hematológica de formas leucémicas han curado.

15.° La terapéutica de estas afecciones es precaria.

16.° En la segunda infancia se ha observado todas las formas de leucemias.

17.° En la primera infancia es más discutible la existencia de las formas crónicas; la sintomatología clínica y hematológica ha sido observada; pero las constataciones necrópsicas son insuficientes.

18.° En la infancia la linfadenosis y mielomatosis crónicas son rarísimas; las formas agudas son menos raras, sin ser padecimientos frecuentes.

19.° Las clorolinfadenosis y cloromielomatosis deben ser consideradas como formas especiales de los procesos leucémicos, pero de la misma naturaleza.

20.° Estas formas, si bien raras, son más frecuentes en la infancia que en la edad adulta.

21.° Los mielomas múltiples tienen indudable parentesco con las mielomatosis; sólo han sido observados una vez en la infancia hasta el presente, y esa observación es argentina.

22.° La linfosarcomatosis regional o generalizada tiene también estrecho parentesco con las linfadenosis.

23.° Las granulomatosis es una hiperplasia del estroma de los órganos hematopoiéticos.

24.° Su etiología es desconocida, pero debe tener vinculaciones con la tuberculosis.

25.° El endotelioma generalizado de los ganglios es una afección rarísima.

26.° La sintomatología clínica es casi la misma en todas las formas aleucémicas de linfadenia.

27.° Su diagnóstico sólo puede ser hecho con el examen anatómico, biópsico o necrópsico.

28.° La terapéutica de las formas aleucémicas de linfadenias es igualmente precaria.

29.° Todas estas afecciones han sido observadas en la segunda infancia.

30.° El granuloma tuberculoso es una forma anatómica de la tuberculosis ganglionar.

31.° La palabra seudoleucemia debe tener sólo un significado clínico, equivalente a afección semejante clínicamente a la leucemia.

CAPITULO XXI

Observaciones personales

Observación N.º 1

P. F., español, 8 años; ingresa el 29 de Agosto de 1914.

Padres sanos; han tenido sólo dos hijos, la hermanita es sana. Salvo sarampión, no ha tenido ninguna enfermedad.

La enfermedad actual comenzó como unos 3 meses hace; con la aparición de una dureza del tamaño de una avellana en la región lateral derecha del cuello, indolora, que ha ido creciendo rápidamente y al mismo tiempo han ido apareciendo otros tumorcitos. Nunca ha tenido molestia alguna ocasionada por su tumor, ni ha tenido temperatura.

Estado actual. — Niño de buen desarrollo, escaso panículo adiposo, ligeramente cianótico. En el lado derecho del cuello presenta un tumor liso, duro, profundamente implantado, que no se desplaza con los movimientos de deglución, en su conjunto tiene el ta-

maño de un huevo de avestruz; su gran eje es ligeramente oblicuo de arriba hacia abajo y de atrás hacia adelante, siguiendo la dirección del músculo esterno-cloidomastoideo, ocupando la región carotídea y supra clavicular.

Rodeando a esta masa tumoral principal se encuentran adheridos a ella íntimamente una serie de nódulos redondeados y lisos muy duros de tamaño variable no adheridos a la piel.

En la región lateral izquierda pequeños ganglios hipertrofiados y no dolorosos, nada en otras regiones.

Nada de particular en los demás órganos.

Glóbulos rojos, 4.300.000; glóbulos blancos, 6.000; relación globular, 1 x 716; hemoglobina, 80; valor globular, 0,93; polinucleares neutrófilos, 66 o|o; eosinófilos, 0,33 o|o; linfocitos, 31 o|o; formas de transición, 2 o|o.

Reacción de Wassermann: negativa.

10 de Agosto, 1914: Anest. - cloro - eterea. Incisión amplia longitudinal (13 centímetros). Se disecan los bordes; se tiene necesidad de seccionar el músculo esterno-cleido-mastoideo, a pesar de lo cual la disección se hace sumamente laboriosa; el tumor íntimamente unido a los grandes vasos, englobada también al nervio neumogástrico y gran simpático, a los que se tiene que seccionar para poder aislar el tumor, el que después de mucho trabajo se extirpa totalmente.

Hemostasia; se cauteriza con tintura de iodo y se drena; puntos de crin separados después de haber suturado con catgut el músculo seccionado.

Después de la operación taquicardia, 125, pulso regular, igual, pequeño y de poca tensión.

11 de Agosto: El enfermo presenta una acentauada miosis del lado derecho, hipotensión del ojo y aumento de la temperatura local, 120 pulsaciones y tos frecuente. No hay temperatura; excelente estado general. El ojo del lado derecho está en un plano más profundo que el del lado opuesto y la abertura pal-

pebral menor que la del lado opuesto. Reacción de Wassermann: negativa.

17 de Noviembre: Aunque el estado del enfermo es muy bueno, en la porción más inferior de la cicatriz operatoria le aparece un nódulo del tamaño de una avellana, duro, liso, indoloro, muy poco adherente. El ojo del lado derecho más hundido que el opuesto, la hendidura palpebral menor. Hay miosis de este lado, acentuada. La pupila de este lado reacciona muy poco a la luz y a la acomodación. El pulso es igual, pequeño, de poca amplitud. 120 pulsaciones, el del lado izquierdo mayor, de más tensión y más amplitud.

5 de Enero, 1915: El estado general sigue bueno. Los caracteres del pulso y del ojo iguales al anterior. El tumor ha ido creciendo; es del tamaño casi de un huevo de avestruz, constituido por nódulos diferentes. El superior se continúa insensiblemente con el ínfero-interno, constituyendo la masa principal del tumor; hacia abajo y afuera un tercer nódulo que llega a la clavícula. Estos nódulos lisos, son nódulos secundarios, duros, indoloros, adheridos fuertemente, entre ellos; se extienden desde la punta de la apófisis mastoide hasta la clavícula y desde la línea media a la apófisis coracoide. El conjunto del tumor está profundamente adherido a los planos profundos, y es inmóvil.

Los nódulos más superficiales gozan de escasa movilidad. La piel es adherente sólo al nivel de la antigua cicatriz operatoria. En el sentido ántero-posterior el tumor ocupa toda la fosa clavicular. Una intensa red venosa sorpentea la piel de la región, llegando casi hasta la región opuesta.

Bazo: no se palpa. Pulmones: percusión normal, vibraciones normales, respiración vesicular normal.

Análisis de orina. — Cloruro, 2 gramos; albúmina, 0,50 o|oo.

En Enero de 1916 se resuelve una nueva intervención: la muerte se produce por síncope al iniciar la anestesia.

Autopsia. — Cadáver de niño de 9 años, de regular estatura. Esqueleto óseo bien desarrollado. Mal estado de nutrición.

En el cuello, lado derecho, hay una neoplasia, formada por nódulos de tamaño variable desde una arveja hasta una mandarina, de consistencia muy dura, blanco amarillenta. Se extiende por encima de la tráquea, desde la región del manubrio esternal, por debajo del timo hasta la faringe, englobando los vasos del cuello.

Miocardio de color amarillo, blando.

Hígado: grande con zonas de degeneración grasa.

Bazo: ligeramente hipertrofiado, cápsula lisa y brillante, que se desprende con facilidad. Al corte color rojo obscuro.

Ganglios: en el cuello solamente hay cadenas de ganglios hipertrofiados.

Riñones: congestión pasiva.

Pulmones: congestión hipostática.

Se observan restos de timo.

La masa tumoral adhiere a los órganos del cuello, exófago, tráquea; en el mediastino hay algunos ganglios grandes, duros, del tamaño de avellanas, los más grandes. El vértice del pulmón adhiere a la gran masa, que es dura.

Examen histológico

Ganglio linfático del cuello, extirpado por biopsia; la cápsula del ganglio está ligeramente espesada, en ninguna parte se consigue reconocer la estructura normal del órgano; en todo el corte se observa una gran abaundancia de tejido conjuntivo constituido en partes por mallas finas, en otras por mallas gruesas, los manojos de tejido conjuntivo se entremezclan en todas direcciones y son especialmente densos alrededor de los vasos. Hay gran cantidad de fibroblastos y de células eosinófilas.

Granuloma

Ganglios linfáticos.—Preparaciones personales.
Hematoxilina-Eosina.

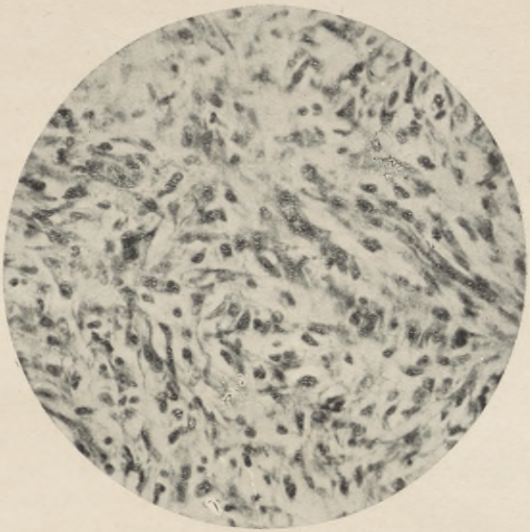

Caso Núm. 1

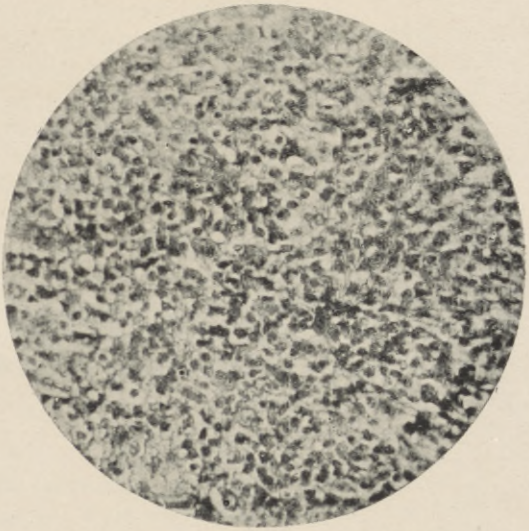

Caso Núm. 2

En el caso núm. 1, el tejido del ganglio está transformado casi totalmente en tejido conjuntivo; en el núm. 2 hay la misma lesión pero muchísimo menos acentuada; aquí hay mayor número de células.

Corazón: no se encuentra mayor alteración; las fibras musculares están bien conservadas.

Pulmón: hay congestión crónica; los vasos se presentan dilatados y llenos de sangre; en algunos puntos las ariolas están reducidas de tamaño y las travéculas que les sirven de sostén están espesadas e infiltradas.

Hígado: la estructura normal del órgano está conservada, hay abundante degeneración grasa, en otras preparaciones se observan pequeños focos de necrosis, rodeados de una infiltración periférica, pero no se encuentran verdaderos nódulos de tejido granulomatoso.

Riñones: los vasos están dilatados y llenos de sangre los glomérulos normales; no hay focos de infiltración granulomatosa.

Masa tumoral del cuello: Está constituida por un tejido exactamente igual al que hemos descripto en los ganglios linfáticos, constituido por gran cantidad de tejido conjuntivo, no se observan células gigantes de Sternberg, hay gran abundancia de fibroblastos mezclados a los elementos linfoides.

Bazo: Los folículos linfáticos son reconocibles con su vaso central, no hay en este órgano mayor desarrollo de tejido conjuntivo, en algunos puntos hay gran acumulación de pigmento; los senos venosos están dilatados y congestionados.

Ganglios mediastinales: La cápsula está espesada; en algunos puntos el tejido conjuntivo dispuesto en círculos concétricos parece marcar el sitio de los antiguos folículos; la esclerosis conjuntiva es especialmente evidente alrededor de los vasos; los elementos celulares están constituidos por gran cantidad de fibroblastos y de elementos linfoides.

La lesión anatómica de este caso corresponde a la granulomatosis; tiene todos sus caracteres: hay gran alteración del estroma, tan acentuada que en algunos

puntos tiene el mismo aspecto que el tejido cicatricial; se constata gran abundancia de fibroblastos y de células eosinófilas.

La alteración anatómica presenta una particularidad; ella no tiene la generalización que es habitual en estos procesos; los órganos no presentan focos de alteración granulomatosa; las lesiones del hhígado tienen más el aspecto de infartos; todos los demás órganos están libres de las lesiones, diremos específicas de la granulomatosis. El bazo, especialmente, está bien conservado.

Esto sería menos excepcional; pero si es muy saliente la estricta limitación del proceso a los ganglios cervicales, con desarrollo predominante en el lado derecho; en el lado izquierdo sólo se aprecian pequeños ganglios palpables, mientras que en el derecho la masa extirpada tenía el tamaño de un huevo de avesturz.

Los ganglios mediastinales han participado también en el proceso; pero su aumento de volumen no ha pasado el tamaño de una avellana.

Los ganglios de las otras regiones no han presentado alteración macroscópica.

Nos parece, por esta circunstancia, que este caso tiene un real valor: clínicamente ha tenido todos los caracteres de una linfosarcomatosis regional de Kundrat; anatómicamente el tipo de la alteración es perfectamente característico.

Por consiguiente, este caso aporta una prueba más a la tesis sostenida por nosotros, en las páginas que anteceden; en contra de la respetabilísima opinión de Naegeli: la llamada linfosarcomatosis no es una individualidad anatómica, sino simplemente una forma clínica de linfadenia; en la mayoría de los casos la lesión anatómica es una linfadenosis; en algunos casos excepcionales como éste es un granuloma.

No necesitamos recordar que han sido descriptas las formas localizadas de la granulomatosis (Nicol, Ziegl. Bert., 56; linfogranulomatosis del mediastino).

Nota. — No hemos podido estudiar la médula ósea y el timo por no haberse conservado estos órganos.

Observación N.º 2

D. M., 8 años, mujercita; ingresa el 25 de Agosto de 1915.

Antecedentes hereditarios y familiares. — Padre sano. La madre se enfermó cuando esta niña tenía 8 meses de un proceso que duró cerca de un año y que parece era nefritis, de acuerdo con la descripción que ella hace; durante este tiempo continuó amamantando a su hija. Tiene 4 hermanos sanos.

La madre ha tenido 4 abortos, todos de menos de 3 meses.

Antecedentes personales. — Nacida a término de parto normal; amamantada por la madre hasta los 2 años sin ningún trastorno gastro-intestinal. Caminó tardíamente a los 2 años.

No tuvo ninguna enfermedad infecciosa, y hasta hace 4 o 5 meses, a pesar del proceso que vamos a describir se mantuvo con buen estado general; gruesa, contenta y de buen apetito.

Enfermedad actual. — Se inicia a los 3 años de edad con un tumorcito indoloroo de un lado del cuello que crece hasta hacerse bien visible. El tratamiento médico habitual no lo modifica; y al año es operada en el Hospital de Niños, donde se le extrae como un racimo de tumorcitos.

Al mes de la operación vuelven a desarrollarse formaciones semejantes en el mismo sitio y entonces la traen al consultorio de Cirugía de este servicio (402, libro 29). Se interviene el 25 de Junio de 1913. Al mes vuelven a aparecer los tumores en el mismo sitio y sufre nueva operación el 22 de Agosto de 1913.

Del examen histológico resulta ser granuloma el tumor ganglionar extirpado. En esa época el examen

de sangre da 10.800 glóbulos blancos y 8,33 o|o de eosinófilos; la dermo reacción a la tuberculina negativa; Wassarmann débilmente positiva.

El 7 de Noviembre de 1913 se le inyecta 0,20 de salvasan. En Febrero de 1914, vuelve, constatándose nueva reproducción del tumor del cuello y ganglios como avellanas en ambas axilas. Se interviene el 18 de Febrero de 1914; en esa fecha tiene 4.000.000 de glóbulos rojos, 9.000 blancos y 3 o|o de eosinófilos.

Un tiempo después los tumores vuelven a aparecer y progresan en su desarrollo, no cediendo al tratamiento mercurial (inyecciones biioduro); desde hace 4 ó 5 meses la niña pierde en su estado general, enflaquece, se pone más pálida, tose y llega últimamente a tener edema. Esta agravación decide a internarla.

Estado actual. — Niña de desarrollo inferior al correspondiente a su edad, esqueleto proporcionado, piel morena y sana; mucosas muy pálidas.

Llama la atención la hipertrofia de los ganglios superficiales palpables, más acentuada en las regiones cervicales que en las axilares; siendo más apreciables en las inguinales. Los ganglios son más grandes en la región cervical derecha, endonde se ven las cicatrices de las intervenciones practicadas en la región submaxilar y suprahioidea. No adhieren unos a otros, ni a la piel ni a los planos profundos; consistencia no aumentada, son indoloros; su tamaño es variable hasta ser del tamaño de un huevo de paloma, en determinados puntos. En el lado izquierdo son mucho más pequeños y menos numerosos.

Desarrollo piloso y del vello muy exagerado.

Aparato respiratorio. — No hay grandes diferencias en la excursión respiratoria. Percusión: no permite apreciar diferencias en la parte posterior; en la fosa infraclavicular derecha, ligera disminución de sonoridad 1.° y 2.° espacio, a dos traveses del borde derecho del esternón. Bases movibles; límite neumohepático en el 4.° espacio. Choque de la punta 4.° espacio, línea mamilar, borde derecho del área cardía-

ca pasa una través de dedo el borde derecho esternal, límite izquierdo normal.

Traube libre.

En la región lateral izquierda, sobre la línea axilar anterior, en el 6.º espacio, en la línea escapular en el 9.º espacio, comienza una submatitez que llega a ser matitez y que corresponde al bazo. A la auscultación se aprecia soplo expiratorio en la fosa supraespinosa y en el espacio interescápulo vertebral derecho. No se aprecia signo de Smith.

Abdómen: ligeramente abovedado, más en su mitad superior. Bazo desciende hasta el nivel del ombligo, se palpa de consistencia aumentada, con lobulaciones redondeadas lisas e indoloras.

Hígado: pasa el reborde de 3 traveses de dedo.

Amígdalas: no hipertrofiadas.

Tonos cardíacos: Soplo sistólico en la base del corazón, que no se propaga ni se aprecia en la axila, ni en la punta.

Pulso: regular, igual, poco tenso, 120 por minuto, 36 respiraciones por minuto, que aumentan con el cambio de posición.

Agosto 26 de 1915: Análisis de sangre, Inf. núm. 35.806.

Glóbulos rojos.	1.600.000
„ blancos	9.000
Relación globular.	1 x 199
Hemoglobina.	25 o|o
Valor globular	0,75 „
Polineutrófilos	69 „
Eosinófilos	1,33 „
Linfocitos	28 „
Formas de transición	2,66 „

Se observa poikilocitosis marcadas, hematíes anémicos; no se observan normoblastos.

Agosto 22 de 1915: Análisis de sangre, Inf. núm. 35.816.

Reacción de Wassermann: ha dado resultado *positivo.*

EXAMEN HISTOLÓGICO

Ganglio del cuello, extirpado: La estructura normal del órgano ha desaparecido por completo; sólo se aprecia alguno que otro vestigio de folículos y se conservan restos de la zona cavernosa, hay desarrollo evidente de tejido conjuntivo constituido por finas mallas; los elementos celulares predominantes son los fibroblastos, las células eosinófilos y los elementos linfoides normales; no hay células gigantes.

Con un ganglio triturado se han hecho exámenes bacteriológicos negativos; la coloración especial de las granulaciones de Fraenkel-Much también ha sido negativa. Se ha inoculado chanchitos y conejos con ese ganglio; además se ha preparado sedimento tratando el ganglio extirpado con la antiformina; se ha tratado con esta misma substancia esputos que contienen bacilos de Koch para control; con estos líquidos se han inoculado dos series de chanchitos y conejos. Se hará conocer posteriormente los resultados.

La única particularidad digna de mensión en este caso es la fuertísima eosinofilia que se ha observado en Agosto de 1913. Ella no es excepcional; como se recordará, Fabian sostiene que se observa en una cuarto de los casos de granulomatosis.

Actualmente el estado de esta enfermita empeora visiblemente; los tumores ganglionares han aumentado algo de volumen.

La reacción de Wassermann positiva no tiene mayor valor, pues el tratamiento específico hecho repetidas veces ha fracasado, siguiendo su marcha la enfermedad. Por otra parte, la lesión histológica es característica. (1)

---

(1) Nota — Las inoculaciones han sido negativos sacrificados los animales después de dos meses, no han presentado ninguna lesión.

BIBLIOGRAFIA

Habría sido facilísimo con un par de escribientes que copiaran, reunir 5.000 publicaciones aisladas sobre este amplísimo tema. Tal trabajo carecería de todo mérito y de toda utilidad positiva. Quedan hechas en el texto las citaciones necesarias para fundamentar hechos y opiniones.

La revista de *Pappenheim,* Folia Hematológica, que lleva ya diez y seis volúmenes, contiene el mayor acopio bibliográfico sobre hematología y padecimientos de los órganos hematopoiéticos. La revista de *Vaquez,* Archives des maladies du Coeur des Vaisseaux et du Sang, registra también material útil.

Las obras consultadas han sido las siguientes:

Rieux, Precis de Hematologie, 1910.

Naegeli, Enfermedades de la Sangre, 1912 (Traducción *Rossello*).

Ferrata. — Morfologia del Sangue, 1912.

Gilbert y Weinberg, Traité du Sang, t. |, 1913.

El mejor trabajo de conjunto sobre leucemias y aleucemias es el libro de *Naegeli,* Leukaemie und Pseudoleukaemie, 1913. El autor es dualista, y como se ha visto en el texto, damos nuestras preferencias a otras opiniones, no obstante la gran autoridad de este autor.

Todas las revistas de medicina general y anatomía patológica, especialmente las de lengua alemana, contienen un riquísimo material sobre estas afecciones.

ÍNDICE