


Apel (L)

FACULDADE DE MEDICINA E DE PHARMACIA DO RIO DE JANEIRO

THESE

DO

Dr. Luiz Apel



RIO DE JANEIRO

1897

DISSERTAÇÃO

CADERA DE ANATOMIA E HISTOLOGIA

PROPOSIÇÕES

THESE

THESE

Contribuições á origem da fibrina sobre as serosas
em differentes condições pathologicas

Dr. Luiz Aperi

DISSERTAÇÃO

CADEIRA DE ANATOMIA PATHOLOGICA

Contribuições á origem da fibrina sobre
as serosas em differentes condições pathologicas

PROPOSIÇÕES

TRES SOBRE CADA UMA DAS CADEIRAS DA FACULDADE

THESE

APRESENTADA A'

Faculdade de Medicina e de Pharmacia do Rio de Janeiro

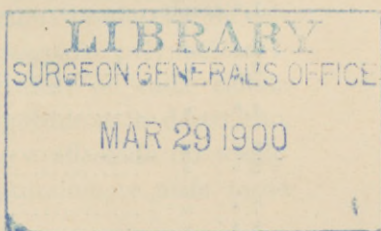
Em 30 de Março de 1897

PARA SER SUSTENTADA PELO

Dr. Luiz Apel

MEDICO FORMADO PELA UNIVERSIDADE DE GOTTINGA

afim de poder exercer a sua profissão na Republica dos Estados
Unidos do Brasil



RIO DE JANEIRO

Casa Mont'Alverne, rua do Ouvidor n. 82.

1897

Faculdade de Medicina e de Pharmacia do Rio de Janeiro

DIRECTOR

Dr. Albino Rodrigues de Alvarenga

VICE-DIRECTOR

Dr. Francisco de Castro.

SECRETARIO

Dr. Antonio de Mello Muniz Maia

LENTES CATHEDRATICOS

Drs.:

João Martins Teixeira.....	Physica medica.
Augusto Ferreira dos Santos.....	Chimica inorganica medica.
João Joaquim Pizarro.....	Botanica e zoologia medicas.
Ernesto de Freitas Crissiuma.....	Anatomia descriptiva.
Eduardo Chapot Prevost.....	Histologia theorica e pratica.
Arthur Fernandes Campos da Paz....	Chimica organica e biologica.
João Paulo de Carvalho.....	Physiologia theorica e experimental.
Antonio Maria Teixeira.....	Materia medica, pharmacologia e arte de formular.
Pedro Severiano de Magalhães.....	Pathologia cirurgica.
Henrique Ladislão de Souza Lopes....	Chimica analytica e toxicologica.
Augusto Brant Paes Leme.....	Anatomia medico cirurgica.
Marcos Bezerra Cavalcanti.....	Operações e apparatus.
Antonio Augusto de Azevedo Sodré....	Pathologia medica.
Cypriano de Souza Freitas.....	Anatomia e physiologia pathologicas.
Albino Rodrigues de Alvarenga.....	Therapeutica.
Luiz da Cunha Feijó Junior.....	Obstetricia.
Agostinho José de Souza Lima.....	Medicina legal.
Benjamin Antonio da Rocha Faria....	Hygiene e mesologia.
Antonio Rodrigues Lima.....	Pathologia geral.
João da Costa Lima e Castro.....	Clinica cirurgica—2 ^a cadeira.
João Pizarro Gabizo.....	Clinica dermatologica e syphiligraphica.
Francisco de Castro.....	Clinica propedeutica.
Oscar Adolpho de Bulhões Ribeiro....	Clinica cirurgica—1 ^a cadeira.
Erico Marinho da Gama Coelho.....	Clinica obstetrica e gynecologica.
Hilario Soares de Gouvêa.....	Clinica ophthalmologica.
José Benicio de Abreu.....	Clinica medica—2 ^a cadeira.
João Carlos Teixeira Brandão.....	Clinica psychiatrica e de molestias nervosas.
Candido Barata Ribeiro.....	Clinica pediatrica.
Nuno de Andrade.....	Clinica medica—1 ^a cadeira.

LENTES SUBSTITUTOS

Drs.

1. ^a secção.....	Tiburcio Valeriano Pecegueiro do Amaral.
2. ^a »	Oscar Frederico de Souza.
3. ^a »	Genuino Marques Mancebo e Luiz Antonio da Silva Santos.
4. ^a »	Philogonio Lopes Utinguassu' e Luiz Ribeiro de Souza rontes.
5. ^a »	Ernesto do Nascimento Silva.
6. ^a »	Domingos de Góes e Vasconcellos e Francisco de Paula Valladares.
7. ^a »	Bernardo Alves Pereira.
8. ^a »	Augusto de Souza Brandão.
9. ^a »	Francisco Simões Corrêa.
10. ^a »	Joaquim Xavier Pereira da Cunha.
11. ^a »	Luiz da Costa Chaves Faria.
12. ^a »	Marcio Filaphiano Nery.

N. B.—A Faculdade não approva nem reprova as opiniões emitidas nas theses que lhe são apresentadas.

A origem das massas fibrinosas nas inflamações das membranas serosas já tem sido muitas vezes objecto de discussão, mas, como Neumann repetiu, ha 16 annos, o que Bnhl disse outros 16 annos antes, quer dizer que clareza e unanimidade não existem sobre este ponto importante da inflamação, e que, por emquanto é deixado a cada um o adherir, conforme as inclinações pessoas, a uma ou outra opinião que serão explicadas mais detalhadamente abaixo; hoje voga ainda este juizo pela mesma razão.

Outr'ora pensou-se em geral e tambem ainda agora pensa uma grande parte dos autores, que a fibrina exsudativa em inflamações das serosas é perfeitamente identica á fibrina do sangue, isto é, que a fibrina do sangue é contida dissolvida no sangue como substancias fibrinogena e fibbrinoplastica e fermento fibrinogeno, deixa os tecidos e a camada epithelial, e que estes tres, por A. Schmidt denominados "geradores" ajuntam-se á fibrina sobre a superficie livre das serosas.

D'este modo falla Cohnheim (1), que examinou a inflamação das serosas, de uma producção e separação de fibrina sobre a face d'estas. Os elementos do tecido conjunctivo cahem no processo, particular a estes, da proliferação, que primeiro causa um espessamento da serosa mesma, depois uma producção de cellulas redondas, no começo mono e em seguida polynucleares. Para o epithelio indica elle duas possibilidades; ou cada cellula cresce, arredonda-se, soffre metamorphose gordurosa e destruição, ou excepcionalmente o epithelio é desligado e affastado do tecido conjunctivo fortemente proliferante, para naturalmente mais tarde morrer, sendo privado de todo o alimento.

O seguinte autor, que era partidario d'esta antiga opinião e se occupou com a questão sobre a origem da fibrina, especialmente na Pleuritis fibrinosa, foi Wagner (2) Elle póde verificar os epi-

(1) Virchows Archiv. XXII, 1861.

(2) Archiv für Heilkunde, XI 1870.

thelios (endothelios) debaixo do exsudato, tanto nos casos recentes como antigos, de inflammação fibrinosa da pleura.

Frequentemente estes lhe pareciam entumescidos principalmente em exsudatos fibrinosos mais espessos; em outros casos eram tão abundantes, que julgou dever acreditar n'uma neoformação dos mesmos. Segundo Wagner a fibrina forma quasi sempre uma rede com feixes de varias grossuras e com malhas arredondadas de differentes tamanhos. Elle não poudé constatar corpusculos exsudativos nos recentes processos inflammatorias, nem na superficie, nem no interior do exsudato; mas muitas vezes uma continuidade dos feixes, acima mencionados, com os vasos lymphaticos superficiaes da pleura; elle affirma ainda que a mesma substancia fibrinosa, de que consistem estes feixes, é identica á de dentro dos vasos lymphaticos, até onde se póde proval-o por meio do microscopio e da chimica. Uma imagem, parcialmente semelhante, achouse em muitos casos mais antigos com exsudato fibrinoso de maior espessura: uma rêde visivel, tanto macro-como microscopicamente, cujos grossos feixes offerecem um forte brilho e consistem em formações fibrosas finissimas, situadas uma perto das outras e correndo em direitura. Aqui tambem os feixes formam malhas de varios tamanhos e de forma quasi sempre oval, que contêm uma substancia com abundantes cellulas, semelhante ao exsudato liquido na cavidade pleural; estas cellulas têm em parte o tamanho de globulos brancos, em parte são ellas do dobro e ainda maiores, então em maior numero esphericas com um conteúdo mais granuloso e um nucleo relativamente grande. Wagner as considera como corpusculos exsudativos entumescidos.

Em outros casos mais antigos, porém, era a imagem, que a fibrina offereceu, differente; n'estes a fibrina formou uma felpa, por egual fofa, de finas fibrillas, cujas malhas continham, pela maior parte, um liquido e ás vezes poucas cellulas. Tambem o tecido conjunctivo pleural e o sub-pleural soffreram modificações, pouco visiveis nos casos recentes, sendo que as fibras appareciam como desfibradas, provavelmente em consequencia d'uma embebição edematosa e continham poucos corpusculos lymphaticos, enquanto que em casos mais antigos se póde observar uma distribuição igual de nucleos livres e de globulos brancos.

Rindfleisch (1) considera as pequeninas proeminencias punctiformes "minimos botõesinhos" (Kleinste Knöpfchen) que, com o pequeno augmento microscopico, se apresentam como originados dos vasos capillares, como a fonte da fibrina em inflammações das serosas, que, sob a fórma de massas arredondadas, parece ter sahido dos vasos capillares, como "a resina no pinheiro"

Justamente esta figura Rindfleisch tem por muito caracteristica e importante ; porque deixa vêr immediatamente a fonte da fibrina exsudativa que, na verdade, é fibrina do sangue "um coagulo."

Tambem conforme Weigert (2) trata-se d'um processo de coagulação, considerando elle os leucocytos como os portadores das substancias fibrinoplastica e fermentativa, e a lymphá exsudativa como a substancia fibrinogena, as quaes substancias se reúnem na superficie livre, ora em g'lebas sem nucleos, ora em fibrina filamentosa ou granulosa. Segundo elle, nas coagulações filamentosas apresentam-se nas inflammações de algum tempo e quando as massas fibrinosas são percorridas por um recente tecido conjunctivo, todas as possiveis passagens em feixes e fios muito brillhantes.

Mas, afim de que possa ter logar a coagulação da fibrina, julga WEIGERT (3) que a camada endothelial deve perecer n'uma extensão mais ou menos grande, «justamente em consequencia d'este perecer do endothelio, começa nos pontos, com perda do endothelio, tambem uma morte dos leucocytos e coagulação mesma no interior do corpo, tal como nos vasos sanguineos a perda do endothelio produz um pegamento, extincção e fibrinoformação dos globulos brancos.» Mas, em consequencia da destruição do endothelio, é cortado o limite do crescimento para o tecido conjunctivo que d'aqui em diante pode proliferar nas massas fibrinosas. O novo tecido proliferante remove a fibrina do antigo tecido, porém, na superficie sempre pode ainda nascer nova fibrina. D'este modo se formam varias camadas, que, successivamente, passam umas nas outras, como já foi mencionado acima.

(1) Lehrbuch der path. Gewebelehre, 1873.

(2) Virchows Archiv. Vol. 79, 1880.

(3) Real-Encyclopedie, Vol. IV, p. 668.

ORTH (1) também admite uma coagulação do sangue: nos casos das inflamações das serosas, examinadas por elle, principalmente nos d'uma pericardite fibrinosa, elle viu a fibrina composta de finos reticulos fibrosos, como também se encontram no tecido conjunctivo pleural. As rêdes mesmas são substituidas em varios logares por massas mais solidas e homogeneas. Segundo elle, as cellulas do endothelio desapparecem logo no principio da inflamação, entumescendo e granulando o protoplasma e augmentando-se os nucleos. A camada fibrinosa está immediatamente sobre o tecido pleural que, muitas vezes, é hyperaemico e mostra uma infiltração cellular.

Conforme HAUSER (2), a formação da fibrina na superficie d'uma pleura inflammada tem lugar sempre na circumvisinhança de endothelios mortificados; forma-se uma rede de fibrina; nas suas malhas ficam numerosos leucocytos, emigrantes da pleura que mais tarde esmorecem. Mas elles não se tornam aqui «centros de coagulação» como Hauser viu na circumvisinhança de cellulas alteradas, por exemplo dos endothelios de vasos, porque aqui falta o logar para uma tal secreção fibrinosa. O fermento fibrinoso, separando-se d'elles como uma coagulação do plasma envolvente, augmenta a camada fibrinosa, já existente, pela apposição de nova fibrina e assim contribue á producção d'uma membrana fibrinosa coherente.

GRASER (3), no congresso da cirurgia de 1895, fez um discurso sobre a primeira conglutinação das serosas, na qual observa os seguintes estados: primeiro nascem massas fibrinosas, muito tenras por cima de cellulas endotheliaes mortificadas, então augmentam-se as apposições, e as cellulas faltam em parte, desapparecendo no fim completamente. A parte essencial da fibrina, muitas vezes abundante, provém certamente do plasma inflammatorio; as cellulas mortificadas ajudam só alguma cousa, o que se podia designar como fermento fibrinogeno.

O primeiro, que se oppôz a esta antiga opinião, foi ROKI-

(1) Spéc. pathol. Anatomie.

(2) Archiv. fur Klin. Medicin, 1893.

(3) Chirurgenkongress, 1895.

TANSKI (1). Na sua opinião a solida porção pseudo-membranosa resulta d'uma vegetação do tecido normal da serosa, que «perdeu a textura fibrosa dentro d'essa vegetação em espessura correspondente e tomou um estado hyalino e gelatinoso». Estas vegetações que da serosa «brotam em fôrma d'um começo, delicadamente villosa, de granulações papilliformes, de preguinhas ramificadas que anastomosam», tomam a fôrma d'uma lamella simples ou perfurada (areolada) ou d'um reticulo, do qual crescem villosidades, papillas e alças. O material para esta vegetação provém principalmente, sem duvida, do systema de vasos crescendo ao mesmo tempo da serosa; todavia uma parte pode ser contida no exsudato, isto é, no liquido que se acha no sacco seroso dentro do neoplasma, brotando na sua superficie interior.

VIRCHOW (2) contesta decididamente que uma exsudação fibrinosa do sangue tenha logar nas inflammações das serosas e pretende que as massas fibrinosas não sejam em parte mais do que tecido transformado, entumescido. Já 2 annos antes VIRCHOW (3) na sua obra *Ges. Abhandl.* deu a seguinte descripção da inflammação fibrinosa das serosas: «a camada fibrinosa secca, aspera e mate, forma uma coherencia muito compacta com o tecido, e, ás vezes é tão difficil ver aqui um limite entre o exsudato e o tecido, como nos exsudatos diphthericos das mucosas; um passa no outro, e, frequentemente pode-se ver uma tal continuação do exsudato com o tecido conjunctivo, que faz a impressão, como se o exsudato não seja, senão substancia intercellular transformado do tecido conjunctivo. Este torna-se ordinariamente tão homogeneo, perde tanto seu estroma fibrillar, que pode ser comparado com a cornea, ou com qualquer parte fibro-cartilaginosa; tambem o exsudato não apparece igualmente, porém, muitas vezes, como Rokitansky o descreveu tão acertadamente, em toda sorte de figuras areolares, reticuliformes e malhadas».

Muito semelhante é a opinião de BUHL (4), que se occupou

(1) Lehrb. d. path. Anatomie, 1855, III Aufl. Vol. I.

(2) Virchows Archiv. XV, 1853 zur neuern Geschichte der Eiterlehre

(3) Ges. Abhandlungen, 1856.

(4) Ueber das Faserstoffexsudat, Sitzungsber. d. Bayer Acad. d. Wissenschaft, 1863, Vol. II.

especialmente com o exsudato fibrinoso. Elle não nega de antemão que a fibrina não possa também ter origem do sangue, entretanto, chega a suppor que existe ainda uma outra fonte para as massas compactas do exsudato sobre as serosas inflammadas, e essa fonte, segundo elle, é também o tecido conjunctivo pleural, que entra em proliferação fibrinoide. Buhl, então, toma este processo por um productivo-inflammatorio e denomina as massas provenientes d'esta fibrinoide proliferação do tecido conjunctivo como «fibrina desmoides». N'estas massas distingue Buhl duas camadas, uma pegada á serosa, e uma outra mais afastada, para a superficie livre, que são unidas por uma zona indifferente, muito estreita, e que se faz sensivelmente pallida nos preparados, tintos com carmina.

A parte, pegada á serosa, assim diz Buhl, é completamente organizada; contém muitas cellulas, nucleos e vasos e se acha em relação indistinguivel e continua com os feixes do tecido conjunctivo da serosa entumescida, emquanto que a camada superior parece sem vasos e amorpha; porém, examinando de perto, pode se reconhecer na massa areolada, como esponjosa, nas redes grossas e gelatinosas e nas elevações sob a forma de villosidades e ver rugas, nucleos embebidos de vermelho (em tintura de carmina) que são separados uns dos outros por uma substancia intercellular. Esta camada sem vasos não é conforme Buhl, um coagulo fibrinoso só, porém é a parte proliferante das camadas inferiores, que fórma malhas e villosidades frouxas e muitas vezes é revestida por cellulas do indothelio.

NEUMANN (1) n'uma dissertação "*die Pikrokarminfärbung und ihre Anwendung auf die Entzündungslehre*" tomou por fim de seus exames o proceder da substancia fundamental do tecido conjunctivo em inflammções das serosas, sobretudo em inflammções especificas (tuberculose pulmonar) e chega ao resultado, que se trata d'uma degeneração fibrinoide das fibrillas conjunctivas. Porquanto que Neumann é quasi inteiramente da opinião de Buhl, quer elle rejeitar a denominação "proliferação fibrinoide do tecido conjunctivo" (*faserstoffähnliche Bindegewebswucherung*)

(1) Archiv für mikroskop Anatomie, Vol 18, 1880.

proposta pelo ultimo, visto que Neumann toma o processo por um simples passivo e degenerativo. Em preparados por elle examinados, e tintos, conforme o methodo, por elle indicado, da pleura pulmonar inflammada, Neumann pôde provar, sobre um foco caseoso que se estendia até quasi ao tecido pleural, uma transição successiva entre o tecido da pleura e da camada, aparentemente heterogenea, e fazendo a impressão d'um apposto, porque a mistura das duas cores differentes (pikrina e carmina) deixou reconhecer uma composição de partes conjunctivas e fibrinoides; estas ultimas formam na superficie uma camada continua, á que se accrescem, morrendo para o fundo, massas amarellas (imposições) no tecido conjunctivo avermelhado. Como prova, que as fitas amarellas, que cobrem a superficie, e, parcialmente, são impostas no tecido conjunctivo, ainda não mudado, e se distinguem por sua apparencia homogenea e vidrosa, são feixes fibrosos degenerados, Neumann aponta o curso serpeante d'estas fitas, as estrias fibillares, n'ellas ás vezes ainda sensivelmente visiveis, e a sua relação determinada com os elementos cellulares do tecido conjunctivo, que lhe correspondem, do mesmo modo como os feixes fibrillares ordinarios. Raramente poude Neumann constatar cellulas endotheliaes na superficie livre das massas, fibrinoidamente degeneradas, e mesmo sómente em alguns pontos. Tambem na pleuritis fibrinosa que acompanha a pneumonia crouposa, assim como nas agudas peritonites purulentas puerperaes, teve Neumann a impressão, que as camadas inferiores das pseudomenbranas são formadas pelas camadas superiores da serosa, fibrinoidamente mudadas; mas elle deixa em duvida, se isto vale para todas as inflammações agudas das serosas, que têm sua marcha sem qualquer producção fibrosa na superficie, ou se não se trata antes, de exsudato fibrinoso apposto.

LANGHANS (1) viu em preparados que provinham d'uma periorchitis sero-fibrinosa, figuras, essencialmente iguaes como Buhl; ou o exsudato formava proeminencias fungiformes, ou membranas, postas em camadas parallellas. Em preparados, que mostravam sómente uma camada fibrinosa muito fina, em fórma d'uma bainha estreita, se tingindo muito amarella com pikrocarmi-

(1) Deutsche Chirurgie, Lit. 50 b, 1887.

na, Langhans poude constatar uma fusão de ambos os tecidos, onde as proeminencias passam para a superficie da serosa, de maneira que os feixes fibrinosos serpeantes, sem mudar o seu percurso, passam para a massa fibrinosa, emquanto que em outros pontos, feixes fibrillares correm do fundo para a superficie afim de se afundarem na bainha amarella. Como prova, que esta deve ser considerada como a camada superior transformada da serosa, são, segundo Langhans, as listras paralellas á superficie, que em parte ainda tem o percurso ondado das fibrillas conjunctivas. N'esta bainha amarella viu Langhans poucos nucleos alongados, fortemente tintos, que elle considera como nucleos de corpusculos purulentos, postos em fendas estreitas, fusiformes, parallelas com a superficie.

Uma figura pouco differente viu Langhans em preparados com exsudatos mais espessos; tambem n'estes julga poder demonstrar que, pelo menos as camadas inferiores do exsudato, são tecido conjunctivo transformado. O endothelio, segundo Langhans, se apresenta d'um modo differente; nos exsudatos mais finos elle o viu desligado, em parte enrugado na paraffina, mas sempre sobre a bainha amarella.

O protoplasma cellular extinguiu-se porque não accieita fóra do acido picrico qualquer outra tinta, achando-se talvez na transformação fibrinoide. De outra forma em exsudatos mais espessos: n'estes se acha o endothelio em parte debaixo da camada fibrinosa; a razão disto é, segundo Langhans, uma semelhante á que Weigert descreveu para as membranas crouposas, isto é, que a camada superior transformada da serosa excresceu sobre ella e se põe em forma de fungo ou de vidro de relógio sobre a serosa, revestida do endothelio.

SCHUCHARDT (1) nos seus exames dos hygromas subcutaneos e das serosas, chega ao resultado que, em certas inflammações fibrinosas, o exsudato fibrinoso nasce mesmo dentro do tecido inflammado, nas cellulas transformadas pela inflammação. Tambem elle toma o processo por um degenerativo e diz: Com o auxilio do processo de tinturaria de Weigert, pode se seguir distinctamente,

(1) Virchows Arch. Vol. 121. 1890.

como, conjunctamente com a degeneração do tecido conjunctivo, succede a formação de fibrina dentro do tecido affectado.

Nos ultimos tempos foram publicados trabalhos do instituto pathologico de Greifswald sobre a origem de massas fibrinosas em inflamações das serosas por Prof. GRAWITZ (1) e SCHLEIFFARTH (2). Estes autores, em seus exames, chegam á opinião, que a fibrina exsudativa não provém do sangue, mas é um producto transformado das cobertas fibrillares conjunctivas de serosas. O processo é a seu vêr, um differente do dos autores acima mencionados, que julgam que as fibrillas do tecido conjunctivo degeneram directamente na formação da fibrina. Segundo Grawitz e Schleiffarth, porém, so-brevem, antes da degeneração definitiva, por assim dizer, uma estação intermediaria, na qual se vê nascer nucleos e cellulas do tecido conjunctivo e de suas fendas succosas. Na sua opinião se trata d'um acordar e apparecer de «cellulas e nucleos dormentes», assim denominados por Grawitz, no tecido conjunctivo; processo, no qual não é preciso, que as cellulas appareçam sempre como taes, porque a sua substancia pôde passar directamente da forma do tecido conjunctivo na da fibrina; ou se ellas estão formadas, ficam conservadas nos seus nucleos, mas se tornam fibrina fibrosa nos seus protoplasmas.

Como prova, que não se trata d'uma separação sobre a superficie, demonstram Grawitz e Schleiffarth a ordem distinctamente parallela de cellulas e nucleos, e que muitas vezes ainda se pode ver conservada a coberta exterior cellular ou fibra da pleura e observar em varios pontos do tecido conjunctivo debaixo della um entumescer e romper pelas primeiras camadas, emquanto que se reconhece em outros pontos uma continuação completa da fibrina, apparecendo como uma apposição, com a pleura, um pouco menos mudada.

Agora chego aos preparados examinados por mim: Estes são em maior numero da pleura, endurecidos, em parte, em liquido de Muller, em parte, directamente em alcool absoluto. Todos os preparados foram tintos em Pikrolithioncarmina e em Eosin-

(1) Grawitz, Atlas d. path. Gewebelehre, 1893.

(2) Schleiffarth, Virchows Arch. Vol. 129, 1892.

Methylenblau; um grande numero com Saffranin-Pikrinsäure (acido picrico), ás vezes com Bismarkbraun e conforme o methodo de tinturaria da fibrina de Weigert.

As melhores figuras obtive geralmente dos preparados, tintos em pikrolithioncarmina, e, eis, porque as tomo por base das minhas descripções e só hei de recorrer ás figuras, tintas por outros meios, quando assim as tiver obtido melhores.

Até onde estão a minha disposição os protocollos da necropsia, pertencentes a este assumpto, assim como outras notas necessarias, mencional-as-hei, em todo caso, antes dos resultados microscopicos.

PREPAPADO I) proveniente d'uma pneumonia com pleuriz. Resultado microscopico, augmento pequeno:

Os alveolos pulmonares, cheios de massas amorphas, esmigalhadas e nucleos grandes e pequenos; por cima segue o tecido conjunctivo pleural com numerosos pequenos vasos de sangue; depois a camada fibrinosa. Existe uma sensivel differença nas tintas entre ambos. A primeira se tingiu muito vermelha em preparados, tintos tanto com pikrocarmina como com methylenblau e mostra um percurso ondeante, emquanto que a fibrina apparece em parte sem estructura alguma, em parte reticuliforme-ondeada e deixa reconhecer ora uma tinta distinctamente amarellada, ora um pouco avermelhada, ou não se tingiu de modo algum em maior parte. Já n'este augmento cahe em vista, entre o tecido conjunctivo e a fibrina uma ordem, continuada e se prolongando por todo o preparado, de cellulas que se distinguem pelo seu tamanho das da sua circumvisinhança.

Augm. forte: Estas grandes cellulas se representam como as cellulas endotheliaes, em parte entumescidas. D'um ponto livre de fibrina, onde ellas formam a coberta exterior do tecido conjunctivo, e, collocadas n'uma só camada sobre o tecido conjunctivo, pode-se vê-las percorrer o preparado como cadeia ininterrompida, e sobre ellas a fibrina.

No ponto, em que começa a apposição da fibrina, vê-se sobre os endothelios, massas esmigalhadas, amorphas e maiores e menores cellulas, em parte polynucleares, que se desmancham e se ligam umas ás outras por uma rêde delicada. Lá, onde a camada

fibrinosa é mais espessa, apparecem as cellulas endotheliaes maiores, e, em alguns logares, como augmentadas. N'um ponto desligou-se o endothelio do tecido conjunctivo e se acha, em parte, livre n'esta fenda, em parte, collocada debaixo da camada fibrinosa, mas de maneira que, uma cellula fica sempre em connexo com a proxima.

Contudo a forma e posição das cellulas endotheliaes são muito polymorphas; nos pontos, sem fibrina, mais chatas e parallelas á superficie, emquanto que, nos pontos cobertos de fibrina, a maior parte das cellulas estão postas, em forma de cylindro e com eixo mais comprido, verticaes á superficie, em parte angulares, As cellulas endotheliaes mostram grandes nucleos, tintos de um azul intenso com methylenblau, emquanto que o protoplasma apparece só pouco azulado. A fibrina apparece em parte esmigalhada, amorpha e ligada por uma rêde de fibras maiores e menores, em parte ondada, parallela á superficie, formando numerosas malhas e falhas. Contem numerosos nucleos livres e grandes e pequenas cellulas, frequentemente arredondadas, que apresentam todas as possiveis mudanças de destruição. O tecido conjunctivo pleural, debaixo do endothelio, corre serpeante, apparece em muitos pontos fôfo e contem muitos nucleos ovaes e fusiformes; em outros pontos se observa, bem debaixo do endothelio, uma agglomeração de cellulas polymorphas, que se acham tambem na fibrina e no parenchyma pulmonar e, principalmente, no conteudo dos alveolos.

Os seguintes 3 preparados, II, III, IV provêm de partes differentes do mesmo pulmão. O protocollo da necropsia diz sobre isto: Na cavidade pleural esquerda acha-se um liquido vermelho-amarellado, turvo e misturado com floccos grossos n'uma quantidade de 50-80 ccm. A pleura d'este pulmão mostra, principalmente nas suas partes posteriores, numerosas manchas vermelhas de differentes tamanhos, em parte bem limitadas, em parte se confundindo, que se elevam um pouco acima do nivel geral. A pleura mesma, depois de passar o bisturi sobre estes pontos, se mostra brilhante e lisa; o mesmo acontece com toda a face anterior; só embaixo, para traz, onde o lobo superior e inferior se unem, está a pleura em ambos os lobos, n'uma extensão de meia palma,

depois de passar o bisturi, d'uma apparencia turva e se reconhece sobre ella uma delicada membrana turva.

Diagnose: *Pneumonia do pulmão esquerdo com pleuriz agudo*

PREPARADO II: Os alveolos pulmonares, em parte cheios de corpusculos vermelhos e brancos de sangue, em parte com massas esmigalhadas. Sobre elles se observa o tecido conjunctivo muito fôfo, formando numerosas malhas com muitos vasos cheios de sangue.

Na livre superficie uma fina camada amarella-esverdeada, estendendo-se ondeante sobre o tecido pleural. Debaixo d'ella, sobretudo nas elevações ondeadas, uma camada de grandes cellulas. Estas ultimas se reconhece, com augmento forte, por cellulas endotheliaes que cobrem o tecido conjunctivo em muitos pontos em camada simples, e dupla em outros. Em alguns logares desligou-se o endothelio do tecido conjunctivo, fortemente serpeante, e está situado directamente debaixo da camada fibrinosa sem perder, porém, a connexão com as outras cellulas endotheliaes. A fibrina mostra, em alguns pontos, umas estrias fibrillares, em outros parece sem estrutura alguma e reunida em glebas maiores ou menores.

PREPARADO III: Os alveolos pulmonares cheios de corpusculos de sangue e seus restos. N'este corte se vê uma fenda que percorre quasi todo o preparado. Em direcção do pulmão apparecem as fibras conjunctivas um pouco avermelhadas; são fôfas e contém, nas suas malhas, massas amarelladas, esmigalhadas e dispostas em fórma de reticulos. Ainda se acham no tecido pleural numerosos corpusculos de sangue e cellulas polynucleares, tintas intensivamente. A camada superior é formada por um feixe de fibras elasticas, depois segue o endothelio, apparecendo entumescido. As suas cellulas não se tingiram fortemente e estão collocadas, em maior parte, sobre o tecido conjunctivo, uma outra parte na fenda e uma outra bem debaixo da camada fibrinosa, mas sempre em connexão. O protoplasma é granuloso, o seu nucleo grande e vesiculoso. A fibrina, sobre o endothelio, mostra na fenda um reticulo irregular de minimas fibras, em parte é grumosa com elementos cellulares fechados, vermelhos, tintos mais intensivamente do que os nucleos endotheliaes, dos quaes se distinguem, além

d'isto, por seu tamanho menor. Em direcção á superficie, a fibrina se torna paralela-fibrosa. Em alguns pontos está a fibrina ligada ao tecido conjunctivo, sendo só separada pela camada endothelial; as suas cellulas apparecem separadas, e se póde vê-las se dirigirem, por entre ellas, para o tecido pleural, fibrillas fibrinosas.

PREPARADO IV: Nos alveolos pulmonares uma abundante rêde de fibras, em parte amarelladas, contendo corpusculos vermelhos e brancos de sangue. Por cima o tecido conjunctivo avermelhado, muito fôfo e hyperemico com muitas fibras elasticas e numerosos nucleos ovaes e fusiformes. Só n'um ponto se observa uma apposição mui delicada de fibrina que se fez intensivamente amarella, formando um reticulo esmigalhado de fibras sobrepostas umas ás outras. Debaxo d'este ponto e sua visinhança, mais proxima estão conservadas as cellulas endotheliaes, emquanto que faltam nos pontos sem fibrina.

PREPARADO V: O protocollo da necropsia relata: « Nas cavidades pleuraes um liquido claro, seroso, dourado; o pulmão direito apresenta um numero de coherencias difficeis a desligar. Nos lobos medio e inferior, espessas massas turvas, pardas, rasgadas ».

Diagnose: *Pneumonia com pleuritis fibrinosa.*

Resultado microscopico: O parenchyma pulmonar muito hyperemico. Os alveolos cheios de corpusculos brancos e vermelhos, impostos em um bonito reticulo de fibrillas. O tecido pleural, muito desfibrado, contem muitos corpusculos de sangue e numerosas cellulas polynucleares. Seguem, sobre elle, as cellulas endotheliaes entumescidas, pouco tintas, em contrario aos elementos cellulares do tecido conjunctivo, já mencionados, como tambem ás da camada fibrinosa, sita sobre ellas; esta ultima é tinta amarella e deixa reconhecer, em direcção ao pulmão, umas estrias, distinctamente fibrillares em fitas mais largas. Em direcção á superficie livre, fórma massas villosas, em maior parte sem estrutura alguma. A fibrina envia, em muitos pontos, por entre as cellulas endotheliaes, finas fibras para o tecido pleural. N'um ponto se observa as cellulas endotheliaes separadas e, tanto entre ellas, como na fibrina e no tecido pleural, livres corpusculos vermelhos de sangue.

PREPARADO VI: Diagnose: *Pneumonia com pleuritis fibrinosa.*

Por cima se observa massas fibrinosas, granulosas; segue depois uma camada de fibras fibrinosas, correndo paralelas á superficie; esta camada diminue em direcção ao pulmão, separando-se alguns ramos, que estão ligados com a camada, acima mencionada, por delicados fios; bem no fundo cessam as listras paralelas completamente e se vê um reticulo muito ramificado, contendo muitos nucleos vermelhos e se achando em relação com a rêde fibrinosa nas malhas do tecido pleural entumescido, por delicados fios que correm por entre as cellulas endotheliaes. Estas se pode seguir distinctamente, como grandes cellulas claras, pouco tintas, com o protoplasma granuloso e grandes nucleos vesiculosos, por todo o preparado, no limite entre a fibrina e o tecido conjunctivo. Ellas formam um contraste visivel com os leucocytos, que se apresentam menores e polynucleares, como se vê, tanto na fibrina, como no tecido pleural e intersticial.

Os dois seguintes preparados provêm de differentes pedaços do mesmo pulmão, com apposições fibrinosas mais ou menos grandes. O protocollo da necropsia diz: «O pulmão esquerdo se mostra todo coherente com o pleura costal, o direito só nas partes anteriores. Depois das coherencias separadas, se vê o pulmão direito, na sua superficie, coberto de apposições fibrinosas, em maior porção nos limites dos lobos, e lá, onde ha apposições, a pleura pulmonar turva, secca, sem brilho. O pulmão é voluminoso, rouxo, consistente. No espaço pleural livre se acha um liquido, de côr amarella, de mais de 100 ccm. misturado com floccos fibrinosos ».

PREPARADO VII: O parenchyma, assim como o tecido pleural é muito hyperemico. Os alveolos, cheios de massas esmigalhadas amorphas, corpusculos sanguineos, vermelhos e brancos, impostos n'um delicado reticulo fibroso. No tecido fôfo, só pouco tinto, numerosas fibras elasticas muito ondeantes, nucleos fusiformes e ovaes, mais ou menos grandes, abundantes cellulas polynucleares. Sobre elle os grandes endothelios, pouco tintos com nucleos vesiculosos; estas cellulas cobrem sem interrupção a superficie do tecido conjunctivo; mas em pouca distancia se vê por delicadas fibras, correndo por entre os endothelios e ligados ao tecido pleural, as fitas, tintas de amarello em varias camadas, cohe-

rentes, ou por pequenas fitas, ou por reticulos, formando malhas mais ou menos grandes, nas quaes se acham massas esmigalhadas amorphas e contem numerosos nucleos, tintos de vermelho em parte.

As fitas maiores deixam reconhecer no fundo umas listras distinctas, emquanto que a fibrina se torna sem estrutura alguma em direcção á superficie.

PREPARADO VIII: Por cima fibras fibrinosas parallelas á superficie e dispostos em reticulo, debaixo uma fenda; depois a ordem de cellulas endotheliaes sobre o tecido conjunctivo muito fôfo e hyperemico.

O protoplasma dos endothelios entumescidos apparece muito granuloso, e seu nucleo vesiculoso com varios nucleolos. Por entre os endothelios correm finas fitas da camada fibrinosa ao tecido pleural. N'um preparado, tinto de Bismarkbraun pode se seguir uns perto dos outros, os endothelios bem tintos com os seus nucleos, tintos mais intensivamente de pardo. N'um ponto a figura varia, as cellulas endotheliaes desappareceram; mas pode-se distinguir claramente a camada fibrinosa do tecido conjunctivo, do qual se observa entrar poucas fibras conjunctivas na fibrina. Aquí já tem lugar uma organização; se vê tambem no novo tecido conjunctivo alguns corpusculos vermelhos de sangue e fibroplastos.

N'um ponto, em consequencia do maior crescimento do tecido conjunctivo, a camada fibrinosa debruçou-se fungiforme sobre uma parte, coberta de endothelio, e tomou assim uma parte dos endothelios pegados, de maneira que duas ordens endotheliaes estão em frente uma da outra, uma sobre o tecido pleural e a outra sobre camada fibrinosa.

PREPARADO IX: *Protocollo da necropsia* "Se sente o pulmão esquerdo, no pegar, molle na parte superior, excepto uns engrossamentos superficiaes cartilagosos; mas o lobo inferior muito infiltrado; a pleura do lobo inferior e das partes inferiores do lobo superior, mostra apposições grossas, cinzento-amarelladas, que não são muito pegadas ao orgão, e é, depois d'estas massas afastadas, turva não brilhante; os focos superficiaes, cartilagosos acima mencionados, demonstram-se como engrossamentos da pleura. No corte o pulmão é muito sanguinoso."

DIAGNOSE: *Pneumonia dupla do lobo inferior com pleuritis acuta do lado esquerdo.*

Resultado microscopico: Os alveolos pulmonares contém delicadas redes fibrinosas, massas esmigalhadas e corpusculos vermelhos e brancos. No tecido intersticial muito pigmento de carvão. O tecido pleural é pouco fofo, mas como augmentado; sobre elle estão collocados os endothelios, aparentemente muito augmentados. Segue-se, depois, em alguns pontos uma fenda cheia de um delicado reticulo fibrinoso; esta fórma a connexão do tecido conjunctivo com a espessa camada fibrinosa que cobre a superficie em fórma de fitas esmigalhadas fibrosas e não contém, senão poucos elementos cellulares.

PREPARADO X.

DIAGNOSE: *Pneumonia com pleuritis fibrinosa.*

Nos alveolos pulmonares um rico reticulo fibrinoso com corpusculos fechados de sangue. No tecido pleural visinho, muitos depositos de pigmento de carvão. O tecido conjunctivo é muito fofo, póde-se observar no mesmo cortes transversaes e verticaes de vasos sanguineos e abundantes, livres corpusculos sanguineos. O tecido conjunctivo, tinto um pouco avermelhado, com fibras elasticas serpeantes e muitos nucleos fusiformes e ovaes distingue-se claramente da camada fibrinosa, tinta vermelho-amarellado, que em muitos pontos, se acha directamente sobre elle.

No limite entre ambos se vê nucleos vermelhos, ora chatos ora ovaes, que se manifestam com augmento forte, como cellulas endotheliaes, que percorrem o preparado quasi sempre em camada simples, em fileira serrada. A camada fibrinosa, mais proxima ao endothelio, deixa reconhecer umas estrias, parallelas á superficie; em alguns pontos, fórma a fibrina villosidades altas, apparecendo sem estrutura alguma.

PREPARADO XI: D'um outro lugar do mesmo pulmão com menor opposição fibrinosa:

Pode-se distinguir tambem aqui a fina, estreita bainha da fibrina amarella do tecido conjunctivo que se acha em baixo e se tingiu pouco. No limite de ambos se observão, principalmente em lugares onde a fibrina não está directamente sobre o tecido conjunctivo, grandes cellulas; o que se reconhece com augmento forte

como cellulas endotheliaes; o seu protoplasma se tingiu pouco; apparece granuloso e entumescido, o seu grande nucleo, vesiculoso é tinto, tirante a vermelho, em contrario ás cellulas polymorphas em parte polynucleares directamente em baixo das primeiras no tecido conjunctivo, que mostram uma tinta d'um vermelho intensivo. O tecido pleural está tambem aqui muito fofo e contém muitas fibras elasticas, das quaes muito finas e delicadas fibras passam por entre os endothelios, á camada fibrinosa; esta apresenta umas estrias fibrillares e contém muitos nucleos mais ou menos grandes, d'um vermelho vivo. Nos pontos onde a camada fibrinosa é um pouco mais espessa, se vê ainda uma segunda fita com estrias fibrillares, que está ligada com a inferior por delicadas fitas fibrosas, formando assim malhas, grandes e pequenas, cheias de massas esmigalhadas. Na fita fibrinosa superior não se póde reconhecer mais nucleos. O parenchyma pulmonar é analogo aos preparados acima descriptos.

PREPARADO XII: O protocollo da necropsia relata: « Nas cavidades pleuraes nenhum liquido anormal. O pulmão direito, mais pesado do que o esquerdo, se sente, no pegar, em todas as partes, duro e rijo. A pleura apresenta pleuriz antigo, em cima tambem recente ».

RESULTADO MICROSC.: Clara differença entre o tecido conjunctivo serpeante, tirante ao vermelho, e a fibrina amarellada que apresenta uma espessa massa amorpha, esmigalhada. No tecido pleural tiveram logar fortes hemorragias; se vê innumerous corpusculos de sangue; que, em alguns pontos, desligaram a ordem endothelial do tecido conjunctivo. Em preparados tintos com methylemblau — eosina, pode-se reconhecer muito bem os nucleos intensivamente azues dos endothelios, que percorrem todo o preparado no limite entre a fibrina, que não se tingiu, e o tecido conjunctivo avermelhado ou os vasos sanguineos. Na fibrina mesma poucos nucleos.

Preparado XIII: Diagnose: *Pleuropneumonia*.—Resultado microscopico: Numa fenda se observa distinctamente grandes cellulas com grandes nucleos vesiculosos, cujo protoplasma parece granuloso e tomou uma côr amarellada. As cellulas se deixam seguir, por todo o preparado, uma perto da outra, ou cylindricas ou chatas;

só em alguns pontos são um pouco separadas por finas fitas, que unem a fibrina, tinta de um amarello intensivo com o tecido pleural de um vermelho vivo. Este é muito fofo, contém numerosas fibras ondeantes, elasticas, paralelas á superficie, abundantes corpusculos vermelhos de sangue, que se acham livres no tecido, contém mais nucleos lobosos e cellulas fusiformes. A fibrina é na superficie em varias camadas como fitas, que deixam reconhecer, em maior parte, umas estrias fibrillares, formando gr. ndes e pequenas malhas, cheias d'um fino reticulo com nucleos fechados, avermelhados; estes ultimos igualam em sua fórma, os leucocytos no tecido conjunctivo e intersticial-pulmonar; este mesmo muito hyperemico. Nos alveolos se vê globulos de sangue e seus restos e coagulos fibrinosos filamentosos.

Preparado XIV. *Protocollo da necropsia*: «Pulmões muito dallidos, em uns pontos rouxos. A pleura tem abundantes apposições e não brilha.» Diagnose: *Pleuritis em consequencia d'uma bronchopneumonia.*

Resultado microscopico: Debaixo de uma fenda, em direcção do parenchyma pulmonar, se observa os grandes endothelios. Em sua visinhança immediata, no tecido pleural numerosas cellulas polymorphas e polynucleares e muitos globulos vermelhos de sangue.

O tecido conjunctivo serpeante, d'um vermelho intensivo, se mostra fofo, contém muitas malhas, nas quaes são visiveis delicados fios fibrinosos, tirantes ao amarello. O tecido pulmonar apresenta transformações semelhantes aos outros casos. A fibrina, em maior parte, é separada pela fenda dos endothelios, por entre as quaes correm de novo finos fios da fibrina ao tecido conjunctivo. A camada fibrinosa, proxima ao endothelio, se compõe de uma massa, ou redeforme, ou amorpha-esmigalhada com abundantes cellulas vermelhas, que se assemelham completamente ás no tecido conjunctivo. Em direcção á superficie livre, uma estreita fita amarella com distinctas listras fibrillares e só poucos nucleos, fôrma a apposição exterior.

Preparado XV. *Protocollo da necropsia*: Cortando a arca thoracica, corre da cavidade direita pleural um liquido amarello; o pulmão direito levemente coherente por massas fibrinosas verde-

amarelladas que o cobrem. A sua pleura é coberta por espessas massas fibrinosas verde-amarelladas sobre os lobos inferior, médio e a parte posterior do lobo superior ».

Dignose: *Pleuropneumonia* — Resultado microscopico. Reconhece-se distinctamente o limite entre o tecido pleural avermelhado e a fibrina amarella; entre ambos se acham pequenos nucleos, geralmente ovaes que se encadeiam por todo o preparado, fazendo a impressão, como se as cellulas endotheliaes aqui fossem destruidas no seu pretoplasma, conservando apenas o seu nucleo.

Em muitos pontos parece ter havido logar uma augmentação dos nucleos. Os nucleos do tecido conjunctivo, que fórma abundantes grandes malhas, cheias de reticulos fibrinosos, são raros. A espessa camada fibrinosa representa, em geral uma massa amorpha, na qual são visiveis umas estrias, como fitas, com camadas fibrilares, assim como rêdes, mais ou menos grandes.

Nos casos, examinados até agora, se trata de processos inflammatorios, recentes ou antigos, do tecido pleural, que se desenvolveram em consequencia de uma pneumonia. Nos casos, que vamos descrever agora, se trata de processos inflammatorios nas serosas, geralmente em consequencia de uma inflammação especifica, e em primeiro logar, de uma tuberculose pulmonar.

Preparado XVI: *O protocollo du necropsia diz*: « Os pulmões estão retrahidos, ambos coherentes por finas adhesões com a parede thoracica; nos saccos pleuraes, sobretudo do lado direito, um pouco de liquido claro, no qual nadam alguns floccos fibrinosos. No pulmão esquerdo se observa na superficie, ora partes rouxas, ora cinzento-vermelhas; entre estas, principalmente nas partes anteriores do lobo superior, onde a pleura está coberta com uma fibrina, focos caseosos, sites no parenchyma pulmonar.»
Resultado microscopico: N'este parenchyma se observa um foco caseoso que se tingio de um amarello vivo, rodeado de tecido conjunctivo com numerosos nucleos; por cima uns alveolos, nos quaes se acham um delicado reticulo fibrinoso, grandes cellulas arredondadas e massas esmigalhadas. Segue então o tecido pleural com muitos vasos de sangue, em parte cheios, e numerosos nucleos vermelhos. Em direcção ao parenchyma pulmonar, o tecido, fortemente serpeante, mostra uma tinta, tirante ao vermelho; mas

tambem se vê já umas fibras amarelladas nesta camada. Mais longe, em direcção á superficie, o colorido, tanto das fibras conjunctivas como dos nucleos, se torna mais claro e se confunde emfim, na tinta amarella da fibrina. N'esta se acham grandes cellulas com o protoplasma granuloso, que diminuem, em numero, para a superficie livre. A fibrina mesma corre no fundo serpeante com fibras e feixes parallelas que, entre si, estão ligadas por fios reticuliformes, contendo massas esmigalhadas. Na superficie livre a fibrina fórma numerosas excrescencias, geralmente sem estructura. Uma ordem endothelial não se vê em parte alguma, tão pouco sobre a fibrina. Em alguns pontos póde-se distinguir um limite entre a fibrina e o tecido conjunctivo; mas tambem aqui não se vê endothelios. N'um preparado, tinto segundo o methodo de Weigert, se observa, sobre o tecido conjunctivo, a espessa camada fibrinosa d'um azul intensivo. Mas tambem no tecido conjunctivo ainda se vê, além das fibras elasticas, muito azues, outras estreitas fitas azues, que estão em immediata connexão com a camada fibrinosa. Nas malhas da fibrina se observa as grandes cellulas, já mencionadas, com um, dous ou mais grandes nucleos vesiculosos, tintos intensivamente. Estas grandes cellulas são os endothelios que se acham desligados das malhas da fibrina, e em parte em decadencia. Tambem nos alveolos pulmonares se vê rêdes fibrinosas, muito bem tintas.

PREPARADO XVII: Este preparado provem do mesmo pulmão, d'um ponto, onde ainda não se pode provar alterações tuberculosas e onde a inflammação ainda é relativamente recente. Se vê correr uma estreita bainha com diferentes elevações villosas, tinta d'um amarello vivo, sobre o tecido conjunctivo muito hyperemico, tirante ao vermelho; emquanto que, em muitos pontos, ha uma distincta differença entre as duas camadas, onde teve logar uma abundante agglomeração cellular, se observa em outros pontos como a fibrina se confunde pouco a pouco com o tecido conjunctivo. Mas tambem, mais em direcção ao pulmão se vê fibras amarellas no tecido conjunctivo avermelhado.

PREPARADO XVIII: Diagnose: *Tuberculose pulmonar.*

Resultado microscopico: No parenchyma pulmonar massas caseosas, esmigalhadas; uns alveolos com reticulos fibrinosos

depois massas esmigalhadas com alguns nucleos, ainda conservados, em cima o tecido conjunctivo muito fôfo, vermelho pigmentoso, serpeante, que mostra, em direcção para a superficie livre, uma mistura de amarello e vermelho, e por fim acceta inteiramente o colorido amarello. Na camada da transição, assim como na, ha pouco mencionada, o percurso ondeante é distinctamente visivel, mas se vê ainda sobre ella uma massa amorpha, esmigalhada. Em pontos, onde a fibrina não é fôfa, se vê fitas amarellas no tecido conjunctivo tinto muito vermelho, que deixam conhecer perfeitamente a construcção fibrillar.

Os dois seguintes preparados provêm d'um pulmão tuberculoso, sendo:

PREPARADO XIX: d'um ponto onde não se pode constatar a tuberculose. Nos alveolos pulmonares muitos corpusculos de sangue e delicados reticulos fibrinosos, sobre elles o tecido pleural tumefeito e hyperemico. No fundo apresentam as fibras conjunctivas um colorido avermelhado, que diminue em direcção para a superficie. Em muitos pontos reconhece-se distinctamente grandes cellulas endotheliaes, pouco tintas, e sobre ellas a fibrina que apresenta uma estriação fibrillar, emquanto que em outros pontos o tecido conjunctivo passa directamente para a fibrina.

PREPARADO XX: No parenchyma pulmonar numerosos focos caseosos que attingem em alguns pontos directamente a pleura. Esta apresenta-se muito entumescida, contém muitos vasos sanguineos e nucleos ovaes e fusiformes. Na superficie se observa um rico reticulo fibrinoso, em alguns pontos em indistinguivel connexão com as fibras conjunctivas.

PREPARADO XXI: *Pleuritis em consequencia d'uma tuberculose pulmonar.*

Se observa uma estreita camada fibrinosa amarella com estriação, distinctamente fibrillar, com algumas escrescencias villosas, sem estructura e debaixo d'ella o tecido conjunctivo avermelhado. Em numerosos pontos se constata finas e estreitas fitas, impostas no tecido conjunctivo, em outros pode-se seguir uma transição successiva das fibras avermelhadas para as amarellas.

Os dois seguintes preparados provêm de diferentes pontos do mesmo pulmão tuberculoso.

PREPARADO XXII: No parenchyma pulmonar numerosas massas caseosas; em alguns pontos, sobre ellas os alveolos cheios de grandes cellulas e corpusculos de sangue; em outros pontos attingem directamente o tecido pleural. Este é augmentado e hyperemico, no fundo intensivamente vermelho, com muitas fitas e listras amarellas, que crescem em numero, em direcção á superficie e apresentam uma estructura distinctamente fibrillar. Por cima se acha ainda uma camada de massas amorphas esmigalhadas.

PREPARADO XXIII: Tambem aqui se observa as massas esmigalhadas caseosas, attingindo directamente o tecido pleural, que parece augmentado e contem muitos nucleos ovaes e fusiformes, diminuindo em numero em direcção á fibrina. Por cima se acha a camada fibrinosa com as estrias em parte fibrillares e em varios pontos em continuação indistinguivel com as fibras conjunctivas.

Os dois preparados que seguem provêm d'um pulmão com sarcoma metastatico, um d'um ponto gasoso, o outro d'uma parte sarcomatosa.

PREPARADO XXIV: Resultado microscopico: Sobre o parenchyma pulmonar se observa em primeiro logar o antigo tecido pleural com numerosos vasos sanguineos, muitos nucleos ovaes e fusiformes.

As suas fibras apresentam na parte, pegada ao parenchyma pulmonar um percurso paralelo á superficie e ainda se acham pegadas umas ás outras. Em direcção á superficie livre apparecem as fibrillas fofas, mas sempre parallelas ás outras. D'estas fibras conjunctivas superiores vê-se passar para a fibrina delicados fios conjunctivos, mostrando uma direcção mais ou menos vertical para o tecido conjunctivo antigo. N'este tecido delicado se observa numerosas cellulas grandes, em parte fusiformes e com grandes nucleos e alguns vasos de sangue muito finos. Esta figura corresponde completamente á que Orth desenhou no seu tratado da pericardite. Aqui tambem se acha por cima a fibrina, que, no fundo, é penetrada de recente tecido conjunctivo com vasos de tal modo que grumos fibrinosos, mais ou menos grandes, estão desligados completamente da massa principal e rodeadas do tecido de granulações. Pode-se considerar estas grandes cellulas fusi-

formes como fibroplastos e, n'este caso, se trata d'uma organização da fibrina, conseguintemente d'uma pleuritis productiva. Devo rejeitar, já aqui a objecção, que é uma degeneração fibrinosa das fibras conjunctivas superficiaes. Esta figura, como a vimos no preparado XXIV, corresponde ao, descripto por Neumann, porque existem por cima grandes massas fibrinosas, diminuindo para o fundo em numero e tamanho, mas existe uma differença especial que aqui no fundo sobre o parenchyma pulmonar, é o antigo tecido conjunctivo paralelo-fibroso, e sobre este, sahindo d'elle, o recente, delicado, com minimos vasos sanguineos. Trata-se por conseguinte, não d'uma degeneração, mas sim, d'uma organização. N'este caso é o contrario ao da pelle, onde se acha no fundo o recente tecido e o antigo corneo por cima.

Aqui existem, antes, estados como se acham na organização d'um thrombo. Como ahi, se vê, depois de alguns dias, em primeiro lugar crescer cellulas fusiformes e ramificadas, em forma de reticulo, da parede do vaso thrombotico para o coagulo fibrinoso, ao que segue, depois de mais alguns dias, formação de vasos novos, vê-se tambem aqui primeiro uns fibroplastos, com rarissimos capillares, correrem do antigo tecido conjunctivo para a fibrina. Por esta creescencia do recente tecido conjunctivo na fibrina, se desligam massas mais ou menos grandes da massa principal, e, finalmente desaparecem, emquanto que na superficie se sobrepõe constantemente nova fibrina exsudata até a inflammação cessada.

Uma figura, toda differente, apresenta o preparado sobre as alterações sarcomatosas.

Prep. XXV: Por cima se vê uma espessa camada fibrinosa amarella, no principio sem estructura alguma, mais para o fundo formando fitas, mais ou menos estreitas que estão em connexão umas com as outras, formando assim grandes e pequenas malhas nas quaes se observa poucos nucleos vermelhos. Mais para o pulmão se tornam as fitas fibrinosas mais fofas, e já se pôde verificar, entre as fitas amarellas, tecido conjunctivo, tirante ao vermelho.

Em muitos pontos se observa uma passagem clara do tecido conjunctivo para a fibrina. Debaixo d'essa se vê ainda o tecido pleural tumefeito; mas, em parte, tambem já em transformação

fibrinosa, como se pôde reconhecer nas longas, estreitas cellulas fusiformes, cujo protoplasma se tingiu, em muitos pontos, d'um amarello intensivo e apresenta uma decadencia granulosa.

Prep. XXVI: Este provem d'um pleuriz chronico, adhesivo em consequencia d'uma pneumonia chronica.

Result. microsc.: Todo o tecido conjunctivo é muito augmentado, contém numerosos grandes vasos sanguineos e muitas cellulas, ou fusiformes, ou ovaes, ou redondas com varios nucleos. Nas camadas inferiores se apresenta fofo, mais para cima forma uma espessa massa na qual se acham numerosas partes d'um amarello vivo.

Estas apresentam uma estructura completamente differente muitas vezes em fórma de fitas com estriação, distinctamente fibrillar, que se acham em connexão continua com as fibrillas do tecido conjunctivo. Em outros pontos fórma a fibrina grandes grumos e glebas amorphas, percorridas em parte, pelo tecido conjunctivo.

Os dois seguintes preparados provêm da serosa do peritoneo isto é, um da parede parietal e outro da serosa intestinal. Elles apresentam um interesse particular; e, por isso, darei algumas observações do relatorio medicinal.

Trata-se d'uma mulher de 39 annos, na qual se fez a laparotomia, por causa d'um tumor no ventre.

No jornal se diz: Depois do ventre aberto, corre delle, em grande porção, um claro liquido amarellado, que coagula depressa e quasi completamente. A maior parte do liquido é retirado, ficando um resto, em parte coagulado sobre e entre as circumvoluções visceraes; 20 dias depois da operação, exito letal.

O prot. da necr. relata: «Os intestinos coherentes por massas fibrinosas, em maior parte fortemente ligadas.

A fibrina mais gelatinosa, não purulenta.

Além d'isto, na cavidade abdominal, uns 100 centimetros d'um liquido seroso, um pouco sanguineo. Todo o peritoneo coberto por nósinhos chatos, brancos, quasi sempre do tamanho d'uma lentilha.»

Diag.: *Carcinoma do pyloro e do peritoneo com peritonite.*

Prep. XXVII: Result. microsc. da serosa visceral. Em

baixo se vê os musculos lisos e estriados, amarello-vermelhados sobre elles a camada muito espessa do tecido conjunctivo vermelho com muitos nucleos fusiformes e ovaes e numerosissimos vasos sanguineos, mais ou menos grandes, quasi todos abundantemente cheios; o tecido conjunctivo parece fortemente augmentado. No fundo correm as fibrillas conjunctivas serpeantes, verticaes á superficie, emquanto que, mais para cima tomam uma direcção mais parallela a esta. No fundo são as fibrillas apertadas, mas, para cima se tornam mais fofas, contendo numerosos minimos vasos sanguineos e se observa, entre ellas, ilhas e fitas amarello-avermelhadas com estrias, parcialmente fibrillares, que tomam, mais para cima, um colorido sempre mais amarello e apresentam no fim, em muitos pontos, uma apparencia vidrosa, homogenea, amarella como a cidra; em outros pontos fórma a fibrina reticulos, mais ou menos grandes, incluindo espaços malhados, nos quaes estão contidos grandes e pequenos nucleos, fusiformes, semelhantes aos do tecido conjunctivo. Não se constata endothelios em parte alguma.

Prep. XXVIII da serosa parietal: O tecido conjunctivo vermelho em baixo parcialmente correndo sem ordem, toma, em direcção á fibrina, um sentido parallelo á superficie. Contém muitos nucleos fusiformes e ovaes e forma numerosas grandes malhas. Mais para a superficie se vê no fofo tecido conjunctivo, no começo fitas avermelhado-amarellas com listras granuloso-fiosas, augmentando para cima, e mostrando, para cima um colorido, sempre mais amarello. Entre as fitas inferiores, coherentes entre si, só com as massas fibrinosas superiores, estão em parte grandes cellulas, que parecem endothelios entumescidos, mortificados, em parte pequenas, fusiformes, cujo protoplasma deixa reconhecer uma passagem para as fibras conjunctivas que passam para o tecido conjunctivo visinho.

Depois d'estes exames, chega-se ao resultado, que se deve distinguir, em inflamações das serosas, processos agudos e chronicos, como já o indicou Neumann, deixando este em duvida se em inflammações agudas das serosas, a fibrina é tecido conjunctivo transformado, ou antes, não é exudato fibrinoso apposto, emquanto que elle constata para as chronicas uma degeneração fi-

brinosa do tecido conjunctivo. Reunindo os 15 primeiros preparados, nos quaes se trata d'uma inflammação fibrinosa da pleura, em consequencia d'uma pneumonia, vê-se que quasi todos apresentam as mesmas, ou pelo menos, muito semelhantes modificações. Tanto nos preparados, tintos com azul de methylena — eosina, em que o tecido pleural apresenta uma tinta avermelhada, emquanto que a fibrina não tomou colorido algum, como nos talhos, tintos com safranin — pikrinsaure, sobretudo nos com pikrocarmina pode-se constatar em toda parte uma differença distincta entre a fibrina e o tecido conjunctivo. O tecido pleural, em todos os preparados, é mais ou menos fofo, o que deve-se considerar como consequencia da embebição serosa; forma muitas vezes espaços malhadados, mais ou menos grandes, nos quaes se vê delicados reticulos fibrinosos que, com pikrocarmina mostram um colorido amarellado. O tecido conjunctivo é quasi sempre muito hypere-mico, contendo tanto numerosos vasos sanguineos em maior parte abundantemente cheios, como tambem livres corpusculos sanguineos. O que, porém, é commum a todos os preparados, é a ordem endothelial que se deixa seguir, quasi sempre, pelo preparado inteiro em connexão immediata. Em quasi todos os preparados parecem os endothelios tumefeitos, se distinguem quasi sempre, pelo seu tamanho e sua menor capacidade de colorir-se dos corpusculos brancos de sangue e de cellulas conjunctivas. O seu protoplasma é frequentemente granuoso e tinto de amarello. O seu nucleo, ás vezes vesiculoso, tomou, conforme os differentes materiaes de tinturaria, um colorido, mais ou menos intensivo, sobretudo em preparados de azul de methylena, uma tinta de um azul vivo.

Em alguns casos parece ter havido logar uma augmentação dos endothelios. A fibrina, em muitos preparados ainda separada por uma fenda estreita, se acha sempre sobre a camada endothelial, e n'ella, que se tingiu com pikrocarmina muitas vezes d'um amarello intensivo, se vê frequentemente nucleos vermelhos. A estrutura da fibrina é extremamente differente; ora fórma fitas e feixes, mais ou menos estreitas que deixam reconhecer uma estriação distinctamente fibrillar; ora fórma grandes e pequenas rêdes, sem estructura alguma, ora está em glebas, de fórma e tamanho

differentes n'um reticulo ; a superficie livre é quasi sempre esmigalhada e sem nucleos. N'um grande numero de preparados se vê delicadas fibrinhas de ligação esmigalhado-filamentosas fibrinosas correrem, por entre os endothelios para o tecido pleural ; que estas, como julga Wagner, estão em relação com os vasos lymphaticos pleuraes superficiaes, não posso affirmar com certeza. Mas, principalmente n'estas, como nos delicados reticulos fibrinosos no tecido pleural, deve-se julgar possível, mesmo provavel, que se trate de processos d'uma coagulação postmortal.

Depois de tudo isto deve-se crer que, n'estes casos, se trata d'uma exsudação do sangue ; isto é, que a fibrina em estado liquido traspasou do tecido conjunctivo hyperemico, e por entre as cellulas endotheliaes, e se assentou na superficie livre como corpo solido ; notavel é, entretanto, a estructura differente e a ordem da fibrina. Se, porém, a fibrina provém do sangue, o que não pôde mais ficar em duvida, conforme estes preparados, os elementos cellulares só pôdem ser considerados como leucocytos emigrados. Em nenhum dos preparados, até agora descriptos, achamos um signal que pôde haver logar uma formação de fibrina só depois da necrose de endothelios, como julga Weigert ; pois, ainda que as cellulas mostrassem modificações, eram estas, em parte, de natureza mais progressiva (augmento em tamanho e numero das cellulas), e onde a qualidade do protoplasma celular (tinta amarellada) fez suppor uma degeneração, mostrava a capacidade de colorido, ainda existente, dos nucleos, que ainda não podia ser questão d'uma necrose de coagulação. Que em muitos preparados as cellulas endotheliaes se acham desligadas de sua base em maior ou menor extensão, e, em parte livres n'uma fenda, em parte directamente debaixo da fibrina, isto deve ser considerado como um effeito da corrente exsudativa.

D'um interesse particular, n'este sentido, é o preparado n. VIII, onde teve logar, não só uma desligação, mas tambem uma dobradura do endothelio, de maneira que o tecido pleural pôde tocar immediatamente na fibrina. O que pôde resultar mais tarde da fibrina, mostra o preparado XXIV que provém, é verdade, d'um pulmão especificamente affectado, mas apresenta só o aspecto ordinario da inflammação fibrinoso-productiva das serosas.

E' o contrario nos preparados do segundo grupo, XVI-XXVIII

onde se trata de processos inflammatorios especificos, principalmente tuberculosos, sarcomatosos e chronicos. N'estes preparados póde-se constatar, aqui e acolá, uma differença visivel na côr entre a fibrina e o tecido conjunctivo; n'um caso tambem ainda cellulas endotheliaes no limite, emquanto que não existem mais ou se acham conservadas ás vezes n'um espaço malhoso, formado pelos feixes e reticulos fibrinosos. Muitas vezes, porém, se vê uma passagem successiva do tecido conjunctivo á fibrina, podendo-se constatar nos cortes, tintos com picrocarmina todas as nuances do vermelho ao amarelo; em outros pontos se vê fitas amarelladas, impostas no tecido conjunctivo vermelho, em parte fofo, que se augmentam para a superficie em côr e numero, até que, afinal, passam completamente na camada fibrinosa amarella. N'estes casos se trata d'uma degeneração fibrinoide das fibrillas do tecido conjunctivo. Em outros casos existe ao lado d'esta degeneração ainda uma exsudação, isto é, nos preparados, onde se póde observar, no fundo a passagem do tecido conjunctivo á fibrina, e onde a fibrina fórma em cima espaços malhados, nos quaes se vê cellulas endotheliaes, em parte entumescidas e mortificadas.

Deve-se suppôr que se trata de ambos os processos da degeneração e exsudação; isto prova n'um caso (Prep. XIX) o endothelio ainda em parte conservado, ainda que um pouco mudado, emquanto que se observa sobre elle a camada fibrinosa e embaixo o tecido conjunctivo, em parte fibrinoidamente degenerado, prova tambem a circumstancia, que se acham ainda cellulas endotheliaes nas malhas, formadas pelas massas fibrinosas. Como, perguntará todo mundo, penetram as cellulas endotheliaes n'estes espaços? Se se tratasse d'uma degeneração simples do tecido conjunctivo, podiam as cellulas endotheliaes, n'este processo, ter desaparecido, talvez ser impellidas, ou podiam ser conservadas, ainda que mudadas, mas então sómente sobre as massas fibrinoidamente degeneradas, e não no meio das partes fibrinosas; não se póde explicar isto de outra maneira de que tem logar no fundo uma degeneração do tecido conjunctivo, emquanto que, de fóra ao mesmo tempo, é apposta fibrina. Ha por conseguinte, uma exsudação junto com a degeneração.

Esta combinação não tem nada de notavel; porque existe,

sem duvida, nas profundas inflammações pseudo-membranas (diphthericas) das mucosas. Tambem a perda visivelmente rapida do endothelio está em accordo com o mesmo proceder de epithelio da mucosa.

Em outros preparados procede com a degeneração uma organização, e lá onde se vê passar do tecido pleural finas fibras com fibroplastos e vasos sanguineos, em parte neoformadas para a camada fibrinosa.

D'um processo d'esta especie se trata nos dois últimos preparados XXVII e XXVIII. De antemão deve-se suppôr que se trata, nestes casos, só d'uma organização da fibrina coagulada entre e sobre as circumvoluções intestinaes; mas, como foi descripto acima, se acham figuras visiveis d'uma degeneração fibrinosa do tecido conjunctivo, porque se póde seguir, do fundo para cima, uma passagem successiva das fibrillas conjunctivas avermelhadas para amarelladas e amarellas.

Se nos lançamos ainda uma vez a vista sobre este trabalho, tomando em consideração as obras, até agora publicadas sobre este assumpto, devemos dizer que, tanto os autores do primeiro grupo, Cohnheim, Wagner, Rindfleisch, Weigert, Orth, Hauser e Graser, que consideram a fibrina, em inflammações das membranas serosas, como provindo do sangue, como tambem os autores do segundo grupo, Rokitansky, Virchow, Buhl, Neumann, Langhans, Schuchardt, Grawitz e Schleiffarth, que constataram uma degeneração fibrinoide do tecido conjunctivo, tiveram em parte razão de estabelecer uma ou outra opinião: mas como se verifica do trabalho presente, deve-se distinguir inflammações agudas, chronicas e especificas, como já o indicou Neumann que occupa uma posição intermediaria entre os dois grupos. O que então Neumann declarou e deixou indeciso, se a fibrina em inflammações das serosas não devia ser considerada como exsudato, isto deve-se estabelecer como factio agora depois dos preparados, acima descriptos e assim é que os autores do primeiro grupo têm razão.

Comquanto que as opiniões divergem em diversos pontos, como p. ex. Weigert, que para effectuar-se a coagulação, faz por condição a extincção das cellulas endotheliaes, todos concordam

com que a fibrina em inflamações agudas das membranas serosas é fibrina exsudativa.

Diferente é com os autores do segundo grupo. Depois dos preparados descriptos, devemos concordar com elles, que tem logar uma degeneração fibrinoide do tecido seroso, porém só com aquellos autores que constatarem esta para as inflamações chronicas e especificas, como Neumann n'um caso de pleuritis tuberculosa. Mas que a fibrina seja só tecido transformado, como affirma Virchow não podemos admittir, mas seguimos a opinião dos autores, Rokitsansky, Buhl, etc., que constatao ao mesmo tempo uma opposição de fóra. Aos autores, porém, que tambem para os casos recentes e agudos, constatao uma degeneração fibrinoide do tecido conjunctivo, Langhans, Schuchardt, Gravitz e Schleiffarth, devemos replicar, depois dos preparados examinados, que nunca encontramos o menor indicio d'uma degeneração fibrinoide do tecido conjunctivo seroso; aos dois ultimos, especialmente, que não poudemos descobrir, em parte alguma, figuras, que fizessem suppor um acordar de cellulas ou nucleos.

PROPOSIÇÕES

Physica medica.

I

O microscopio é um instrumento mui empregado para ampliar a imagem dos objectos, que, pelas suas pequeninas dimensões não podem ser vistos a olhos nús.

II

Dividem-se os microscopios em simples e compostos.

III

Depois de sua descoberta, avultaram os progressos para a medicina e cirurgia porquanto é um poderoso auxiliar para o diagnostico de alterações pathologicas.

Chimica inorganica

I

O Bichromato de Potassa forma chrystaes de côr alaranjada escura; tem um sabor amargo e metallico; é solúvel n'agua fria, mais em agua quente, insolúvel no alcool.

II

Elle é a substancia principal do liquido de Mueller, no qual, além d'isso, é contido sulfato de soda.

III

Em Medicina emprega-se o liquido de Muller para conservar e endurecer preparados anatomicos e pathologicos.

Botanica e Zoologia medica

I

Os protozoarios entrando no corpo humano podem produzir doenças.

II

Os mais importantes protozoarios são os plasmodios da Malaria.

III

Outros produzem affecções dos intestinos (amoeba coli Lösch).

Anatomia descriptiva

I

Chamam-se membranas serosas as que revestem a superficie das cavidades do corpo humano.

II

Em qualquer serosa deve-se distinguir uma folheta exterior ou parietal, e uma interior ou visceral, formando um sacco, com pouco liquido seroso, que serve para lubrificar as duas folhetas.

III

São a pleura, o peritoneo, o pericardio e a tunica vaginalis propria.

Histologia

I

A serosa consiste n'uma camada do tecido conjunctivo com fibras elasticas como fundamento, sobre a qual se acha um epithelio (endothelio) pavimentoso simples.

II

Não contém glandulas e é muito pobre em vasos sanguineos

III

Os vasos lymphaticos são muito desenvolvidos.

Chimica organica e biologica

I

O exame analytico do succo gastrico deve provar a presença de acido clorhydrico e de pepsina.

II

O exame feito só com papel de tournesol não verifica o acido clorhydrico por motivo da presença de acidos organicos no succo gastrico (acidos lactico, acetico, butyrico).

III

Um dos melhores reagentes para o exame do acido chlorhydrico é o reactivo de Gunzburg (uma composição de phloroglucina e vanillina dissolvida em alcool).

Physiologia

I

A fibrinoformação do sangue succede, segundo A. Schmidt, pela reunião dos, por elle chamados, fibrinogeneradores.

II

São tres, que se acham dissolvidos no sangue circulatorio: as substancias fibrinogena e fibrinoplastica e o fermento fibrinogeno.

III

Os tres geradores formam-se pela destruição dos leucocytos.

Materia medica, pharmacologia e arte de formular

I

O opio é um succo espesso obtido das capsulas da dormideira — papaver somniferum — planta da familia das papaveraceas.

II

O opio, além da resina, gomma, oleo, albumina, etc. contém diversos alcaloides aos quaes elle deve as suas propriedades.

III

Os principaes alcaloides que contém o opio são: a morphina, a codeina, a narcotina, a thebaina e a narcina.

Pathologia cirurgica

I

As molestias exsudativas da pleura pertencem sò á cirurgia, porque muitas vezes dão indicações para intervenções cirurgicas.

II

Estas indicações são a quantidade, respectivamente a qualidade do exsudato.

III

Conforme a qualidade do exsudato é empregada a puncção ou a incisão.

Chimica analytica e toxicologia

I

As ptomainas são substancias de proveniencia animal.

II

Formam-se pela acção de microbios sobre as substancias albuminoideas.

III

Compõem-se de diaminas do tri-e-pentamethylena.

Anatomia medico-cirurgica.

I

A arteria lingual é um ramo de arteria carotida externa e está situada sob o musculo hyoglosso.

II

Ha dois methodos para fazer a ligadura d'esta arteria. Pode-se fazer no triangulo formado pela ansa do nervo hypoglosso, o musculo mylohyoides e o tendão do digastrico.

III

O outro lugar de eleição é o angulo formado pelo tendão do digastrico e o corno grande do osso hyoideo.

Operações e aparelho.

I

O geral processo empregado para a operação do exsudato sero-fibrinoso é a punção, para a do empyema a incisão.

II

Algumas vezes uma saliencia respectivamente um phlegmão no exterior indica o lugar onde se deve operar.

III

Quando isso não se dá, cabe ao cirurgião escolher o lugar de eleição, tendo em vista o seguinte:

Collocar a abertura em um ponto com sufficiente declive, evitar o diaphragma e arteria intercostal.

Pathologia medica.

I.

A elephantiasis dos arabes é uma doença parasitaria.

II

A presença de filaria do sangue é a causa da affecção.

III

Os embryões destes vermes acham-se numerosos na lymphá dos doentes.

Anatomia e physiologia pathologicas

I

Os estados morbidos constitucionaes exercem uma grande influencia sobre o traumatismo geral.

II

A mellituria, a scrophulose, o alcoolismo, etc., ahi estão para attestal-a.

III

O medico deve consideral-as attentamente, quer no prognostico, quer no tratamento.

Therapeutica

I

O sub-nitrato de bismuto é um precioso medicamento, sobretudo na therapeutica das crianças, pela ausencia de sabor e facil administração.

II

Associado á vaselina ou sob a fórma simples dá excellentes resultados nas queimaduras.

III

Internamente é um precioso meio de combater a inflammação da mucosa intestinal e a diarrhéa serosa ou catarrhal.

Obstetricia

I

Placenta previa chama-se a inserção da placenta mais ou menos sobre o orificio interno do utero.

II

O perigo desta anomalia consiste numa hemorragia ás vezes muito abundante e fatal.

III

Em caso de placenta previa lateral e hemorragia grave, deve fazer-se a viração combinada, logo que o canal cervical deixa passar dous dedos.

Medicina legal

I

Chama-se em medicina legal aborto criminoso a interrupção voluntaria da gravidez até a 28—30 semana, sem haver para isso indicações therapeuticas.

II

O corpo de delicto em casos de aborto deve comprehender o exame da mulher, que abortou e do producto da concepção.

III

Os meios empregados para a provocação do aborto podem ser mechanicos e internos.

Hygiene

I

Denominam-se medidas quarentenarias o conjuncto de meios expostos em pratica para evitar-se a importação das molestias exoticas ou pestilenciaes.

II

Tres são as especies de quarentenas: maritima, terrestre e fluvial.

III

Está reconhecido que o alcance sanitario não é igual para essas quarentenas. A maritima supplanta todas ellas.

Pathologia geral

I

A hereditariedade desempenha papel importante em grande numero de molestias.

II

Ella é a consequencia da geração que nos animaes superiores é sexuada.

III

O exemplo mais claro da hereditariedade é a hemophilia, como approvou Grandidier num grande numero de familias.

1.ª Cadeira de clinica cirurgica (A)

I

Luxação é o deslocamento de duas ou muitas peças osseas cujas superficies articulares perderam em todo ou em parte suas relações naturaes, quer em consequencia de um insulto exterior, quer em consequencia de uma alteração de uma das partes da articulação.

II

A luxação é completa quando as extremidades articulares perderam inteiramente suas relações; incompleta quando ainda as conserva em parte.

III

O tratamento das luxações accidentaes consiste em reduzir os ossos deslocados e immobilisa a articulação, afim de não tornarem a deslocar-se.

A reducção deve ser feita com a possivel brevidade.

Clinica dermothologica e syphiligraphica

I

As atrophias pigmentosas da pelle são ou congenitas ou acquisitas — Leukopathia congenita ou acquisita.

II

A Leukopathia congenita ou Albinismo póde ser total ou universal e parcial.

III

A Leukopathia acquisita succede em consequencia de varias affecções da pelle-vitiligo.

Clinica propedeutica

I

A percussão é um bom meio propedeutico para o exame do baço.

II

A melhor posição para se percutir esta viscera é a diagona direita.

III

O exame é mais completo quando a percussão é associado á palpação.

2ª cadeira de clinica cirurgica (B)

I

Dá-se o nome de hematocele ao derramamento de sangue nas bolsas escrotaes, no testiculo ou no epididyma; a mais importante do todas as variedades pcla sua frequencia é aquella em que o sangue se collecciona na tunica vaginal.

II

Na maioria dos casos o hematocele reconhece-se por causa o traumatismo. Algumas vezes o tumor hematico succede ao hydrocele, e então é chamado espontaneo.

III

O tratamento, conforme a quantidade do sangue ou as complicações é ou expectativo e symptomatico ou operativo.

Clinica obstetrica e gynecologica

I

A endometrite membranacea é uma inflammação chronica degenerativa da mucosa da cavidade uterina com caracter hypertrophico.

II

E mais ou menos sempre acompanhado de dysmenorrhéa.

III

O melhor tratamento é a raspagem (curettement) do utero, seguido por injecções ligeiramente adstringentes.

Clinica ophthalmologica

I

Chama-se o glaucoma a molestia dos olhos cujos tres signaes principaes são: augmento de pressão intraocular (hypertonia), escavação na papilla do nervo optico, devida á compressão feita pelo humor augmentado, e cegueira inevitavel sem therapia.

II

O glaucoma pôde ser primario ou secundario.

III

O tratamento melhor consiste em fazer cessar o excesso da pressão intraocular pela excisão de uma parte da iris (iridictomia).

1.ª Cadeira de clinica medica (A)

I

Sarampo e escarlatina differem no estadio de erupção principalmente pela localisação do exanthema.

II

Em casos de escarlatina é de maxima importancia examinar diariamente a ourina.

III

Qualquer caso de escarlatina deve ser considerado como molestia insidiosa e grave.

Clinica psychiatrica e de molestias nervosas

I

Nevralgia é o nome generico de algumas molestias cujo principal symptoma é uma dor viva, continua ou intermittente, que segue o trajecto de um ramo nervoso e de suas ramificações, sem que haja vermelhidão, calor, tensão nem inchação.

II

Todos os orgãos podem ser séde de nevralgias.

III

A nevrotonia e nevrectomia occupam papel notavel na cura da nevralgia.

Clinica pediatrica

I

A eclampsia é muito mais frequente nas creanças do que nos adultos.

II

A helminthiasis produz ás vezes convulsões eclámpicas por acção reflexa.

III

A cura d'esta affecção varia conforme os casos.

2ª Cadeira de clinica medica (B)

I

Para o diagnostico das pyrexias palustres, muito concorre a anamnese. e a congestão de outros órgãos como o baço e figado são de grande valor.

II

No tratamento da febre palustre simples a mudança de localidade as vezes é sufficiente para debellar a molestia.

III

Qualquer que seja a pyrexia palustre, ha sempre indicação para os saes de quinina.

Hippocratis Aphorismi

I

Ubi somnus delirium sedat, bonum.

(SECT. II, APH. XXVII).

II

In acutis morbis extremarum partium frigus, malum.

(SECT. VII, APH. I.)

III

In febris per somnos pavores, aut convulsiones, malum.

(SECT. VII, APH. XLVII).

IV

Si quis sanguinem aut pus ejiciat, renum aut vesicæ, exulcerationem significat.

(SECT. IV, APH. LXVV)

V

Quæ medicamenta non sanant, ea ferrum sanat, quæ ferrum non sanat, ea ignis sanat; quæ ignis non sanat, ea insanabilia reputare oportet.

(SECT. VIII, APH VI)

VI

Ad extremos morbos extrema remedia exquisite optima.

(SECT. I. APH. VI)

Visto— Secretaria da Faculdade de Medicina e de Pharmacia do Rio de Janeiro, 30 de Março de 1897.

DR. ANTONIO DE MELLO MUNIZ MAIA.

