


Langenbeck (B.)

Die Uranoplastik + + +













Die

# URANOPLASTIK

mittelst Ablösung

des

mucös-periostalen Gaumenüberzuges.

Von

**DR. B. LANGENBECK.**

Geh. Medicinalrath und Professor der Chirurgie, Director des chirurgisch - ophthalmologischen  
Klinikums der Universität Berlin etc. etc.

---

Mit 5 lithographirten Tafeln.



---

Berlin, 1861.

Verlag von August Hirschwald,

Unter den Linden No. 68.

Die

# URAZOPLASTIK

mittelst Abkühlung

des

unregelmäßig geformten Gummibüchsen.

Von

(Aus dem Archiv für klinische Chirurgie, Bd. II., besonders abgedruckt.)

Mit 3 lithographirten Tafeln

Berlin, 1861.

Verlag von August Hirschwald.

Uranoplastik — Uranoplastice — ist die auf den Grundsätzen der organischen Plastik unternommene Operation, durch welche ein Verschluss der Defecte und Spalten im harten Gaumen erreicht wird. Der Name Staphyloplastik darf für diese Operation nicht verwandt werden, weil derselbe von Dieffenbach für den Ersatz des Gaumensegels aus benachbarten Schleimhautgebieten bereits gebraucht worden ist (J. F. Dieffenbach, die operative Chirurgie, Leipz. 1845, 8. Bd. I. S. 454). Die Alten gebrauchten, nach dem Zeugniß des Rufus Ephesius (d. part. corp. human. p. 28), οὐρανός, coelum, um τὸ ὑπεράνω τῆς γλώσσης περιφερός zu bezeichnen. Galen gebraucht statt dessen οὐρανίος σκος. Dieser Name scheint in die holländische Sprache übertragen zu sein, indem der harte Gaumen het Verhemelte des Monds heisst.

Σταφυλή, Weintraube wurde dagegen von den Alten bald für Anschwellung der Uvula, bald für die Bezeichnung der Uvula selbst gebraucht (Ruf. Eph. l. c. p. 50). Es scheint demnach passend, die Vereinigung des gespaltenen weichen Gaumens Staphylorrhaphia, Gaumennaht, die Wiederherstellung des zerstörten Gaumensegels Staphyloplastice, die Neubildung des harten Gaumens und den Verschluss von Defecten desselben Uranoplastice zu nennen. In so weit durch unsere Methode die Neubildung eines knöchernen Gaumengewölbes erreicht wird, könnte man dieselbe Uranosteoplastik nennen.



Nachdem C. F. v. Graefe im Jahre 1816\*) zuerst den kühnen, erfolgreichen Versuch gemacht hatte, das gespaltene Gaumensegel durch die blutige Naht zu vereinigen, und Ph. J. Roux in Paris seit dem Jahre 1819 diese Operation in die französische Chirurgie eingeführt hatte, war derselben ein bleibender Platz in der operativen Chirurgie gesichert. Das häufige Misslingen dieser subtilsten aller Operationen musste jedoch die Veranlassung sein, dass die Zahl der Chirurgen, welche sie übten und förderten, nur eine verhältnissmässig kleine blieb. Dazu kam noch die Unmöglichkeit, die manchmal gleichzeitig vorhandene Spalte des harten Gaumens durch organischen Verschluss zu beseitigen, und die Nothwendigkeit der Gaumenobturatoren mit allen ihren widrigen Qualen, selbst wenn die Gaumennaht von dem glücklichsten Erfolg gekrönt gewesen war. Es darf also nicht

---

\*) Die erste Nachricht von den Versuchen Graefe's zur Staphylorrhaphie finden wir in einer freilich etwas mangelhaft wiedergegebenen Mittheilung, welche derselbe am 27. December 1816 in der medicinisch-chirurgischen Gesellschaft zu Berlin gemacht hatte (Hufeland u. Harless, Journ. d. pract. Heilkunde, Bd. 44. 1. Stück Jan. 1817, S. 116). Es heisst daselbst: „Herr Graefe sprach von den Spaltungen des weichen Gaumens. Er hatte mehrmals vergebliche Versuche gemacht, das Uebel zu heilen, bis er endlich in einem Falle, wo die Spaltung äusserst beträchtlich war und bis an den Knochen ging, die Idee fasste, sie durch Heften und künstlich erregte Entzündung zu vereinigen. Er erfand hierzu eigene Nadeln und Nadelhalter und bewerkstelligte dadurch die Sutura, welche in Verbindung des Bestreichens mit Acidum muriaticum und Tinct. Cantharidum (welcher letzteren er zur Erregung des plastischen Processes den Vorzug giebt) eine so vollkommene Heilung bewirkte, dass die Person nachher vollkommen gut schlucken und deutlich sprechen konnte.“ Hieraus geht also unzweifelhaft hervor, dass v. Graefe die Staphylorrhaphie bereits im Jahre 1816 mit glücklichem Erfolge gemacht hatte. Im Jahre 1817 wurde diese Operation ebenfalls in Berlin vom Regimentsarzt Ebel an einem sechsjährigen Mädchen ausgeführt, ohne jedoch Heilung zu erreichen (v. Graefe u. v. Walther, Journ. d. Chirurgie Bd. 6, S. 80). Um die Zeit, als die erste Nachricht von der durch Roux verrichteten Staphylorrhaphie im Constitutionel vom 22. October 1819 Nr. 296. erschien, hatte v. Graefe bereits 5 Staphylorrhaphien, und darunter 2 mit glücklichem Erfolge, gemacht (v. Graefe, Journ. Bd. 2. S. 50, 53 Anmrkg.). Ph. J. Roux, welcher 1819 in Paris die erste Staphylorrhaphie machte, sagt (Quarante années de

wundern, dass es von der frühesten Kindheit dieser Operation an bis auf die neueste Zeit Chirurgen gab und giebt, welche dieser genialen Operation v. Graefe's die Aufnahme in den Kreis ihrer Operationen versagten. „Die Staphylorrhaphie“, so hörten wir mehrfach äussern, „ist nützlicher für den Chirurgen als für den Patienten, denn die Sprache wird durch dieselbe nicht verbessert, und der Gebrauch der Gaumenobturatoren in den schweren Fällen nicht entbehrlich.“ Derartige Urtheile, deren Richtigkeit freilich nur in Bezug auf den Schlusssatz zugegeben werden kann, waren der weiteren Ausbildung dieser Operation gewiss in hohem Maasse hinderlich.

Dennoch fehlte es nicht an sinnreichen Versuchen, auch die Spalten des harten Gaumens durch organischen Ersatz zu ver-

---

Pratique chirurg. T. I. p. 233.): „Ma première Staphylorrhaphie est de 1819: une première tentative du même genre avait été faite, sans succès toutefois, trois ans auparavant, en 1816, par M. Graefe de Berlin.“ Diese, wie so eben gezeigt, unrichtige Angabe, dass die von v. Graefe 1816 gemachte Operation misslungen sei, ist von unseren Collegen jenseits des Rheins ausgebeutet worden, um zu beweisen, dass die Staphylorrhaphie eine französische Erfindung sei, und mancher deutsche College, erröthend bei dem Gedanken, dass ein Deutscher etwas erfunden haben soll, hat dieses nachgeschrieben. Velpeau (Médecine opératoire, Paris 1839, T. III. pag. 572) hat nun gefunden, dass die erste Staphylorrhaphie bereits im Jahre 1764 von einem französischen Zahnarzte, Le Monnier, gemacht wurde: „Dans ses Mémoires sur différents objets de Médecine, publiés en 1764, Robert dit en effet: „Un enfant avait le palais fendu depuis le voile jusqu'aux dents incisives. Mr. le Monnier, très habile dentiste, essaya avec succès de réunir les deux bords de la fente, fit d'abord plusieurs points de suture, pour les tenir rapprochés, et les refraichit ensuite avec l'instrument tranchant. Il survint une inflammation, qui se termina par suppuration et fut suivie de la réunion de deux lèvres de la plaie artificielle (!). L'enfant se trouva parfaitement guéri.“ Herr Velpeau fügt dann hinzu: „Cette opération est donc, à tous égards, une découverte entièrement française.“ Die Memoiren von Robert sind mir nicht zur Hand gewesen. Man weiss aber in der That nicht, ob man den Muth des Herrn Velpeau oder die Höflichkeit der deutschen Collegen mehr bewundern soll, welche, beglückt, ein neues Citat anführen zu können, den Prioritätsstreit über die Erfindung der Staphylorrhaphie nunmehr als geschlichtet ansehen!



schliessen, und diese lassen sich in zwei Hauptmethoden zusammenfassen.

## 1. Uranoplastik mittelst Verwendung der abgelösten Schleimhaut des harten Gaumens.

Die bis auf die neuste Zeit mit mehr oder weniger günstigem Erfolg gemachten Versuche, Defecte des harten Gaumens mittelst der abgelösten Schleimhaut desselben zu verschliessen, können auf 2 etwas verschiedene Verfahren zurückgeführt werden.

### a) Umdrehung und Vereinigung der abgelösten Schleimhaut der Defectränder.

Diese von W. Krimer (pract. Arzt in Aachen) im Jahre 1824 ausgeführte Operation ist, wie ich glaube, der erste Versuch, der überhaupt gemacht worden ist, Defecte des harten Gaumens durch organischen Ersatz zu verschliessen. Krimer (v. Graefe und v. Walther, Journ. d. Chirurgie und Augenheilkunde Bd. 10. 1827 S. 625) operirte ein achtzehnjähriges Mädchen, welches mit „Wolfsrachen“ (Spaltung des harten und weichen Gaumens), jedoch ohne gleichzeitige Spaltung der Oberlippe geboren war. Die Spalte im harten Gaumen ging bis dicht an den Alveolarfortsatz und betrug in ihrer grössten Breite beinahe einen Zoll. K. machte zu beiden Seiten, vier Linien vom Rande der Knochenspalte entfernt, durch die weichen Theile bis auf die Knochenhaut zwei Längenschnitte, die nach vorn in einem stumpfen Winkel zusammenliefen, nach hinten an den noch vorhandenen Andeutungen des weichen Gaumens (?) endigten, trennte sodann von diesen Schnitten aus nach dem Gaumenrande zu die weichen Theile ab, so dass dadurch zwei keilförmige Lappen entstanden, deren Basis nach hinten lag. Nachdem die ziemlich beträchtliche Blutung durch Gurgeln mit Alaunauflösung gestillt, wurden die Hautlappen nach einwärts gestülpt, so dass die Gaumenfläche derselben zur Nasenhöhlenfläche wurde. Beide Ränder der Lappen passten ziemlich genau aneinander. Jetzt



wurde die Gaumennaht auf die gewöhnliche Weise mittelst des von K. angegebenen Nadelhalters und der v. Graefe'schen Schrauben geeinigt. Es waren vier Nähte nothwendig, um die ganze (?) Spalte an zwei Zoll lang zu schliessen. In den ersten Tagen nach der Operation war die Geschwulst des Gaumens so bedeutend, dass drei Fäden gelockert werden mussten. Nach dem vierten Tage wurden sie aber wieder fester angezogen. Am zehnten Tage fand K. die neugebildete Gaumendecke mit einem zarten Häutchen bedeckt, und da die Vereinigung der Lappenränder innig zu sein schien, so wurde die vorderste, und an jedem folgenden Tage eine weitere Ligatur herausgenommen. Die Gaumendecke war jetzt vollständig geschlossen und geheilt. Beim Trinken kam, wenn Patient sich nicht etwas nach rückwärts bog oder es hastig that, etwas Flüssigkeit durch die Nase zurück.“ Die Kranke wurde nun entlassen; über ihr weiteres Befinden hatte K. nach drei Jahren noch keine Kunde erhalten.

Dieser Fall, der als Heilung einer Spaltung des harten Gaumens in einigen chirurgischen Werken aufgeführt wird, ist zu unvollständig geschildert, um nicht Zweifel zuzulassen. K. hat nicht angegeben, ob nur die Spalte im harten Gaumen oder gleichzeitig auch das gespaltene Gaumensegel vereinigt wurde, wozu aber vier Nähte gewiss nicht ausgereicht haben würden. Endlich wird die angeblich gelungene Heilung der „ganzen Spalte“ dadurch zweifelhaft, dass beim Trinken Flüssigkeit durch die Nase zurückkam.

Ich habe in früheren Jahren das Krimer'sche Verfahren in zwei Fällen von totaler Spaltung des harten und weichen Gaumens, jedoch ohne allen Erfolg versucht. Es gelang mir nicht, die Gaumenschleimhaut im Bereich der vorderen beiden Drittheile der Knochenspalte so weit abzulösen, dass die entstandenen Lappen umgedreht und durch Suturen vereinigt werden konnten. Nur im Bereich des hinteren Drittheils gelang dieses; aber auch hier schnitten die Suturen sehr bald durch, weil Gangraen oder Verjauchung der Ränder eingetreten war.

Nicht glücklicher scheinen die Versuche der französischen

Chirurgen gewesen zu sein. Nélaton und Blandin modifizirten das Krimersche Verfahren dahin, dass sie den Knochenspalt mit Lappen des Gaumensegels zu verschliessen suchten, welche, aus der vorderen Hälfte (Mundfläche) des Gaumensegels entnommen, umgedreht und mittelst einer Art Zapfennaht in dem Defect zurückgehalten wurden (Jobert, *Traité de Chirurgie plastique*, T. 1. Paris 1849. p. 396).

#### b) Ablösung und seitliche Verschiebung der Gaumenschleimhaut.

Nachdem das Gelingen der Staphylorrhaphie durch die entspannenden seitlichen Einschnitte Dieffenbach's mehr gesichert erschien, lag es nahe, diese Einschnitte durch die Schleimhaut des harten Gaumens weiter zu führen, dieselbe abzulösen und durch die Naht in der Mittellinie über dem Knochenspalt zu vereinigen. Derartige Operationen sind von Dieffenbach, Roux u. A., in der neusten Zeit besonders von William Fergusson, Pollock und Field gemacht worden.

Dieffenbach (*Chir. Erfahrungen über die Wiederherstellung zerstörter Theile. 3. u. 4. Abtheilung. Berlin 1834. 8. S. 127—295*) beschreibt sein Operationsverfahren §. 60, S. 168 folgendermassen: „Man macht zu beiden Seiten der Gaumenspalte zwei bis drei Linien von ihrem Rande entfernt, einen Einschnitt durch die Gaumenhaut bis auf den Knochen. Diese länglichen Hautstreifen werden mit einem kleinen Schabeisen oder dem platten Ende eines kleinen Scalpellstiels, vom Knochenrande gänzlich abgeschoben und in die Spalte hineingedrängt. Darauf lege ich einen oder mehrere feine Bleidrähte durch die der Spalte zugekehrten Ränder dieser Hautstreifen an und drehe die Enden etwas zusammen. Dann schneidet man die Drähte ab und bringt die kurzen Ränder (?) durch Abschaben noch mehr vom Knochen ab, und durchschneidet zuletzt noch den hinteren Gaumenüberzug. Die Seitenspalten werden mit Charpie ausgefüllt, wenn die Bleidrähte herausgeeitert sind.“ Die Schilderung mancher der von D. operirten Fälle ist häufig so unklar, dass es zweifelhaft bleiben muss, was



eigentlich zum Verschluss der Knochenspalte unternommen wurde. So sagt er S. 222: „Ich machte nun den kleinen Rest des oberen unvereinigten Theils des weichen und den Anfang des harten Gaumens wund, legte zwei Bleinähte an (durch die Ränder des Gaumensegels?), durchschnitt dann die Weichtheile auf dem Knochen, schabte diesen ab und schob ihn (?) in die Spalte hinein. Darauf trennte ich diese nochmals, zugleich ihre hintere Wand durchbohrend (?). Jetzt konnte ich die Wundränder nur durch Zusammendrehen der Drähte mit einander in Berührung bringen. Die Heilung gelang eine Strecke von einigen Linien.“ Man könnte nach dieser Schilderung glauben, dass D. die Knochenränder der Gaumenspalte abgesprengt habe, wenn nicht §. 144 S. 223 bestimmt angegeben würde, dass die Operation in Ablösung der Gaumenschleimhaut bestanden habe. In seinem später erschienenen Werk (*Operative Chirurgie* Bd. 1. Leipzig 1845. 8. S. 445) empfiehlt D. in schweren Fällen die Uranoplastik der Staphylorrhaphie voranzuschicken, und dieselbe mittelst Absprengung der Ränder des knöchernen Gaumens auszuführen, die dann zurückgebliebene Oeffnung mittelst öfters zu wiederholender Ablösung der Schleimhaut zu verschliessen. Diese letztere Operation empfiehlt D. sodann auch zum Verschluss der erworbenen Defecte im harten Gaumen (*Operat. Chirurg.* Bd. 1. S. 449). Unter den sechs Fällen von gleichzeitiger Spaltung des weichen und harten Gaumens, in denen Dieffenbach die Staphylorrhaphie und Uranoplastik versuchte (*Chirurg. Erfahrung.* S. 198—242), missglückte die Heilung in einem Falle (dem 11ten S. 112) ganz, indem das Gaumensegel brandig wurde. In den fünf übrigen Fällen gelang die Staphylorrhaphie vollständig, während der Spalt im harten Gaumen viermal mehr oder minder erheblich verkleinert, einmal aber vollständig verschlossen wurde (Fall 8. S. 198). Die Schilderung ist leider gerade in dem einen geheilten und einem anderen sehr erheblich gebesserten (Fall 13. S. 218, es blieben schliesslich drei Löcher im harten Gaumen zurück) so mangelhaft, dass aus ihr die Ausführung der Operation nicht sicher entnommen werden kann. Die von Dieffenbach operirten Fälle waren übrigens



alle nur theilweise Spaltungen des harten Gaumens, und erstreckten sich, mit alleiniger Ausnahme des 8ten Falles (S. 198), über die hintere Hälfte nicht hinaus. In dem geheilten und den gebesserten Fällen waren mehre Operationen erforderlich, um das erlangte Resultat zu erzielen.

Bei erworbenen Oeffnungen im harten Gaumen hat Dieffenbach, wie es scheint, niemals die oben erwähnte Operation ausgeführt, sondern durch lange Zeit unterhaltene Eiterung der durch Aetzen mit Canthariden-Tinctur wundgemachten Defectränder die Heilung zu erreichen gesucht.

Das allgemeine Urtheil Dieffenbach's über die Heilbarkeit der Spalten im harten Gaumen lautet demnach auch sehr ungünstig: „wenn bei Spaltung des Gaumensegels gleichzeitig eine Spalte im harten Gaumen vorhanden ist, so muss der Erfolg der Operation als höchst zweifelhaft, als blosser Heilversuch betrachtet werden“ (a. a. O. S. 197). Auf diesem Standpunkte befand sich Dieffenbach noch kurz vor seinem im Jahre 1847, viel zu früh für die Wissenschaft erfolgten Tode (vgl. Deutsche Klinik 1861. Nr. 24. S. 232), indem er bei Gelegenheit eines Fall's von totaler Spaltung des harten und weichen Gaumens sich brieflich gegen mich dahin aussprach, dass theilweise Vereinigung des Gaumensegels überhaupt alles sei, was in solchen Fällen erreicht werden könne.

In welche Zeit die Versuche von Ph. J. Roux fallen, ist nicht mit Sicherheit auszumitteln. Roux, der wohl unter allen Chirurgen die grösste Anzahl von Staphylorrhaphien ausgeführt hat, berichtet (*Mémoire sur la Staphylorrhapie*, Paris 1825, Deutsch von Dieffenbach Berlin 1826. S. 51), dass ihm eine Vereinigung der knöchernen Gaumenspalte bis zum Januar 1825 niemals gelungen sei. In dem ersten Bande seiner *Quarante Années de pratique chirurgicale*, Paris 1854. 8., dessen Druck noch nicht ganz vollendet war, als Roux's Tod erfolgte, sagt derselbe S. 254—57, dass Löcher im harten Gaumen nur durch Einpflanzung abgelöster Schleimhautlappen geschlossen werden können. Die Schleimhaut des harten Gaumens könne mit einem

Scalpellstiel vom Knochen abgelöst werden, und zwar um so leichter, je jünger das Individuum sei. Die zu beiden Seiten der Gaumenspalte abgelösten Schleimhautlappen blieben mit dem Gaumensegel in Verbindung, wurden nach vorn aber abgetrennt, über den Spalt gegen einander geschoben und durch eine Suturen, deren Faden er durch die Nasenhöhle herausführte, vereinigt. Roux verrichtete nach dieser Methode fünfmal die Uranoplastik, und zwar viermal bei durch Syphilis entstandenen Perforationen des harten Gaumens, von denen 3 geheilt wurden. Leider wird nur einer dieser Fälle genauer beschrieben, die anderen nur erwähnt, Grösse und Lage der Gaumendefecte aber gar nicht angegeben (Roux a. a. O. S. 256—263). Bei angeborener Spaltung des harten Gaumens operirte Roux nur einmal, nachdem die Gaumennaht zuvor gelungen war. Die Heilung dieses ebenfalls nicht weiter beschriebenen, aber wahrscheinlich nur kleinen Defectes des harten Gaumens — Roux sagt nur: „il s'agissait d'une fente ovale de la voûte palatine“ — gelang nicht, indem einer der abgelösten Schleimhautlappen brandig wurde (Roux a. a. O. S. 360). An einem anderen Orte (S. 349) sagt Roux: „La Staphylorrhapie perdrait une partie de ses avantages si cette communication de la bouche avec les narines ne devait jamais être interceptée. Heureusement, on a pour tous les cas, presque sans exception, la ressource de ces moyens prothétiques connus sous le nom d'obturateurs: et, ce qui est mieux encore, on peut avoir recours à la palatoplastie, laquelle, toutefois, n'est applicable que lorsque l'ouverture de la voûte palatine a peu d'étendue.“

Es ist also unzweifelhaft, dass Roux, während er 112 Kranke mit Spaltung des Gaumensegels operirte, unter denen 51 gleichzeitig mit Spaltung des harten Gaumens behaftet waren (a. a. O. S. 362), die Uranoplastik bei angeborener Spaltung des harten Gaumens nur einmal, und zwar mit unglücklichem Erfolg verrichtete. Hält man damit die glücklichen Erfolge zusammen, welche die Operation erworbener Gaumendefecte lieferte — Roux heilte, wie angeführt, von 4 Operirten 3 — so muss man



sich wundern, dass die operative Heilung dieser so häufig vorkommenden Zerstörungen, in Frankreich überall nicht öfter versucht worden ist, und man darf wohl behaupten, dass die Uranoplastik in Frankreich sich auf dem von Roux verlassenen Standpunkt noch gegenwärtig befindet (vgl. Nélaton, *Elémens de pathologie chirurgicale* T. II. p. 768).

Die neuere französische Literatur weist nämlich nur fünf derartige Operationen auf, deren Erfolg jedoch zum Theil unbekannt geblieben ist. Velpeau versuchte nämlich (Jobert, *Chirurgie plastique* T. I. Paris 1849. p. 397) den Verschluss einer Oeffnung im harten Gaumen, welche nach Verwundung durch Pistolenschuss bei einem jungen Manne zurückgeblieben war, indem er die Gaumenschleimhaut vor und hinter dem Defect in Form kleiner dreieckiger Lappen ablöste und durch eine Suture vereinigte.

Baizeau heilte eine alte Perforation des harten Gaumens mittelst Ablösung und seitlicher Verschiebung der Gaumenschleimhaut, nicht aber, wie er glaubt, durch ein neues Verfahren, (*Gazette des Hôpitaux* 1858. Nr. 68, 69. p. 271—274) und stellte den geheilten Fall in der *Société de Chirurgie* vor. Ein 30 Jahre alter Militair hatte sich im Jahre 1852 durch Fall auf ein Holzstück eine Perforation des harten Gaumens bis in die Nasenhöhle hinein, zugezogen. Die Benarbung der Wunde war rasch erfolgt, gegen die zurückgebliebene Perforation des harten Gaumens jedoch nichts unternommen worden. Diese befand sich im Niveau der Nahtverbindung der horizontalen Platten der *Ossa palatina* mit den Gaumenfortsätzen des Oberkiefers, war von rundlicher Form, 8 Millim. im Durchmesser, und mit glatten, dünnen, gegen die Nasenhöhle eingestülpten Narben-Rändern umgeben. Die Stimme war dumpf und nâselnd, Nasenschleim drang durch die Oeffnung in den Mund, das Genossene häufig aus dem Munde in die Nasenhöhle über. B. schnitt am 10 April 1858 zunächst die Ränder der Oeffnung in Form einer 24 Millim. im Längen-, 11 Millim. im Querdurchmesser haltenden Ellipse aus, machte sodann, 15 Millim. nach aussen von beiden Seiten



dieser Ellipse, parallel mit dem Alveolarfortsatz verlaufende, eben so lange, gerade Einschnitte, und löste die zu beiden Seiten der Oeffnung umschriebenen Schleimhautlappen mittelst des kleinen, auf der Fläche gebogenen Messers von Roux und einer langen Hakenpinzette vom Gaumen ab.

Die beiden vollkommen beweglich gewordenen Schleimhautlappen wurden durch 2 Suturen, durchgeführt nach dem von A. Bérard (und Fergusson) geübten Verfahren bei der Staphylorrhaphie, vereinigt, die Suturen mittelst den von Galli angegebenen Bleiringen geschlossen, und so eine vollständige Vereinigung in der Mittellinie erreicht. Die Nähte wurden nach Ablauf von 48 Stunden entfernt, wo die Wundränder gut zusammenlagen. Am 4. Tage bildete sich jedoch im Bereich der vorderen Suture eine Oeffnung, welche den Durchmesser von 2 Millim. erreichte. Drei Cauterisationen mit feinem Glüheisen, in Abständen von 8 Tagen gemacht, führten die vollständige Heilung herbei.

B. führt an, dass er nur zwei ähnliche Heilungen von Gaumenperforationen kenne, und zwar einen von Blandin, und einen von Botrel operirten Fall, welche aufzufinden mir nicht gelungen ist. Die oben erwähnten, von Roux geheilten Fälle kannte B. also nicht.

Endlich erwähnt Verneuil (*Gazette des Hôpit.* 1859. Nr. 3. *Soc. de Chirurgie.* p. 11) einen Fall von Uranoplastik, ohne denselben jedoch näher zu beschreiben. Die bei dieser Gelegenheit gemachten Bemerkungen von Larrey deuten darauf hin, dass die Operation misslungen war, und dass man bis auf die neueste Zeit in Frankreich die Gaumenobturatoren für die einzige Hülfe gegen Spaltungen des harten Gaumens hält.

In America, wo J. C. Warren in Boston im Jahre 1824 die Staphylorrhaphie eingeführt hatte (*American Journ. of Med. sciences* Vol. III. p. 1. 1828. — *H. Smith, System of operative Surgery.* Vol. I p. 79. Philadelphia 1856.) ohne dass er von v. Graefe's und Roux's Operationen Kenntniss erhalten hatte (!), sind die ersten Versuche der Uranoplastik von J. Mason Warren in Boston gemacht worden (*New England quarterly Journal*

of Med. and Surgery No. IV. p. 358. Boston 1843). Auffallender Weise wird der unzweifelhaft weit früheren Operationen Dieffenbach's keine Erwähnung gethan, sondern diese Operation geradezu als amerikanische Entdeckung angesehen. Warren löste die Schleimhaut des Palatum durum mit einem langen auf der Fläche gebogenen, zweischneidigen Messer ab. Je weiter sich die Ablösung dem hinteren Rande des Os palatinum nähert, um so mehr muss man sich hüten, die Schleimhaut mit dem Messer nicht zu perforiren. Sodann werden die Spaltränder wund gemacht und die Suturen angelegt.

Die Angaben Warren's über seine Erfolge sind so unbestimmt, dass ein sicheres Urtheil über dieselben nicht gebildet werden kann, doch scheint es, dass ihm der theilweise Verschluss der Spalte im harten Gaumen in neuerer Zeit in zwei Fällen gelang. (American Journ of med. Sciences Vol. XXV. p. 95. 1853; Henry Smith, System of operative Surgery. Bd. 2. Vol. I. Philadelphia 1856. p. 411.)

W. Fergusson in London, welcher die Staphylorrhaphie in England zuerst gemacht, und sich durch Angabe der Durchschneidung der Muskeln des Gaumensegels ein bleibendes Verdienst um diese Operation erworben hat (W. Fergusson, Medic. chirurgic. Transactions Lond. 1843. Vol. 28.), machte bis zum Jahre 1846 verschiedene Versuche, Defecte des harten Gaumens zu verschliessen. Dieselben waren jedoch erfolglos, und er empfiehlt die zurückbleibenden Oeffnungen im harten Gaumen durch Obturatoren zu schliessen. (Fergusson, System of practical surgery Ed. 2. Lond. 1846. p. 533.) Auch die späteren Versuche Fergusson's scheinen nicht glücklicher gewesen zu sein (System of practical surgery Ed. 3. p. 613), denn Field (London Medical Times 1856. Aug. p. 190) giebt, indem er einen von ihm geheilten Fall von durch Syphilis erworbener Perforation des harten Gaumens — die Oeffnung liess den fünften Finger durch — mittheilt, an, dass Fergusson die Spalten im harten Gaumen stets ohne Erfolg operirt habe, und citirt die Behauptung von Erichsen aus dessen Science and Art of Sur-



gery: „This operation has not, I believe, been hitherto successful in this country.“ Ebenso sagt G. Pollock (Observ. on congenital Deficiency of the Palate, Medico-chir. Transactions 1856. Vol. 39. p. 71) von dieser Operation: „the few attempts that have been made in this country to remedy the defect by operation, and the want of Success that has generally accompanied those attempts“, stellt aber (Observ. on congenital deficiency of the palate etc. in London Med. Times 1856. Febr. S. 120) die überraschende Behauptung auf, dass mit wenigen Ausnahmen alle Spaltungen des harten Gaumens auf operativem Wege gebessert (relieved) werden können, und dass die Aussicht auf Erfolg um so sicherer, je grösser die Deformität sei (!?). Die Oberfläche der zum Verschluss verwendbaren weichen Theile sei um so grösser, je ausgedehnter die Spaltung, während gegenheils bei kleinen Gaumenspalten die Kurven der Wölbung des harten Gaumens dem Normalzustand um so mehr sich annäherten und die Schwierigkeiten der Operation dadurch vermehrt würden. Wir halten es nicht für erforderlich, auf diese etwas paradoxen Ansichten hier näher einzugehen. Im Uebrigen unterscheidet sich Pollock's Operationsverfahren von dem Dieffenbach's, Roux's und Fergusson's im Wesentlichen nicht, abgesehen davon, dass er den *M. levator palatini* von vorn nach hinten sammt dem Gaumensegel durchschneidet. Auch empfiehlt P. zuerst den Verschluss des harten Gaumens zu versuchen, weil dadurch der Spalt im Gaumensegel erheblich verkleinert werde, aber nicht zu viel auf einmal vereinigen zu wollen, weil die Ernährung der abgelösten Schleimhaut um so mehr gefährdet werde, je ausgedehnter die Ablösung sei. Ausbleiben der Vereinigung dürfe nicht entmuthigen, im Gegentheil würden die Theile dicker und derber in Folge der Entzündung. Endlich giebt er den gewiss nicht empfehlenswerthen Rath, durch die Seiteneinschnitte eine dicke Seidenligatur zu führen und dadurch die Lappen der abzulösenden Gaumenschleimhaut gegen einander zu drängen. Die von Pollock gebrauchten Instrumente sind ein breites Messer mit sehr kurzer, rechtwinkelig gestellter Klinge und convexer Schneide,

und ein zweites, ebenso geformtes Messer mit gerader Schneide. Die Klinge des letzteren ist durch eine im Stiel angebrachte Vorrichtung beweglich, und in verschiedenen Winkel stellbar (Med. chirurg. Transact. Vol. 39. 1856. Abbildung). Mit diesen Messern wird die Gaumenschleimhaut langsam abgeschnitten und abgeschabt. Die Nähte werden mit gewöhnlichen gebogenen Nadeln mittelst eines Nadelhalters durchgeführt. P. theilt 3 von ihm und Avery operirte Fälle mit. In dem ersten — 24 Jahre alter Mann — reichte der Spalt im harten Gaumen bis zu den Ossa intermaxillaria. Beide Spaltränder waren senkrecht gestellt. P. schloss durch die erste Operation einen Theil des harten Gaumens, durch die zweite, 3 Monate später gemachte Operation wurde das Gaumensegel vereinigt. Es blieb eine reichlich erbsengrosse Oeffnung im hinteren Ende des harten Gaumens, die P. absichtlich zurückgelassen hatte, um nicht durch zu ausgedehnte Ablösung der Schleimhaut bei einer und derselben Operation die Gefahr der Gangraen herbeizuführen. Eine spätere Operation zum Verschluss dieser Oeffnung wurde, wie es scheint, nicht gemacht. Der zweite S. 79 mitgetheilte Fall, von dem verstorbenen Avery operirt, betraf einen 48jährigen Mann, welcher mit Spaltung des harten und weichen Gaumens geboren war. Ersterer war bis dicht hinter den Schneidezähnen gespalten. Nachdem das Gaumensegel durch eine erste Operation grösstentheils vereinigt worden, schloss A. die Spalte im harten Gaumen, deren Heilung in der grössten Ausdehnung gelang. Die zurückgebliebene Oeffnung wurde auch durch eine dritte Operation nicht geschlossen, sondern es blieb ein Spalt, durch welchen das Myrthenblatt einer Sonde hindurchgeführt werden konnte. Ob die Hoffnung P's, dass diese Oeffnung durch Anwendung des Galvanokauter's demnächst geschlossen werden möge, in Erfüllung gegangen ist, lassen wir dahin gestellt sein. P. erwähnt sodann noch eines Modells von dem mit dem Velum palatinum grösstentheils gespaltenen harten Gaumen eines jungen Mannes, welches er in der Sitzung der Gesellschaft vorgezeigt, um „another instance of successful closure“ zu demonstrieren. Es ist nicht klar, ob „successful closure“



den erlangten totalen Verschluss der Gaumenspalte bedeuten soll. Dieser Zweifel wird eben so wenig aufgeklärt durch das in der Lond. med. Times, Jan. 1856. p. 120 mitgetheilte Protocoll der Sitzung, wo geheilter Fälle überall nicht Erwähnung geschehen ist. Es muss demnach zweifelhaft bleiben, ob die vollständige Heilung einer Spaltung des harten Gaumens durch Pollock erreicht worden ist, um so mehr, als die oben angeführten Angaben Field's sieben Monate später niedergeschrieben wurden, und es nicht anzunehmen ist, dass Field mit den Operationen Pollock's ganz unbekannt geblieben sein sollte.

Haynes Walton (Lancet 1857. Vol. II. p. 168) operirte in St. Mary's Hosp. bei einem 15jähr. Knaben mit einer Spalte, die von der Mitte des harten Gaumens anfangend, durch den weichen Gaumen hindurchging, an der Uvula aber noch eine schmale Verbindung besass, zunächst nach Fergusson's Verfahren die Spalte des weichen Gaumens mit Schonung der Brücke an der Uvula. Nach erfolgter Heilung wurde vierzehn Tage später auch die Spalte im Rachen und der noch übrige Theil des Gaumensegels vereinigt. Operation unverständlich, wörtlich so geschildert: „Viel Zeit und Sorgfalt war erforderlich, die zahlreichen Membranen rund herum von dem Gaumenbogen abzulösen, ohne denselben unnöthig zu verletzen, und gleichzeitig nicht mehr abzulösen als durchaus nothwendig war(!). Die Vereinigung war eine vollkommene(?). Der Patient verliess das Hospital schon etwas in seiner Sprache gebessert.“ Ich wage es nicht, diesen Fall zu den geheilten zu zählen.

Bowmann (Brit. med. Journ. 1859, Schmidt's Jahrbücher 1860. Bd. 105. S. 15) verrichtete die Operation in einem Fall von Spaltung des harten und weichen Gaumens. Die Heilung erfolgte bis auf eine Oeffnung im harten Gaumen, welche durch einen Obperator geschlossen wurde. B. erwähnt der von seinen Landsleuten erreichten Erfolge nicht, und es ist sehr zu beklagen, dass die englischen Chirurgen, die am ehesten in der Lage wären, die in England gemachten Operationen zu controli-

ren, dieselben ganz ignoriren. So sagt auch Syme (*Principles of Surgery*. Ed. 4. London 1856. p. 460): „Split palate does not admit of any remedy for the division of the hard part, except the closure of the communication between the nose and mouth by a piece of Silver, enamel or other substance.“

Während dieser ausgezeichnete Chirurg also jeden operativen Versuch verwirft, ist es unzweifelhaft, dass die Defecte des harten Gaumens seit reichlich zehn Jahren in London Gegenstand der operativen Behandlung gewesen sind, und dass vor Allen W. Fergusson sich derselben mit Vorliebe hingegeben hat. Die englischen Zeitschriften der letzten Jahre enthalten jedoch, so viel zu meiner Kenntniss gelangt, gar nichts über die Erfolge seiner Operationen, und die neueste Ausgabe seines *System of practical Surgery* ist mir leider nicht zur Hand. Doch weiss ich durch mündliche Mittheilung englischer und deutscher Collegen, dass Fergusson selbst grosse Spalten des harten Gaumens operirt, die Schleimhaut desselben in grosser Ausdehnung ablöst, und sich dazu ganz ähnlicher Messer bedient, als sie von Pollock (*Medico-chirurg. Transact.* 1856. Vol. 39) abgebildet sind. Auch hat man mich versichert, dass F. den vollständigen Verschluss kleiner Gaumenspalten erreicht habe. Bei meiner letzten Anwesenheit in London im Herbst 1860 hatte ich das Unglück, Fergusson nicht anzutreffen, und konnte also durch ihn selbst keine Auskunft über seine Erfolge erhalten.

Ich selbst habe in den letzten Jahren in zwei Fällen, wo neben dem Gaumensegel die horizontalen Platten der Gaumenbeine gespalten waren, den Defect durch Ablösung der Gaumenschleimhaut verschlossen, und in einem Falle den vollständigen Verschluss erreicht. In dem zweiten Fall blieb eine haarfeine, kaum sichtbare Oeffnung zurück, deren Verschluss durch lange fortgesetztes Betupfen mit Höllenstein, *Tinct. cantharidum*, und selbst nach zweimaliger Anwendung des *Ferr. candens* jedoch nicht erreicht wurde. An den Verschluss grösserer Gaumenspalten habe ich mich, nach den misslungenen Versuchen früherer Jahre, nicht mehr gewagt.



Wenn es also feststeht, dass in einer Reihe von Fällen durch gleich bewunderungswürdige Ausdauer der Chirurgen wie des Kranken, ein Verschluss kleinerer Gaumendefecte mittelst Ablösung und Vereinigung der Schleimhaut des harten Gaumens erreicht wurde, so ist doch die Anzahl derselben eine so geringe, dass man es dem Operateur nicht verargen kann, wenn er schliesslich vor weiteren Versuchen zurückschreckt. Abgesehen selbst von den erheblichen technischen Schwierigkeiten, sind die anatomischen Verhältnisse des harten Gaumens dem Gelingen dieser Operationsmethode in hohem Maasse hinderlich. Der Schleimhautüberzug des harten Gaumens ist mit dem Periost sehr innig verwachsen und daher über die Knochenfläche fest und unbeweglich ausgespannt. Zahlreiche Rauigkeiten und kammartige Vorsprünge des Knochens, besonders im Bereich der processus palatini des Oberkiefers, machen ein exactes Ablösen, Abschälen, ja selbst Abschaben der Schleimhaut mit Schabeisen oder Scalpellstiel ausserordentlich schwierig, und es sind dabei stellenweise Perforationen der brüchigen Schleimhaut mit Sicherheit nicht zu vermeiden. Die Schleimhaut wird um so dünner und brüchiger, und ist mit der Beinhaut um so inniger verschmolzen, je näher sie dem Zahnfleisch rückt, und es würde hier die Ablösung lebensfähiger Lappen in der That eine Unmöglichkeit sein. Ein anderes Hinderniss liegt in der Vertheilung der Blutgefässe. Das immerhin reiche Capillargefässnetz der Gaumenschleimhaut erhält seine Zufuhr nur aus Gefässen, welche im Knochen und im Periost verlaufen. Die Capillaranastomosen sind aber nicht ausreichend, um die Circulation in grossen abgelösten Schleimhautpartien zu unterhalten, und diese gehen daher sehr leicht durch Gangraen oder Verjauchung zu Grunde. Mit Recht empfiehlt deshalb Pollock nur kleine Schleimhautlappen bei jeder Operation abzulösen. Man kann daher wohl behaupten, dass nur der hintere, weniger fest angeheftete und dickere Theil der Gaumenschleimhaut, besonders im Bereich der horizontalen Platten der Ossa palatina, mit einiger Sicherheit zu plastischen Zwecken verwendet werden kann.

## 2. Verschluss der Defecte im harten Gaumen durch Knochensubstanz.

Bereits im Jahre 1826 machte Dieffenbach den Vorschlag, Spalten des harten Gaumens durch Knochensubstanz zu verschliessen (Ph. J. Roux, Mém. sur la Staphylorrhaphie. Paris 1825. a. d. Franz. übersetzt v. Dieffenbach. Berlin 1826. S. 55 Anmerkung). Der harte Gaumen sollte zu beiden Seiten der Spalte eingesägt, die so beweglich gemachten Knochenränder durch Drath zusammengezogen und die entstandenen Defecte mit Charpie ausgefüllt werden. Diese Idee ist, wie es scheint, von Dieffenbach niemals ausgeführt worden; denn noch im Jahre 1834 schreibt er (Chirurg. Erfahrg. 3. u. 4. Abthlg. Berlin 1834. S. 255): „Manche meiner Versuche, auf operativem Wege breite Spalten im knöchernen Gaumen mit der Gaumenhaut zu schliessen, sind mir misslungen. Vielleicht aber wäre es möglich, durch eine Operation an den Gaumenknochen selbst diese und folglich auch die Ränder des Velums, einander zu nähern. Man müsste die Ossa palatina, nachdem man den weichen Gaumenüberzug einfach durchschnitten, von ihrem hinteren Rande längs dem Processus alveolaris mit der Heyne'schen Kettensäge in einer gebogenen Linie bis vorn nahe an die Spalte durchsägen, und hierauf die blutig gemachten inneren Spaltränder durch einen Gold- oder Bleidrath zusammenziehen.“ Im Jahre 1845 beschreibt Dieffenbach (Die operative Chirurgie. 1. Bd. Leipzig 1845. 8. S. 445) diese Operation in anderer Weise: „Bei sehr breiten Spalten des harten Gaumens, wobei nur ein Rudiment (?) vom weichen Gaumen vorhanden ist, kann die Vereinigung durch vorläufige Verkleinerung oder Schliessung der Gaumenknochenspalte bewirkt werden. Man durchbohrt den Rand eines jeden Gaumenknochen mit einem dreieckigen, geraden starken Pfriemen und führt durch die Oeffnungen einen dicken, weichen Silberdraht hindurch, dessen Enden man zusammendreht. Hierauf durchschneidet man die Schleimhaut an der Grenze der Verbindung der Gaumenknochen



mit dem Processus alveolaris, setzt einen dünnen, flach concaven Meißel auf den Knochen und stemmt ihn auf beiden Seiten durch. Jetzt setzt man das Zusammendrehen des Drathes fort, und bringt die Ränder der Knochenspalte theilweise oder ganz an einander. Ersteres ist gewöhnlich nur ausführbar“. Nach dieser Schilderung und besonders nach der nachfolgenden Beschreibung des unmittelbaren Erfolges dieser Operation, sollte man glauben, dass Dieffenbach dieselbe wirklich ausgeführt habe. Dem scheint aber nicht so zu sein. Denn die noch lebenden Assistenten Dieffenbach's erinnern sich keiner Operation dieser Art, und Dieffenbach selbst schrieb mir noch im Sommer 1847, wenige Monate vor seinem Tode, in Betreff einer jungen Dame aus Holstein, welche mit totaler linksseitiger Spaltung des harten Gaumens behaftet, von ihm mittelst der Staphylorrhaphie operirt worden, und bei der eine  $\frac{1}{4}$ “ breite Vereinigung des unteren Endes des Gaumensegels erreicht war: „das ist überhaupt alles, was sich in so schweren Fällen erreichen lässt, und es ist nun doch die Anwendung eines Obturator möglich geworden“. Wahrscheinlich ist es, dass Dieffenbach diese beabsichtigte Absprengung der Knochenränder nur auf die bei Gaumensegelspalte vorkommende Spaltung der horizontalen Platten der Ossa palatina bezog, denn er spricht nur von Durchsägung dieser, dass er sie aber niemals ausführte und bei der Ablösung der Gaumenschleimhaut stehen blieb. Wäre Dieffenbach bei weiter nach vorne sich ausdehnenden Spalten des harten Gaumens wirklich an die Ausführung dieser Operation gegangen, so würde er gefunden haben, dass dieselbe in der Mehrzahl der Fälle unausführbar ist. Denn da der harte Gaumen in der Mehrzahl der Fälle an der einen (gewöhnlich an der linken) Seite des Vomer gespalten, und dieser Knochen mit dem rechtsseitigen Spaltrande verschmolzen ist, so würde die Absprengung des letzteren nur mit völliger Zertrümmerung des Vomer erreicht werden können. Wirklich ausführbar würde der Dieffenbach'sche Operationsplan nur in den viel seltener vorkommenden Fällen sein, wo die

horizontalen Platten der Ossa palatina zu beiden Seiten des freiliegenden Vomer defect sind.

Es scheint demnach Wutzer in Bonn der erste gewesen zu sein, welcher die Dieffenbach'sche Methode, und zwar mit glücklichem Erfolg, ausführte. Wutzer operirte im Jahre 1834 einen 20jähr. jungen Mann, welcher mit Spaltung des Gaumensegels und der horizontalen Platte des Gaumenbeins geboren war, nach der im Jahre 1826 von Dieffenbach angegebenen Methode, indem er nach vorheriger Anfrischung der Spaltränder, und Anlegung von fünf Seidenfäden durch das Gaumensegel, mit einem spitzen Scalpell zwei Schnitte durch die Weichtheile der unteren Fläche des harten Gaumens, parallel mit der Spalte, einen jeden 2''' vom Knochenrande der Spalte der Gaumenbeine entfernt, bis auf den Knochen führte und in der Richtung dieser Schnitte die horizontalen Platten der Gaumenbeine mit einer feinen Säge von hinten nach vorne durchsägte. Es waren somit zu beiden Seiten der Knochenspalte 2''' breite, mit Weichtheilen bedeckte Knochenbrücken gewonnen, welche mittelst herumgeführter Fadenbändchen gegen einander gedrängt und in unmittelbare Berührung gebracht wurden. Dabei brachen die schmalen Knochenbrücken an ihren vorderen Enden ein. Die Heilung per primam intentionem erfolgte nicht, und es wurde eine Nachoperation und längeres Aetzen nothwendig. (Lamberz, de palato duro et molli fisso ejusque operatione Diss. inaug. Bonnae 1854 c. tab. — Wutzer, Heilung der angeborenen Spalte des weichen und harten Gaumens durch Operation. Deutsche Klinik 1850. No. 24. Bd. II. S. 260.) Leider sind die Verhältnisse der Gaumenknochenspalte in diesem Fall nicht näher bezeichnet, und namentlich nicht angegeben ob die horizontale Platte der Ossa palatina zu beiden Seiten des Vomer gespalten war, oder nicht.

Die Dieffenbach'sche Methode ist von mir zweimal, im Jahre 1849 und 1856 bei zwei Kranken ausgeführt worden, bei denen nach Heilung der Gaumensegelspalte der im Bereich der Gaumenbeine zu beiden Seiten des Vomer bestehende Defect zurückgeblieben war. In dem ersten Fall durchsägte ich die hori-



zontalen Platten der Ossa palatina mit meiner Sticksäge, in dem zweiten durchschnitt ich diese Knochen mit dem Böhling'schen Messer. Die auf diese Weise gewonnenen, höchstens 3''' breiten Knochenbrücken wurden in dem ersten Fall durch einen, mittelst einer krummen Nadel herumgeführten und zusammen gedrehten Bleidraht, in dem zweiten durch Holzkeile, welche in die Knochenwunden eingelegt wurden, und da diese bald herausfielen, durch Charpie in gegenseitiger Annäherung erhalten. Im Laufe der entstandenen Eiterung füllten sich die Knochenwunden in beiden Fällen mit üppigen Granulationen aus, aber es löste sich auch die Verbindung der schmalen Knochenbrücken mit dem Gaumensegel, und der Defect erschien, nach vollendeter Heilung der Wunde, grösser als er zuvor gewesen war. Diese unglücklichen Erfolge, sowie der Umstand, dass die Dieffenbach'sche Methode bei einseitiger Spaltung des harten Gaumens ebensowenig wie bei den weiter nach vorn gehenden Spaltungen desselben ausführbar ist, musste mich von weiteren Versuchen abschrecken.

J. Böhling (die organische Schliessung des durchbrochenen harten Gaumens vermittelt Knochensubstanz, in v. Walter's und v. Ammon's Journal d. Chirurgie und Augenheilkunde Bd. 9, Hft. 3) hat die von Dieffenbach angegebene Methode auf die durch Caries oder Necrose entstandenen Defecte des harten Gaumens übertragen, angeborene Gaumenspalten jedoch, soweit es bekannt geworden, niemals operirt. Der erste von Böhling operirte Fall betraf einen Mann von 36 Jahren, bei dem in Folge von syphilitischer Necrose eine Oeffnung, so gross, dass der fünfte Finger durchgeführt werden konnte, in der Mittellinie des Gaumengewölbes etwa 3''' weit nach vorn von der Nahtverbindung der Gaumenfortsätze des Oberkiefers mit den horizontalen Platten der Gaumenbeine, entstanden war. B. durchschnitt mit einem starken, zweischneidigen, schnabelartig auf der Schneide gebogenen Messer, ungefähr 4 Linien von den beiden Seitenrändern des Gaumendefects entfernt, Schleimhaut und Knochensubstanz des Gaumengewölbes mit einem kräftigen Stosse bis in den Nasenraum hinein. Die beiden entstandenen Wundspalten

wurden nach vorn und hinten so verlängert, dass sie über den Durchmesser des Gaumendefects um ein Bedeutendes hinausgingen und etwa die Länge von  $1\frac{1}{4}$  Zoll betrug. Die auf diese Weise zu beiden Seiten des Defects entstandenen, etwa 4 Linien breiten mit Schleimhaut bedeckten Knochenbrücken wurden mit einem spatelförmigen Instrument so lange gegen einander gedrängt, bis sich die vorher wundgemachten Ränder des Gaumendefects innig berührten, wobei eine deutlich hörbare Infractio der Knochensubstanz erfolgte. Durch die entstandenen Seitenöffnungen wurde mit einer stark gebogenen Ligaturnadel ein starkes gewachstes Band um die Knochenbrücken herumgeführt und auf der Mitte des Gaumens zusammengeknüpft. Die weit klaffenden Seitenfenster wurden offen gelassen, am folgenden Tage aber, nachdem die Ligatur herausgenommen worden, mit Charpie ausgefüllt. Eine Vereinigung der zusammengedrängten Defectränder erfolgte jedoch nicht, und das früher kreisrunde Loch war in eine feine Linienbreite Fissur verwandelt, als der Kranke aus der Behandlung entlassen wurde.

Die zweite Operation verrichtete Bühring (Beitrag zum organischen Wiederersatz der Defecte des harten Gaumens vermittelt Knochensubstanz, Deutsche Klinik 1850. No. 43. S. 473) bei einem zehnjährigen Mädchen, welches in Folge von syphilitischer Necrose eine silbergroschengrosse, ovale Perforation des harten Gaumens dicht hinter dem Alveolarfortsatz im Bereich der Schneidezähne behalten hatte. Er setzte sein spitzes Meisselmesser zu beiden Seiten des Defects, hart an dem Alveolarfortsatz des Oberkiefers, auf das Palatum durum auf und trieb es mit einem kräftigen Hammerschlag durch den Knochen bis in die Nasenhöhle hinein. Durch die entstandenen Knochenspalten wurde mit einer stark gekrümmten Nadel ein Fadenbändchen um die Knochenbrücken herumgeführt, diese letzteren mit einer Zahnzange gefasst und gegen einander gedrängt, und endlich das Fadenbändchen zusammengeschürzt. Die weit klaffenden Knochenspalten zu beiden Seiten des geschlossenen Defects wurden mit Charpie ausgefüllt. Eine vollständige Heilung wurde auch in die-



sem Fall nicht erreicht, und das Kind nach nochmaliger Wiederholung der Operation und längerer Cauterisation mit Höllenstein, mit einem „kleinen kaum sichtbaren Defect dicht hinter den Schneidezähnen“, entlassen.

Weitere Operationen dieser Art sind von dem im Jahre 1855 leider verstorbenen Bühring nicht bekannt geworden, und auch sein letzter über einen verwandten Gegenstand veröffentlichter Aufsatz (Beitrag zur Staphyloplastik, Posner's Allgem. Med. Central-Ztg. 1853. S. 345) liefert nicht den Beweis, dass solche später von ihm gemacht worden sind. Eine Verkleinerung der Gaumenspalte erreichte Middeldorpf durch diese Operationsmethode (G. Joseph, Bericht über die chirurg. augenärztliche Poliklinik zu Breslau vom November 1854 — October 1856, in Günsberg's Zeitschrift f. Klin. Medizin, Jahrg. 8. S. 105, mitgetheilt in Schmidt's Jahrb. Bd. 95. 1857. S. 213). Bei einem 18jährigen jungen Mann war die Operation der Hasenscharte schon in frühester Kindheit vollzogen worden, doch zeigte die Narbe eine tiefe, auf dem Boden der rechten Nasenhöhle in den Gaumenspalt übergehende Einziehung. Die Gaumenspalte erstreckte sich rechts durch das ganze Dach der Mundhöhle vom Alveolarfortsatz bis zu dem in zwei ungleiche (?) Hälften getheilten Zäpfchen, war vorn 1 Ctm., am Zäpfchen  $2\frac{1}{2}$  Ctm. breit und etwas über  $6\frac{1}{2}$  Ctm. lang. Sprache zuweilen ganz unverständlich. Bei der Operation wurden zuerst die Spaltränder des weichen Gaumens wund gemacht, sodann, um der voraussichtlich sehr bedeutenden Spannung vorzubeugen, beiderseits ein  $\frac{1}{4}$  Zoll langer, halbmondförmiger Einschnitt in den Ueberzug des harten Gaumens und den Anfangstheil des weichen gemacht, der Knochenmeissel eingesetzt und jederseits ein Theil des Proc. palatinus vom Oberkiefer losgemeisselt. Es wurden drei Knopflhefte angelegt (durch das Gaumensegél), in die seitlichen Spalten (des harten Gaumens) kleine Schwämmchen gestopft. Die Blutung war nur bei der Losmeisselung nicht unbedeutend. Am 4ten Tage wurden zwei Nähte, am 5ten Tage die letzte Naht entfernt. Die

Vereinigung war bis auf die Uvula und einen kleinen Theil des Segels sehr gut gelungen. In der nächsten Zeit nahm auch der noch übrige Spalt im harten Gaumen an Länge und Breite ab, die Sprache war erheblich deutlicher geworden, besonders als man in die zurückgebliebene Oeffnung des harten Gaumens einen Obturator eingelegt hatte.

Ein nach dieser Methode im Jahre 1856 von Dr. Löwenhardt (Deutsche Klinik 1857. S. 137) gemachter Operationsversuch misslang. Die Form und Ausdehnung der Spaltung des harten Gaumens wird nicht angegeben. L. wählte das gewiss nicht empfehlenswerthe Verfahren, beide Processus palatini in der Nähe der Alveolarfortsätze mit einem mittelstarken Trokart zu durchbohren und von hier aus mit Meissel und Hammer bis zum weichen Gaumen hin zu trennen. Mittelst einer in die Knochenspalten eingeführten Kornzange wurden die Knochenbrücken gegen einander gebrochen. Nachdem das Gaumensegel durch Nähte vereinigt worden, widersetzte sich der sehr erschöpfte Patient, ein 30jähriger Mann, der Fortsetzung der Operation. Die Heilung des Gaumensegels gelang; der Spalt im harten Gaumen wurde durch einen Obturator geschlossen.

Im Anschluss an diese Operationen muss ich der Knochennaht Erwähnung thun, welche C. O. Weber in Bonn zur Vereinigung einer Spalte des harten Gaumens, wahrscheinlich aber nur zur Vereinigung eines Spaltes im Alveolarfortsatz, in Anwendung gebracht hat (Vortrag in der Niederrhein. Gesellschaft für Natur- und Heilkunde 4. August 1859; Posner, Med. Central-Zeitg. 1859. 73. Stek. S. 583). Die Mittheilung des Falls ist so unvollständig, dass die Verhältnisse dieser, an einem 6 Wochen alten Kinde operirten Spaltung des Gaumens (Alveolarfortsatz?) nicht mit Sicherheit beurtheilt werden können. Wahrscheinlich ist dieser Fall derselbe, welcher sich in C. O. Weber's Chirurg. Erfahrungen und Untersuchungen. Berlin 1859. S. 430 mitgetheilt findet. Aber auch diese Mittheilung ist mir nicht ganz verständlich gewesen, weshalb ich sie wörtlich wiedergebe. Die sechs



Wochen alte Susanne T. war mit rechtsseitiger Spalte der Oberlippe geboren. Die Lippenspalte setzte sich durch das rechte Nasenloch in den Zahnfortsatz des Oberkiefers, und in den horizontalen Theil des Gaumens (Processus palatinus des Oberkiefers?) fort, erreichte aber nicht das Gaumenbein selbst und den weichen Gaumen. Das Os incisivum der rechten Seite war also mit dem der linken verwachsen (?) und die Spalte reichte gerade so weit, wie das Zwischenkieferbein in den Gaumen hinein. Die Spaltränder standen vorn 4 Linien von einander, auch ragte der Zwischenkiefer nach vorn einige Linien mehr vor als der Oberkiefer. W. trug die Ränder der Knochenspalte mit einem starken convexen Scalpell ab, führte mittelst einer halbkreisförmig gebogenen, mit Trokartspitze versehenen, starken Nadel, zunächst am hinteren Ende, dann weiter nach vorn zwei Silberdräthe durch den Knochen hindurch, und drehte dieselben, während der linke Kiefer so stark wie möglich nach rechts hinüber gedrängt wurde, zusammen. So liess sich die Spalte sehr gut schliessen. Vorn durch den Zahnfortsatz legte er noch eine Sutura mit einem Seidenfaden. Sodann wurde die Lippenspalte vereinigt. Die Hasenscharte heilte prima intentione, ebenso trat am Gaumen keine Eiterung ein. Am fünften Tage wurden die locker gewordenen Silberdräthe entfernt. Das Resultat liess nichts zu wünschen übrig, und nur am Zahnfortsatz war ein kleiner Einkniff geblieben.“

Ich würde glauben, dass hier nur eine Spaltung des Alveolarfortsatzes an der rechten Seite der mit dem linken Processus alveolaris vereinigten Zwischenkieferknochen bestanden habe, wenn nicht zwei Silberdräthe durch die Gaumenspalte gelegt wären, und nicht angegeben würde, dass die Spalte sich in den horizontalen Theil (?) des Gaumens fortgesetzt habe. Auf der anderen Seite liegt ein Widerspruch in der Angabe, dass die Spalte gerade so weit, wie das Zwischenkieferbein in den Gaumen hineingereicht habe. Wie dem auch sei, so kann die Indication zur Anlegung der Knochennath bei einem solchen Fall nicht zugegeben werden, weil die Erfahrung zeigt, dass die bei

Lippenspalten so häufig vorkommende Spalte im Alveolarfortsatz des Oberkiefers sich in kurzer Zeit (wenn auch mit Hinterlassung eines Einkniffes) von selbst vollständig schliesst, wenn die Vereinigung der Lippenspalte frühzeitig gelungen war.

Ausserdem hat die Knochennath am Alveolarfortsatz Uebelstände, welche sicher zu vermeiden ich nicht für möglich halte. Bereits im Jahre 1845 habe ich nämlich den Versuch gemacht, die in einem Fall von doppelseitiger Lippen- und Gaumenspalte vollständig isolirt stehenden Zwischenkieferknochen bei einem 3 Monate alten Knaben, nach vorheriger Durchschneidung der *Cartilago triangularis*, in den Defect hineinzudrängen und durch die Knochennath mit den Spalträndern des Alveolarfortsatzes des Oberkiefers zu vereinigen, sodann die Lippenspalten zu schliessen. Die beiden Ränder der Zwischenkieferknochen und des Alveolarfortsatzes wurden mit einem Schusterpfriemen durchbohrt, an jeder Seite ein Bleidrath hindurch geführt, und die Enden derselben an der Mundhöhlenseite zusammengedreht. Die Heilung der Lippenspalten gelang vollständig und auch die Zwischenkieferknochen blieben in ihrer Lage, und wuchsen später, mit Hinterlassung unbedeutender Einkniffe, mit dem Alveolarfortsatz des Oberkiefers zusammen. Nachdem aber die Bleidräthe, nach vollendeter Heilung der Lippenspalten, am sechsten Tage entfernt worden, eiterten die kleinen Knochenwunden, erweiterten sich allmählig und stiessen schliesslich drei Zähnen aus. Es waren also drei Zahnsäcke von den Bleidräthen durchbohrt worden, eine Verletzung, die wohl als unvermeidlich angesehen werden darf. Ich habe diese Operation deshalb nicht wiederholt, neuerdings aber, wie ich bei anderer Gelegenheit zeigen werde, die isolirt stehenden Zwischenkieferknochen beim Wolfsrachen dadurch mit dem Oberkiefer vereinigt, dass ich Periost und Schleimhaut der Spaltränder in Form von Lappen ablöste, welche durch Suturen vereinigt, die zurückgedrängten Zwischenkieferbeine sicher fixirten.

Der Verschluss des harten Gaumens mittelst Knochensubstanz ist endlich noch von Gray im Royal Free Hosp. nach



einer Methode versucht worden, welche der Osteoplastik beigezählt werden muss. Gray verwendete den vorspringenden Theil des Alveolarfortsatzes und das Septum narium zum Verschluss der Gaumenspalte. Leider ist die Operation in ihren einzelnen Phasen nicht genau genug geschildert, und nicht angegeben, in wie weit der Verschluss der Gaumenspalte durch sie erreicht wurde.

G. F. Lane (Lond. medical Gazette. New Series. Vol. 13. 1851. p. 961. Case III.) schildert diesen Fall, wie folgt. Die 21 Jahre alte Mary Bryan war mit Spaltung des weichen und harten Gaumens, so wie des Alveolarfortsatzes und der Oberlippe geboren. Die mit dem Alveolarfortsatz der rechten Oberkieferhälfte verschmolzenen Zwischenkieferknochen sprangen beträchtlich vor. Nachdem Gray einige Monate zuvor den Lippenspalt operirt hatte, wurde die Kranke am 8. October 1851 in das Hospital aufgenommen, um zunächst den Verschluss des harten Gaumens zu versuchen. Der Gaumenspalt befand sich links von der Mittellinie des palatum durum, und das Septum narium war unten mit dem rechtsseitigen Spaltrande verschmolzen. Der vorspringende Theil des Alveolarfortsatzes der rechten Kieferhälfte (ursprüngliche Ossa intermaxillaria) wurde von der Gaumenseite (Inside) her theilweise durchsägt, fracturirt und nach hinten gedrängt. Die auf diese Weise in Annäherung gebrachten Zähne der Spaltränder wurden mit Silberdrath zusammengebunden. Drei Wochen später wurde das Septum narium mit einer im Winkel gebogenen Knochenzange oben eingeschnitten (was severed above), und mit einem krummen Haken durch den Spalt dergestalt nach abwärts gedrängt, dass es mit dem linksseitigen Spaltrande des palatum durum in Berührung kam, und hier durch eine starke Nath befestigt werden konnte. Der Fall verlief bis zum 29. November 1851, von welchem diese Schilderung datirt ist, gut, und es wurde beabsichtigt, das Gaumensegel zu vereinigen, sobald die Vereinigung der Knoentheile hinreichend fest geworden sein würde. Leider erfahren wir nicht, wie bei der Zurückdrängung des Alveolarfortsatz-Vorsprunges das knorpelige Septum behan-

delt, ob es eingeschnitten, oder mit dem verdrängten Alveolarfortsatz nach links und hinten verzogen wurde, und ebensowenig, welche dauernde Veränderung in dem Spalt des harten Gaumens durch das resecirte und herabgezogene Septum osseum entstanden war.

### Zusammenstellung

der bis jetzt bekannt gewordenen Heilungen von Spaltungen und Defecten des harten Gaumens auf operativem Wege.

| No.   | Operateur.  | Angeborene Spaltungen.   | Erworbene Defecte.   | Erfolge.   |
|-------|---|--|--|--|
| 1.    | W. Krimer,<br>(v. Gräfe und<br>v. Walther's<br>Journ. d. Chir.<br>Bd. 10. 1827.<br>S. 625).           | des weichen u.<br>hart. Gaumens<br>bis dicht an<br>den Alveolar-<br>fortsatz ohne<br>Lippenspalt,<br>bei 18jährig.<br>Mädchen. |  | Vollständige Heilung<br>durch eine Ope-<br>ration(?).                                      |
| 2.    | J. F. Dief-<br>fenbach<br>(Chirurg. Er-<br>fahrungen.<br>Berlin 1834.<br>3. u. 4. Abthlg.<br>S. 198). | Zolllange<br>Spaltung des<br>hart. Gaumens<br>mit Spaltung<br>des Gaumen-<br>segels bei<br>23jähr. Manne.                      |  | Vollständige Heilung<br>durch 5 Operatio-<br>nen(?).                                       |
| 3.    | Wutzer<br>(Lamberz de<br>palato duro et<br>mollis fissio.<br>Diss. inaug. ur.<br>Bonnae 1834).        | der horizonta-<br>len Platten d.<br>Ossa palatina<br>und des Gau-<br>menssegels bei<br>20jähr. Manne.                          |  | Vollständige Heilung<br>durch eine Nach-<br>operation und wie-<br>derholte Aetzun-<br>gen. |
| 4.—6. | P. J. Roux<br>(Quarante an-<br>nées de pra-<br>tique chirurg.<br>Paris 1854.<br>S. 256—63).           |  | Drei nicht ge-<br>nauer<br>beschriebene<br>Defecte durch<br>syphilit. Nec-<br>rose d. palat.<br>dur. | Vollständige Heilg.  |



| No.   | Operateur.  | Angeborene Spaltungen. | Erworbene Defecte.   | Erfolge.   |
|-------|---|------------------------|--|--|
| 7.—8. | Blandin und Botrel.   |                        | Nach Angabe v. Baizeau (a. a. O.)  |  |
| 9.    | Field<br>(Lond. medic. Times and Gazette. 1856. Aug. p. 190). |                        | Oeffnung i. d. Mittd. harten Gaumens v. d. Umfange des 5ten Fingers, durch Necrosis syphilit.    | Vollständige Heilung durch 4 Operationen.                                    |
| 10.   | Baizeau<br>(Gazette des Hôpit. 1858. p. 271).                 |                        | 8 Millim. im Durchmesser haltender Defect im harten Gaumen nach Verwundung bei 30jähr. Militair. | Vollständige Heilung durch 1 Operation und 3 Cauterisationen mit Glüh-eisen. |

Rechnet man also die beiden von Krimer und Dieffenbach operirten Fälle, als wegen Ungenauigkeit der Schilderung noch immer etwas zweifelhafte, von den Heilungen ab, den einen von mir auf S. 220 erwähnten aber hinzu, so würden überall nur zwei sicher constatirte vollständige Heilungen von angeborener Spaltung des harten Gaumens, und zwar nur von Spaltungen der pars horizontalis oss. palatin. vorliegen, während die Heilung von sieben erworbenen Defecten des harten Gaumens vollständig gelungen ist.

Der Vollständigkeit wegen muss ich hier noch der Uranoplastik aus der Gesichtshaut, und der Behandlung der Gaumendefecte mit Cauterien Erwähnung thun. Beide Operationsmethoden sind unter den Methoden der Uranoplastik nicht mit aufgeführt, weil ich ihnen nur einen historischen Werth zugestehen kann.

Die Uranoplastik aus der Gesichtshaut ist, nach Büh-

ring's Angabe (v. Walter's und v. Ammon's Journ. Bd. IX. Heft 3.) einmal von Blasius versucht worden. Gaumen und Nase scheinen gleichzeitig zerstört gewesen zu sein, und Blasius suchte den Defect des ersteren dadurch zu schliessen, dass er einen Stirnhautlappen an einem schmalen Hautstreifen durch die zerstörte Nase gegen den Defect des harten Gaumens hinleitete. In ähnlicher Weise hat Regnoli in Pisa den Vorschlag gemacht (Osservaz. chirurg. raccolte nella clinica del Dottore G. Regnoli. Pisa. 1836. p. 92; Schmidt's Jahrb. Bd. 29. S. 366) einen durch Resection des palatum osseum entstandenen Defect dadurch zu ersetzen, dass ein aus der Oberlippe durch zwei Hautschnitte herausgetrenntes Hautstück, welches seinen Zusammenhang mit dem Septum narium behalten sollte, nach hinten in die Mundhöhle hinein zurückgeschlagen, und durch Nähte mit den angefrischten Rändern des Gaumendefects vereinigt würde.

Abgesehen von den am Ende wohl zu überwindenden technischen Schwierigkeiten, kann ich beide Operationsmethoden nicht als empfehlenswerth ansehen. Der sehr langstielige Hautlappen aus der Stirn oder dem Septum würde zwischen Nasenhöhle und Mundhöhle in dem Defect ausgespannt, durch die Einwirkung der doppelten Luftströmung gewiss eher vertrocknen, bevor die Vereinigung der noch dazu sehr heterogen organisirten Wundränder zu Stande kommen könnte.

Was endlich die von vielen Chirurgen empfohlene Anwendung der Cauterien zur Heilung von Gaumendefecten anbetrifft, so ist davon gerade so viel zu erwarten, als von der ebenfalls gerühmten Cauterisation der Blasenscheidenfisteln. Die Geduld des Patienten reisst gewöhnlich früher als die des Chirurgen, und der letztere glaubt an die Heilung, wenn der Patient nicht wieder kommt. Die sich immer wieder erneuernde Empfehlung der verschiedenartigsten Cauterien bis auf den Galvanocauter zeigt eben nur, wie traurig es bisher mit der Operation der Gaumenspalte bestellt war.

Dass frische, durch Verletzungen oder Ulceration entstandene Perforationen des harten Gaumens sich oft in überraschender



Weise während der Heilung verkleinern, ja ausnahmsweise ganz schliessen können, ist bekannt. Dagegen dürfte es schwer fallen, einen wenn auch noch so kleinen congenitalen Defect, oder alte Perforation des harten Gaumens durch irgend ein, wenn auch noch so lange angewandtes Cauterium zu heilen. Ein Hervorschiessen von Granulationen aus den Defecträndern ist nicht zu erreichen, und eine Einwirkung der Narbencontraction auf das so fest angeheftete *Involuerum palati duri* ist nicht denkbar. Wer wiederholt erfahren hat, wie schwer, ja oft unmöglich es ist, kleine, nach der Staphylorrhaphie zurückgebliebene Oeffnungen im Gaumensegel zum Verschluss zu bringen, und die Unmöglichkeit erkannt hat, die nach gelungener Staphylorrhaphie zurückbleibenden Defecte der *pars horizontalis oss. palatini* durch Monate lang fortgesetzte Cauterisation zu schliessen, wird auf die angeführten Heilungen nicht grosses Gewicht legen können. Die von Dieffenbach (*Chirurg. Erfahr.* S. 234) mitgetheilten Fälle sind so ungenau erzählt, dass man sie kaum als Beweise für die Wirkung der Cauterien heranziehen darf. Zeis, dem es gelang, eine etwa erbsengrosse Perforation des Gaumensegels durch Syphilis, durch Wundmachen der Ränder und Acupunctur zu heilen, urtheilt über die Wirkung der Cauterien nicht minder ungünstig (*v. Graefe und v. Walter's Journ.* Bd. 25. Heft 3.).

### Anatomische Verhältnisse des harten Gaumens.

Das knöcherne Gaumengewölbe wird beim erwachsenen Menschen von vier Knochen gebildet, und zwar nach hinten von den horizontalen Platten der *Ossa palatina*, nach vorn von den *Processus palatini* beider Oberkieferhälften, welche sich in die *Processus alveolares* dieser Knochen mit einer verschiedenartig starken Abdachung fortsetzen. In der Mittellinie sind beide Oberkieferhälften durch die *Sutura palatina* verbunden, und diese setzt sich nach hinten zwischen den horizontalen Platten der Gaumenbeine fort, um in der *Spina nasalis posterior* zu endigen. Vorn,

an der Uebergangsstelle der Processus palatini in den Processus alveolaris läuft diese Naht in das Foramen incisivum aus, durch welches am Skelet Mund- und Nasenhöhle vorn mit einander communiciren. Eine die Sutura palatina rechtwinkelig kreuzende Naht vereinigt den hinteren Ränd der beiden Processus palatini des Oberkiefers mit den horizontalen Platten beider Ossa palatina. Der Processus alveolaris entsteht zu beiden Seiten durch die Vereinigung des Körpers des Oberkiefers mit seinen Gaumenfortsätzen, nach vorn aber und im Bereich der vier Schneidezähne, durch die beiden Hälften des Zwischenkieferknochens, Os intermaxillare. Dieser Knochen, der bei den Spaltbildungen des Oberkiefers häufig eine pathologische Bedeutung gewinnt, ist am erwachsenen Schädel stets mit dem Processus alveolaris und palatinus des Oberkiefers zu einer Masse verschmolzen. Nicht selten aber findet man einzelne Spuren der früher bestandenen Trennung in Nahtüberresten, welche zwischen beiden Schneide- und Hundszähnen verlaufen und im Foramen incisivum zusammenstossend, sich in die Sutura palatina fortsetzen. Beim Neugeborenen besteht das knöcherne Gaumengewölbe aus sechs Knochen, welche durch eine Längennath (Sutura palatina) und zwei Quernähte mit einander verbunden werden: vorn aus den beiden Hälften des Os intermaxillare, in der Mitte aus den Processus palatini der beiden Oberkieferhälften, und hinten aus den horizontalen Platten beider Ossa palatina. Zwischen beiden Hälften des Os intermaxillare befindet sich der Canalis incisivus als ziemlich weiter Spalt. Die Sutura incisiva endigt nach beiden Seiten zwischen den Alveolen der äusseren Schneide- und Hundszähne. An der Facialfläche des Processus alveolaris ist diese Naht beim Neugeborenen schon manchmal nicht mehr wahrzunehmen.

Die Wölbung des harten Gaumens ist in hohem Grade verschiedenartig bei verschiedenen Menschen, je nach der verschiedenartigen Entwicklung und Configuration der Oberkieferhälften. Stets ist sie jedoch am stärksten im Bereich der vorderen Enden der Processus palatini, während sie nach hinten und besonders im Bereich der horizontalen Platten der Gaumenbeine verschwin-



det und eine fast gerade Ebene bildet, auf welche der Alveolarfortsatz fast rechtwinkelig aufsteht.

Der knöcherne Gaumen ist im Bereich der Processus palatini, und zwar vorn und zu beiden Seiten in der Nähe der Alveolarfortsätze am dicksten, und erscheint am dünnsten im Bereich der horizontalen Platten der Ossa palatina. Seine untere Fläche ist in der ganzen Ausdehnung der Processus palatini ungewöhnlich rauh und uneben, mit zahlreichen kammartigen und stacheligen Knochenvorsprüngen besetzt, und von unzähligen Löchern — Foramina nutritia des Knochens — durchbohrt. Die zahlreichen Gefässe, welche sich von Fasermassen der Beinhaut begleitet, überall in den Knochen einsenken, so wie die erwähnte Rauhigkeit dieser Knochenfläche überhaupt machen die Verbindung derselben mit der Beinhaut zu einer ungewöhnlich innigen, und man darf wohl behaupten, dass es kaum eine Knochenstelle am Skelet geben dürfte, von der die Abtrennung der Beinhaut mittelst Raspatorien und schneidender Instrumente in demselben Grade schwierig wäre.

Die membranöse Bedeckung des knöchernen Gaumens besteht aus der Gaumenschleimhaut und dem Periost. Beide sind unter sich und mit dem Knochen inniger verbunden, als es an anderen mit Schleimhaut bedeckten Knochenhöhlen der Fall ist. Die Schleimhaut des harten Gaumens setzt sich durch seine weissere Färbung und glattere Fläche gegen das stärker geröthete und sammetartig-weiche Gaumensegel ziemlich scharf ab, ist überall sehr fest über das Gaumengewölbe ausgespannt, nicht verschiebbar und gewinnt vorn durch darunter liegende Knochenvorsprünge ein geripptes Aussehen und eine unebene Oberfläche. Sie bildet ein lederartig starres, sehr wenig elastisches membranöses Lager, welches um so brüchiger und härter wird, je mehr es sich den Alveolarfortsätzen nähert. Während es am hinteren Abschnitt des harten Gaumens und im Bereich des Processus palatin. noch möglich ist, die Schleimhaut vom Periost abzulösen, ist dieselbe in der Nähe der Alveolarfortsätze und am Zahnfleisch durch ein sehr festes fibröses Lager submukösen Binde-

gewebes mit der Beinhaut auf das innigste verbunden, und gleichsam zu einer Masse verschmolzen. Das geschichtete Pflaster-epithelium der Mundhöhle erreicht auf dem *Involucrum palati duri* eine beträchtliche Dicke, und bildet ein fast hornartiges Lager, von welchem sich dünne Schichten abschneiden lassen, welche knorpelartig fest und glashell sind. Zu äusserst besteht dieses Epitheliumlager aus, den Epidermisschuppen sehr ähnlichen, grossen Epithelialplättchen (Kölliker, Handb. d. Gewebelehre Leipz. 1852. S. 342).

Reisst oder hebt man die häutige Bedeckung des harten Gaumens (*Periost* und *Schleimhaut*) mit hebelartigen Instrumenten vom Gaumensegel an bis zum Zahnfleisch vom Knochen ab, so erhält man ein sehr derbes membranöses Lager, welches um so dicker, saftiger und weicher, je näher dem Gaumensegel, um so dünner trockener und brüchiger ist, je mehr man sich dem Alveolarfortsatz nähert. Die saftige Beschaffenheit der Gaumenschleimhaut — *tunica pulposa palati* — hängt von zahlreichen traubenförmigen Drüsen mit verzweigten Ausführungsgängen — *glandulae palatinae* — ab. Dieses Drüsenlager ist noch sehr reich im hinteren Abschnitt des *Involucrum palati*, scheint aber im Bereich des vorderen Endes der *Processus palatini* ganz aufzuhören. Die grösste Dicke des Gaumenüberzugs beträgt  $1\frac{1}{2}$ , die grösste Dünne  $\frac{1}{2}$  Linie. Seine festeste Anheftung an den Knochen befindet sich im Bereich der *Sutura palatina* und des *processus alveolaris*.

Die Blutgefässe des harten Gaumens verdienen für unseren Zweck eine besondere Aufmerksamkeit. Sie empfangen ihr Blut durch zwei Aeste der *Arter. maxillaris interna*, nämlich aus der *Arter. pterygopalatina* und der *Art. sphenopalatina*, und senden dasselbe in gleichnamige Venen zurück. Die Behauptung Hyrtl's (Hdb. d. topogr. Anatom. Bd. 1. Wien 1860. S. 370), dass die *Arter. palatin. descendens* von einer Vene nicht begleitet sei, kann ich nicht als richtig ansehen. Ich habe nämlich zwei Fälle von diffuser cavernöser Entartung dieser Venen gesehen. Die durch die Gaumenschleimhaut durchschimmernden



ausgedehnten Venen hielten denselben Verlauf ein, wie die erwähnten Arterien. Die Zu- und Abfuhr des Blutes geschieht also im Wesentlichen, von unbedeutenden Anastomosen mit anderen Gefässen abgesehen, in zwiefacher Richtung, indem die Art. pterygopalatina von hinten nach vorn, die Art. sphenopalatina in ihrer Fortsetzung als nasopalatina von vorn nach hinten die Gaumenschleimhaut durchzieht.

Die Arter. pterygopalatina oder palatina descendens jeder Seite steigt, nachdem sie kleinere Aeste zur oberen Wand des Pharynx, Tuba und M. levator veli palatini abgegeben, durch den Canalis pterygopalatinus herab und mit drei Aesten durch die Foramina palatina posteriora, von denen der hintere zum Pharynx, der mittlere zum Gaumensegel, der vordere, stärkste — die Art. palatina anterior — längs des harten Gaumens, und ihn mit Gefässen versorgend, nach vorn verläuft. Beide Art. palatinae anteriores anastomosiren hinter den Schneidezähnen mit einander, und senden Aeste durch den Canalis incisivus in die Nasenhöhle zur Anastomose mit der Art. nasopalatina. Die Art. sphenopalatina geht, nachdem sie durch Foramen sphenopalatinum in die Nasenhöhle eingedrungen, und hier mehrere Aeste — Art. nasales posteriores — an die Nasenschleimhaut abgegeben, als Art. septi-narium posterior oder nasopalatina an der Nasenscheidewand nach vorn herab und anastomosirt, wie bereits angegeben, durch den Canalis incisivus mit der Art. palatina anterior.

Die ganze Blutzufuhr zur Schleimhaut des harten Gaumens geschieht also in der Richtung vom Knochen her, und zwar so, dass die durch die genannten Knochenkanäle verlaufenden Arterienstämme mit allen ihren Aesten an und in dem Periost des harten Gaumens verlaufen, eine grosse Menge von Aesten abgeben, welche sich in die Gaumenknochen selbst einsenken und andererseits in die Substanz der Schleimhaut eintreten. Die Schleimhaut selbst aber enthält, wie schon die weissere Färbung des harten Gaumens zeigt, ein verhältnissmässig dürftiges Netz von Aesten und Capillaren, während die Masse der Stämme sich im Periost verzweigt. Löst man die Schleimhaut des harten

Gaumens von ihrer Periostunterlage ab, und ist man so glücklich gewesen, diese mühevollen Arbeit zu vollenden, ohne die Schleimhaut zu durchbrechen, so sind doch die abgelösten Schleimhautlappen ihrer Gefäßzufuhr vom Periost vollständig beraubt und nur auf die dürftige Capillaranastomose in der Schleimhaut selbst angewiesen. Unter diesen Verhältnissen ist es erklärlich, warum bei der Uranoplastik durch Ablösung der Schleimhaut allein in grösserer Ausdehnung, in der Regel Gangraen eintritt, ebenso wie die Ablösung der Cutis mit Hinterlassung des Panniculus, oder der Schleimhäute mit Hinterlassung des submukösen Bindegewebes bei plastischen Operationen fast unvermeidliche Gangraenesenz der abgelösten Hauttheile zur Folge hat.

Da indessen das Periost des harten Gaumens nur von drei Punkten aus seine Gefäßstämme erhält, nämlich dicht hinter den Schneidezähnen durch *Canalis incisivus* (*Arter. nasopalatinae*), und hinten hart an der Innenfläche der *Tubera maxillaria* durch die an beiden Seiten befindlichen *Foramina palatina posteriora* (*Arter. palatinae anteriores*), so würde die Uranoplastik mittelst Ablösung der Schleimhaut sammt dem Periost möglicherweise eben so wenig ohne Gefahr der Gangraen auszuführen sein, wenn es nicht möglich wäre, die Verletzung dieser Punkte zu vermeiden, und so die zuführenden Arterienstämme mehr oder weniger vollständig zu erhalten. Selbst bei der Operation der Gaumenspalte höchsten Grades, wo der Spalt die ganze Länge des *Palatum durum* und *Processus alveolaris* einnimmt, und wo wegen mangelhafter Entwicklung der Knochen und bedeutender Breite der Spalte der ganze periostal-mucöse Ueberzug vom Knochen abgelöst werden muss (No. 1. und 2.), erhalte ich die Verbindung desselben mit dem Alveolarfortsatz im Bereich des *Foramen incisivum* unverletzt, und lasse also gerade an der Stelle die vordere, beiden Ersatzlappen gemeinschaftliche Ernährungsbrücke stehen, wo die *Arter. nasopalatinae* hervorkommen und eine reiche Anastomose mit einander bilden. Andererseits vermeide ich die Berührung der *Foramina palatina posteriora*, indem ich den



hart an der Innenseite der Processus alveolares verlaufenden, Schleimhaut und Periost durchdringenden Schnitt hinten an der Innenfläche jedes Hamulus pterygoides in das Gaumensegel abwärts führe, und so zugleich die Mm. levatores veli palatini durchschneide. Bei der Abhebung des mucös-periostalen Ueberzugs, welche in der ganzen Ausdehnung der horizontalen Platte der Ossa palatina stattfinden muss, berühre ich wiederum die Gegend der Foramina palatina poster. nicht, und vermeide also auch die Verletzung der Arter. palatinae anteriores. Bei der 1859 ausgeführten Resection des Enchondroms vom Palatum durum musste ich das Involucrum palati duri in der ganzen Ausdehnung des Alveolarfortsatzes durchschneiden, und folglich die Arter. nasopalatinae zerstören. Der abgelöste Ueberzug des knöchernen Gaumens behielt aber seine Verbindung mit dem Gaumensegel, und folglich auch mit den Arter. palatinae anter., und war so gegen die Gangraen geschützt. (Vergl. Deutsche Klinik 1859, No. 48.)

Die conservative Chirurgie hat noch eine schöne Zukunft in dem Gebiete der bisher stets so verstümmelnden Oberkieferresectionen, und hier ist es mir gelungen, die ganze eine Oberkieferhälfte zu entfernen, ohne das Gaumensegel und den mucös-periostalen Ueberzug des harten Gaumens zu verletzen. Durch sofortige Vereinigung des letzteren mit dem ebenfalls erhaltenen Periost der Facialfläche des Oberkiefers, in der Gegend, wo die Wangenschleimhaut in das Zahnfleisch übergeht, mittelst Suturen, wurde die Communication der Mundhöhle mit der Nase und der grossen Wundhöhle sofort aufgehoben, und der Patient sprach und schlang unmittelbar nach der Operation so gut, als wenn der Oberkiefer noch vorhanden wäre; die Heilung erfolgte überall prima intentione. Bei der subperiostalen Resection einer Oberkieferhälfte, über welche ich meine Erfahrungen an einem andern Orte ausführlich mittheilen werde, werden natürlich sämtliche Arterien, welche den Gaumenüberzug der zu entfernenden Oberkieferhälfte versorgen, abgetrennt. Da jedoch die Gefässverbindung mit der zurückbleibenden Oberkieferhälfte erhalten

bleibt, so ist Gangraen der abgelösten Hälfte des Gaumenüberzugs nicht zu fürchten.

Nach dieser Abschweifung, die uns unvermeidlich erschien, um die Bedeutung der Gaumenarterien für das Gelingen unserer Operation gehörig zu würdigen, und uns bei der Schilderung der Operation selbst um so kürzer fassen zu können, kehren wir zur anatomischen Betrachtung des Palatum durum zurück, um noch der Nervenausbreitung in demselben Erwähnung zu thun. Der Nervenreichthum des harten Gaumens ist, wie Boehdalek gezeigt hat (Oesterr. med. Jahrb. 1842) bedeutender, als man bis dahin geglaubt hatte. Die Nerven des harten Gaumens stammen sämmtlich aus dem Ganglion sphenopalatinum, und gehören dem Trigemini (ramus 2dus) und dem sympathischen System an. Es sind diese der N. nasopalatinus Scarpaee, welcher von der Scheidewand in Begleitung der Art. nasopalatina sich zum Canalis incisivus wendet und, nachdem er hier mit dem gleichnamigen Nerven der anderen Seite sich zu einem Ganglion oder manchmal zu einem Plexus (beide von Hyrtl geläugnet) vereinigt, mit den Endzweigen des N. palatinus anterior sich vielfach verbindend, in der Schleimhaut des harten Gaumens hinter den Schneidezähnen verästelt; besonders aber die Nn. palatini, welche, nachdem sie in Begleitung der gleichnamigen Arterie und Vene durch den Canalis pterygopalatinus herabgestiegen, und durch Foramina palatin. posteriora herausgetreten sind, einen Ramus externus und internus zum Gaumensegel senden, und als starke Nn. palatini anteriores nach vorn verlaufend, sich in der Schleimhaut des harten Gaumens verästeln.

Da diese Nerven ebenso gut wie die gleichnamigen Blutgefäße bei der Uranoplastik geschont werden, so tritt eine wahrnehmbare Veränderung in der Tastempfindung des harten Gaumens nach dieser Operation, wie ich in drei Fällen (No. 1., 2., 3. der Krankheitsgeschichten) beobachtet habe, nicht ein. Bei der Resection des Oberkiefers, unternommen zur Ausrottung von Geschwülsten, welche aus der Fossa pterygopalatina in die Nasenrachenhöhle, und gleichzeitig nach aussen in die Fossa sphenop-



maxillaris hineingewachsen sind, und wo der resecirte Oberkiefer, wie ich in zwei Fällen es mit vollständigem Erfolg gethan, wieder eingeheilt werden kann (Die osteoplastische Resection des Oberkiefers, Deutsche Klinik 1861. No. 29. S. 281), durchsäge ich den Oberkiefer vom Foramen speno-palatinum aus, indem ich von der Hinterkiefergrube aus meine feine Sticksäge in Fossa pterygopalatina, und von hier durch Foramen speno-palatinum in die Choanen leite, in horizontaler Richtung von hinten nach vorn, sodann durchsäge ich Processus zygomaticus oss. temporum, frontalis oss. zygomatici und, von der Fissura orbitalis infer. aus die untere Wand der Orbita bis an Processus nasalis oss. frontis. Da bei dieser Operation Ganglion sphenopalatinum und N. infraorbitalis selbstverständlich getrennt werden, so folgt Anaesthesie im Gebiete derselben, und die ganze Gaumenhälfte der operirten Seite ist gegen Nadelstiche unempfindlich.

### Formverschiedenheiten der Gaumenspalte.

Zum besseren Verständniss unserer Operation ist es nothwendig, die verschiedenen Formen der Spaltbildungen am harten Gaumen übersichtlich zusammenzustellen, wobei wir die erworbenen Defecte und Zerstörungen des harten Gaumens selbstverständlich nicht berücksichtigen werden. Bei dieser Zusammenstellung kann auf den Entwicklungsvorgang des Oberkiefers, durch dessen Störung die Spaltbildungen am Gaumen entstehen, hier keine Rücksicht genommen werden, und verweisen wir in dieser Beziehung auf die vorhandenen trefflichen Untersuchungen von Leuckart (Unters. ü. d. Zwischenkieferbein d. M. Stuttgart 1840), W. Vrolik (Tabulae ad illustrand. Embryogenes. Hominis et Mammal. Amstelodam, 1849. fol.), Nuhn (Hdb. d. speciell. chirurg. Anatomie. 1. Bd. 1845. S. 220), Führer (Hdb. d. chir. Anatomie. 1. Bd. Berlin 1857. S. 162) u. A.

Die Verschiedenheiten der Spaltbildungen am harten Gaumen sind sehr zahlreiche, theils in Bezug auf Form, Grösse und

Ausdehnung, theils in Bezug auf ihre Combinationen mit Spaltung des weichen Gaumens, der Oberlippe und anderer Gesichtstheile.

### A. Totale Spaltung des harten Gaumens. Hiatus palati duri totalis. Uranoschisma.

Diese kommt, wie es scheint, für sich allein nicht vor, sondern ist stets mit Medianspalte des Gaumensegels, in der Regel auch mit Spaltung der Oberlippe combinirt.

#### 1) Medianspalte des harten Gaumens. Hiatus palati intermedius. Uranoschisma intermedium.

Die seltenste Form. Bei gleichzeitiger Spaltung der Oberlippe in ihrer Mittellinie (Mangel des Filtrum), fehlen die Zwischenkieferknochen, der Vomer und das Septum narium vollständig. Die Processus palatini sind rudimentair entwickelt. Velum palatinum ist, wie immer, in der Mitte gespalten (C. J. M. Langenbeck, von einigen Hemmungsbildungen und den dabei erforderlichen Operationen, in dessen neuer Biblioth. f. Chir. u. Ophth. Bd. 4. Hft. 3. Hannover 1827. S. 480. Taf. 1. Fig. 9. 10.); Leuckart a. a. O. Tab. VIII. Fig. 30; Vrolik a. a. O. Tab. 33. Fig. 7.)

#### 2) Bilateralspalte des harten Gaumens. Hiatus palati duri bilateralis. Uranoschisma bilaterale.

Diese gemeiniglich mit dem Namen Wolfsrachen, gueule de loup\*) bezeichnete Spaltform des Oberkiefers ist fast ohne Ausnahme mit Spaltung des Gaumensegels in der Mittellinie, und mit doppelseitiger Spaltung der Oberlippe combinirt.

Die Gaumenfortsätze des Oberkiefers sind rudimentair entwickelt, gemeiniglich nur in Gestalt zweier sehr schmaler Leisten vorhanden. Der Vomer verläuft als rother rundlicher Balken

---

\*) Es ist nicht zu billigen, wenn diese überhaupt unpassende Bezeichnung auf alle Spaltformen des Gaumens ausgedehnt, ja wenn, wie dieses in chirurgischen Werken geschehen, die Uranoplastik Operation des Wolfsrachen genannt wird.



von hinten nach vorne mitten durch den Oberkieferspalt, und ist vorn mit einem rundlichen Knoten oder Wulst, den völlig isolirt stehenden Ossa intermaxillaria, verbunden. Filtrum der Oberlippe und häutiges Septum narium sind mit der vorderen oberen Fläche dieses Wulstes mittelst Lippenschleimhaut und Mm. incisivi verwachsen. Die Zwischenkieferknochen sind bald in normalem Entwicklungsstande, und enthalten dann die vier Keime für die Schneidezähne, bald und am häufigsten ist die eine (linke) Hälfte schwächer entwickelt, enthält nur einen Zahnkeim (so dass demnächst nur 3 Schneidezähne hervorbrechen) oder zwei, deren Zähne aber demnächst als abnorm klein sich ausweisen, bald endlich bilden beide mangelhaft entwickelten Ossa intermaxillaria nur einen schmalen Zapfen. Interessant ist eine dabei manchmal vorkommende, excessive Entwicklung des Vomer in seinem Längendurchmesser, so dass die Ossa intermaxillaria weit über die Nasenspitze hinausragen. Die Alveolarfortsätze des Oberkiefers sind von den Ossa intermaxillaria durch mehr oder weniger weite Spalten geschieden, und treten gegen dieselben beträchtlich zurück. Abbildungen dieser Form finden sich bei Langenbeck a. a. O. Fig. 1., 4. und v. Ammon (Angeborene chirurg. Krkhtn. d. M.) auf Taf. VII. Fig. 2., 3., 7.; Vrolik a. a. O. Tab. 33, Fig. 4. Diese Spaltform wird in ihrer Reinheit meist nur bei Neugeborenen beobachtet, indem in der grossen Mehrzahl der Fälle der Vomer schon frühzeitig, vor Ablauf des zweiten Lebensjahres mit einem Processus palatinus, und zwar in der Regel mit dem der rechten Seite, theilweise oder ganz verschmilzt. Bei bestehender Prominenz der Ossa intermaxillaria findet sich dann palatum durum nur an einer Seite des Vomer (der linken) vollständig gespalten, während die andere mehr oder weniger vollständig mit ihm verschmolzen ist (C. J. M. Langenbeck a. a. O. Fig. 1—5).

### 3) Unilateralspalte des harten Gaumens. Hiatus palati duri unilateralis. Uranoschisma unilaterale.

Diese nicht selten vorkommende Spaltform ist fast immer

mit Spaltung des Gaumensegels in der Mittellinie\*), und mit Spaltung der Oberlippe verbunden. Die Spaltung der letzteren kann einseitig oder doppelseitig sein. Am häufigsten entspricht ein totaler Lippenspalt der meist linksseitigen Spaltung des Oberkiefers. Ist die Oberlippe doppelseitig gespalten, so ist der Spalt in der dem Kiefer- und Gaumenspalt entgegengesetzten Lippenhälfte ein unvollständiger.

In der grossen Mehrzahl der Fälle zeigt diese Spaltform folgende Verhältnisse: der linksseitige Lippenspalt setzt sich ununterbrochen in das Nasenloch fort. Der Nasenflügel ist stark in die Wange verzogen. Der Spalt im Alveolarfortsatz und Palatum durum ist um so breiter, je später die Vereinigung der Oberlippe beschaffte war. Die Ossa intermaxillaria sind mit der rechten Oberkieferhälfte verschmolzen und häufig normal entwickelt. Die linksseitige defecte Oberkieferhälfte ist in der Entwicklung zurückgeblieben, und es tritt daher ihr Alveolarfortsatz gegen den der rechten erheblich (2—4 Linien weit) zurück. Am Gaumengewölbe zeigen sich folgende Anomalien: der Processus palatinus der rechten Kieferhälfte ist nicht, wie in der Norm, horizontal gestellt, sondern steigt fast in einer Richtung mit dem Alveolarfortsatz senkrecht in die Höhe, und setzt sich in die Nasenscheidewand (Vomer) ohne Unterbrechung fort; das weissliche, derbe Involucrum palati duri setzt sich gegen die rothe, sammetartige Schleimhaut der Nasenscheidewand mit scharfer Begrenzungslinie ab. Von dem linksseitigen Processus palatinus ist nur eine schmale Leiste vorhanden, diese aber horizontal gestellt. Diese senkrechte Stellung des Processus palatinus zum Vomer ist übrigens nicht in allen Fällen vorhanden. Vrolik (a. a. O. Tab. 33. Fig. 10.) bildet den Schädel eines Erwachsenen aus seiner Sammlung ab mit linksseitiger Spaltung des harten Gaumens, an welchem Processus palatinus und Proc. horizontalis oss. palat.

\*) Der einzige, mir bekannt gewordene Fall von seitlicher Spaltung, oder besser halbseitigem Mangel des Gaumensegels findet sich bei v. Ammon a. a. O. Taf. VII. Fig. 19. abgebildet, übrigens nicht näher beschrieben.



normal entwickelt und horizontal gestellt sind. War die Lippenspalte frühzeitig vereinigt worden, so erfolgt sehr bald ein, schon nach wenigen Monaten bemerkbares, mit den Jahren zunehmendes Engerwerden der Spalte im Processus alveolaris, so dass die Schneidezähne beider Oberkieferhälften sich unmittelbar berühren, oder doch nur durch einen wenige Linien breiten Spalt von einander getrennt erscheinen, während der Spalt im hinteren Abschnitt des Palatum durum seine ganze ursprüngliche Breite behalten haben, ja, möglicherweise breiter geworden sein kann. (Taf. VII.) Jenes Engerwerden beruht aber nicht in einem, nach Vereinigung der Lippenspalte etwa eingetretenen Nachwuchs des defecten rechtsseitigen Processus palatinus, sondern einfach in einem Gegeneinanderrücken der vorderen Endpunkte beider Alveolarfortsätze, welche einen um so spitzeren Winkel mit einander bilden, je geringer ihr Abstand von einander ist. Diese Verhältnisse treten recht auffällig hervor, wenn man die schöne Curve, welche die Zahnreihe des Oberkiefers bei nicht gespaltenem Alveolarfortsatz auf Taf. IX. bildet, mit dem verschobenen Dreieck auf Taf. VII. zusammenhält. Es wäre aber nicht wohl denkbar, dass die vorderen Endpunkte des gespaltenen Alveolarfortsatzes gegen einander gedrängt werden könnten ohne ein gleichzeitiges Voneinanderweichen der hinteren Endpunkte des Knochenspalts (tubera maxillaria und horizontale Platten der Gaumenbeine). Dieses scheint in der That auch der Fall zu sein, und der Gaumenspalt in der Gegend des horizontalen Theiles der Gaumenbeine um so breiter zu werden, als seine Ränder im Bereich des Alveolarfortsatzes der Schneidezähne gegeneinander rücken. Entfernt man, wie es noch jetzt viele Chirurgen thun, die bei doppelseitiger Spaltbildung stark vorspringenden Ossa intermaxillaria, so kommt, falls die Heilung der Lippenspalte gelungen, diese Annäherung der vorderen Endpunkte der Spaltränder ebenfalls sehr bald zu Stande, und man gründet hierauf den Trost, dass die bequeme Entfernung der Zwischenkieferknochen keinen Verlust bedinge, und doch die Vereinigung des Lippenspalts so sehr erleichtere. Die oberflächlichste Untersuchung zeigt aber schon,

dass die ganze Entwicklung des Oberkiefers dadurch eine fehlerhafte wird. Es rückt nämlich in diesem Fall das Wachstum der Oberkieferknochen in der Richtung von vorn nach hinten weniger vor, der ganze Oberkiefer wird kleiner und versteckt sich beim Schliessen des Mundes hinter der Zahnreihe des stark prominirenden Unterkiefers.

Es wäre zu wünschen, dass diese Verhältnisse durch Vergleichung normaler Schädel mit solchen, an denen die fragliche Spaltbildung besteht, genauer erforscht werden könnten.

Die von vielen Chirurgen gerühmte Wirkung der Compressorien auf die beiden Hälften des gespaltenen Oberkiefers würde also, wenn ihre Anwendung lange genug fortgesetzt würde, in einem Zusammengedrängtwerden beider Oberkieferhälften gegen die Mittellinie hin bestehen, und dadurch allerdings ein Engerwerden der Spalte, zugleich aber auch ein neuer Formfehler des Oberkiefers entstehen müssen.

Was die continuirliche Druckwirkung der durch Operation der Hasenscharte vereinigten Lippencommissur vorn, das würde ohne Zweifel eine Vereinigung des Gaumensegels an den hinteren Endpunkten der Kieferspalt bewirken. In der That beobachtet man nach gelungener Staphylorrhaphie selbst bei ausgewachsenen Individuen ein solches Engerwerden der Spalte im harten Gaumen. Eine sorgfältige Vergleichung der vor und nach der Operation angefertigten Gypsabgüsse des Oberkiefers wird allein geeignet sein, diese Frage zur Entscheidung zu bringen.

## **B. Partielle Spaltung des harten Gaumens. Uranocoloboma.**

Wie die totale Spaltung des harten Gaumens fast immer mit Spaltung des Gaumensegels combinirt vorkommt, so ist dieses auch mit der theilweisen Spaltung des Palatum durum der Fall. Die theilweise Spaltung des harten Gaumens betrifft in der Mehrzahl der Fälle gewisse anatomische Abschnitte desselben, doch kommen ohne Zweifel auch Abweichungen von dieser Regel vor, ebenso wie die theilweise Spaltung des Gaumensegels von der verschiedenartigsten Ausdehnung sein kann.



Die bisher bekannt gewordenen Zusammenstellungen von v. Ammon, Vrolik, Nuhn u. A. führen keineswegs alle beobachteten Formverschiedenheiten dieser Spaltbildung auf, und in der Mehrzahl der chirurgischen Beobachtungen vermisst man leider jede genauere Angabe der anatomischen Verhältnisse, deren Ausbeutung für operative Zwecke doch unumgänglich nothwendig ist. Bis jetzt sind nachstehende Formen theilweiser Spaltung des harten Gaumens bekannt geworden:

1. Spaltung des ganzen harten Gaumens, mit Ausnahme des Alveolarfortsatzes.

Diese Spaltbildung kann einseitig oder doppelseitig sein, und mit oder ohne Spaltung der Oberlippe und des Gaumensegels vorkommen.

Die horizontalen Platten der Gaumenbeine und die Processus palatini des Oberkiefers sind defect, die Ossa intermaxillaria dagegen normal entwickelt, und mit dem Alveolarfortsatz des Oberkiefers regelrecht verschmolzen.

Den gewiss seltenen Fall einer doppelseitigen Spaltung des ganzen harten Gaumens, mit Ausnahme des Alveolarfortsatzes, habe ich in No. 3. der Krankengeschichten mitgetheilt, und auf Taf. IX. wiedergegeben. Der Vomer, welcher in der Tiefe der breiten Gaumenspalte als feine rothe Leiste sichtbar, theilt den Spalt gleichsam in zwei Hälften. Die überaus schöne Form des Oberkiefers, und die regelmässige Stellung seiner Zahnreihe zeigt, dass eine Spaltung des Alveolarfortsatzes während einer längeren, über den naturgemässen Entwicklungsvorgang hinausgehenden Zeitperiode des Foetalalters gewiss nicht bestanden hat. Denn selbst die vor der Geburt wieder verheilten Gaumenspalten lassen, wie ich in zwei Fällen beobachtet, deutliche Spuren am Alveolarfortsatz zurück, bestehend in einem mehr oder minder deutlichen Einkniff im Rande des letzteren, und in schräger Stellung, mangelhafter Entwicklung (Kleinheit), oder gänzlichem Fehlen des entsprechenden Schneidezahns. In ganz analoger Weise heilt die Hasenscharte vor der Geburt mit Hinterlassung eines Ein-

kniffs am Lippensaum, die Gaumensegelspalte mit Hinterlassung einer Einkerbung an der Spitze der Uvula.

## 2. Spaltung des harten Gaumens bis zur Mitte der Processus palatini.

Diese Form gehört ebenfalls zu den selteneren, doch habe ich sie zweimal mit Spaltung des Gaumensegels und der Oberlippe, bei normal entwickeltem Alveolarfortsatz, gesehen. Vrolik a. a. O. Tab. 33. Fig. 11. giebt eine Abbildung dieser Spaltform an dem Schädel eines Erwachsenen.

Höchst selten ist gewiss der S. 219 bereits mitgetheilte Fall von Walton, wo die von der Mitte des harten Gaumens beginnende Spalte sich durch den grössten Theil des weichen Gaumens erstreckte, die beiden Hälften der Uvula aber durch eine schmale Brücke vereinigt waren.

## 3. Spaltung der horizontalen Platte der Gaumenbeine.

Diese Form kömmt am häufigsten einseitig, jedoch auch doppelseitig vor. Sie ist nach meinen Beobachtungen fast ebenso häufig, wie die alleinige Spaltung des Gaumensegels, mit der sie wohl immer combinirt vorkömmt.

## 4. Defect der Processus palatini des Oberkiefers

bei vollkommener Integrität des Processus alveolar., Processus horizontalis der Ossa palatin. und des Velum ist beobachtet, aber jedenfalls höchst selten.

## 5. Mangel der Ossa intermaxillaria

ist für sich allein ohne Spaltung der Oberlippe und des weichen Gaumens beobachtet. Es kann die eine Hälfte oder beide Ossa intermaxillaria fehlen. Der letztere Fall repräsentirt gleichsam die schwächste Form der Medianspalte des Oberkiefers. Einen, wie es scheint, ziemlich seltenen Fall von angeborenem Mangel der linken Hälfte der Ossa intermaxillaria bei übrigen vollständiger Integrität des harten und weichen Gaumens habe ich



in No. 5. der Krankengeschichten mitgetheilt. Dieselbe Spaltbildung ist von C. J. M. Langenbeck (Neue Bibliothek a. a. O. Fig. 7.) in einer vortrefflichen Abbildung dargestellt.

6) Abnorme Weite des Canalis incisivus. Hiatus foraminis palatini anterioris. Der Canalis incisivus, Foramen palatin. anterius, befindet sich als ziemlich weites, spaltartiges Loch an der Berührungsstelle der Nahtverbindung der beiden Zwischenkieferknochen mit der Sutura palatina. Abgesehen von den Blutgefäßen und Nerven, welchen er den Durchtritt gestattet, vermittelt derselbe als feiner haarförmiger Kanal, welcher sich hinter einer papillenartigen Erhebung der Gaumenschleimhaut dicht hinter den Schneidezähnen öffnet, und welcher fremden Körpern, z. B. Fischgräten, wie ich zweimal gesehen, zur Herberge dienen kann — eine unmittelbare Communication der Mund und Nasenhöhle.

Die normale Entwicklung der Ossa intermaxillaria bestimmt die Bildung des Processus alveolaris im Bereich der Schneidezähne, zugleich aber auch einer kleinen Strecke des Gaumengewölbes vor der Sutura incisiva. Bei mangelhafter Verschmelzung beider Ossa intermaxillaria mit einander in der Mittellinie, behält der Canalis incisivus eine abnorme Weite. v. Ammon (a. a. O. Tab. VII. Fig. 12) bildet diesen seltenen, von Warnatz bei einem neugeborenen Kinde beobachteten Fall ab. Leider konnte die anatomische Untersuchung des Kiefer's bei dem an Scrophelleiden frühzeitig gestorbenen Kinde nicht vorgenommen werden.

Einen dieser Spaltform ebenfalls angehörenden, gewiss höchst seltenen Fall hat C. J. M. Langenbeck (a. a. O. Fig. 6.) abgebildet. Die Ossa intermaxillaria sind vorhanden, mit den normal entwickelten Processus palatini des Oberkiefers aber nicht verwachsen, sondern mit dem Vomer weit nach vorn vorspringend. Zwischen ihnen und den Gaumenfortsätzen befindet sich eine, durch den Vomer in zwei Helften getheilte breite Knochenlücke.

## Die Uranoplastik mittelst Ablösung und Transplantation des mucös-periostalen Gaumenüberzuges.

Diese Operation war die natürliche Consequenz meiner, im Jahre 1859 gemachten osteoplastischen Operationen (Beiträge zur Osteoplastik in Goeschen's Deutscher Klinik 1859. No. 48.) Die endlichen Erfolge mehrerer der damals gemachten Operationen sind von mir noch immer nicht veröffentlicht worden, weil es mein Wunsch sein musste, dieses in einer grösseren Arbeit, unter Beifügung der erforderlichen Zeichnungen thun zu können. Die factische Begründung dieser, ganz neue Wege eröffnenden Operationsmethode ist nur durch klinische Beobachtungen möglich; denn das Regenerationsvermögen der Thiere, und ihr Verhalten gegen Verletzungen ist zu verschieden, um der operativen Chirurgie als sichere Basis dienen zu können. Begreiflicher Weise bietet aber selbst das reichste klinische Material, wie es mir zu Gebote steht, nicht sehr häufige Gelegenheit zur Ausführung osteoplastischer Operationen. Um die naturgemässe Entstehung der Uranoplastik aus jenen Operationen nachzuweisen, bin ich gezwungen einige der gemachten Erfahrungen schon hier mitzutheilen, und ich habe dabei zugleich die Gelegenheit einem mir unerklärlichen Irrthum des Herrn Sedillot entgegen zu treten. Derselbe sagt in seiner neusten Arbeit (de l'Évidement des os, Paris, 1860. 8. p. 104): „Jusqu'à ce jour, l'ostéoplastie ne paraît pas avoir réussi sur l'homme, et après l'insuccès de Mr. Langenbeck, il est assez douteux que l'on tire jamais un parti avantageux de cette méthode.“ Die Definition, welche Hr. S. von der Osteoplastik giebt (L'ostéoplastie est une Opération, au moyen de laquelle on se propose de créer un os nouveau“) ist eine so mangelhafte, dass man glauben könnte, Herr Sedillot habe meine Arbeit gar nicht gelesen, wenn nicht die Erwähnung der von mir gemachten Rhinoplastik mit Benutzung des Pericranium das Gegentheil bewiese, und wenn man nicht wüsste, dass die Deutsche Klinik sich der Beachtung des berühmten



Chirurgen in Strasburg zu erfreuen hat. Die Behauptung, dass mir die Osteoplastik mittelst Transplantation des Periosts misslungen sei ist um so auffallender, als Hr. S. weder durch schriftliche noch mündliche Ueberlieferung in diesen Irrthum verfallen sein kann. Ich habe nämlich keine erfolglose Periosttransplantation gemacht, vielmehr haben die Erfolge meine zuerst ausgesprochenen Erwartungen weit übertroffen. Der erste Versuch den ich mit Transplantation des Pericranium sammt der Stirnhaut zum Ersatz eines Defect's der knöchernen Nase gemacht hatte, ein Versuch, den ich damals als unphysiologisch bezeichnen zu müssen glaubte (Deutsche Klinik 1859. No. 48. S. 475), gelang insofern über mein Erwarten, als wir schon nach Ablauf von vier Wochen die Knochenneubildung in dem durch Transplantation entstandenen Nasenrücken constatiren konnten (die von der Hand des Hrn. Professor Billroth in Zürich gefertigten Zeichnungen der neugebildeten Knorpel- und Knochensubstanz werde ich demnächst mittheilen). Die zweite Operation machte ich im December 1859 im jüdischen Krankenhause in Warschau. Ein 12jähriges jüdisches Mädchen hatte, in Folge von Scrophulosis, einen 1" langen,  $\frac{1}{4}$ " breiten ovalen Defect im Nasenrücken. Beide Nasenknochen fehlten mit der sie deckenden Haut, und man sah durch den Defect in die Rachenhöhle. Ich verrichtete diese Operation genau in der Weise, wie ich sie mir früher (Deutsche Klinik. No. 48. S. 476) vorgezeichnet hatte, in dem ich durch Ablösung des Periosts in der Umgebung des Nasendefects (Processus nasalis maxill. super.), und Transplantation eines Stirnhautlappens sammt dem Pericranium auf ersteres, den Defect mit einem doppelten Periostlager und Stirnhaut ausfüllte. Herr Korzoniowski, Professor a. d. Akademie in Warschau, welcher die Güte gehabt mir bei dieser Operation zu assistiren, und die Kranke weiter genau beobachtet hatte, machte mir bei seiner neulichen Anwesenheit in Berlin die Mittheilung, dass nach Ablauf von 8 Wochen der Defect im Nasenrücken durch eine feste, nicht eindrückbare Knochenplatte vollständig ausgefüllt gewesen sei, und also ein wirklicher Ersatz der fehlenden

ossa nasi durch solide Knochensubstanz stattgefunden habe. Nur im Bereich des unteren Endes des Processus nasalis ossis frontis, wo sich die Ernährungsbrücke des Stirnhautlappens befand, war ein schmaler Spalt in dem neuen Knochen zurückgeblieben (ich werde diesen Fall demnächst ebenfalls ausführlich mittheilen).

Wenn übrigens Hr. Sedillot nach Lesung meiner „Beiträge zur Osteoplastik“ noch im Ernst sagen kann: „il est assez douteux que l'on tire jamais un parti avantageux de cette méthode“, so werde ich überall darauf verzichten müssen ihm seine Zweifel zu benehmen, auch wenn es mir gelingen sollte zu zeigen, dass die ausgedehntesten Knochenspalten des Gaumengewölbes, mittelst Ueberpflanzung des mucös - periostalen Gaumenüberzugs, durch Knochenneubildung geschlossen werden können (Krankengeschichte No. 1 u. 2).

Abgesehen von den Erfolgen, hatten jene Operationen Ergebnisse geliefert, welche geeignet waren unsere bisherige, den Versuchen an Thieren und der Krankenbeobachtung entnommene Anschauungsweise über das Verhalten der Knochen gegen Verletzungen erheblich zu modificiren. Die bisher allgemein geltende Annahme, dass Ablösung des Periosts ein Absterben (Necrosis peripherica) des Knochens zur Folge habe, hatte sich als unrichtig erwiesen (Deutsche Klinik No. 48. S. 473, 1; 475) und es lassen sich nunmehr zur Begründung weiterer operativer Unternehmungen folgende Grundregeln aufstellen:

1. Ausgedehnte Ablösung des Periost's auf operativem Wege gefährdet die Integrität des Knochens nicht.

Selbst wenn die entblösste Knochenfläche mit Weichtheilen nicht sofort wieder bedeckt, sondern entblösst gelassen oder mit Charpie belegt wird, ist eine nekrotische Exfoliation derselben nicht zu fürchten. Es wachsen vielmehr Granulationen unmittelbar aus den Gefässkanälen der Knochenoberfläche hervor, um denselben schliesslich mit einer Narbenschicht zu verdecken.



2. Das mit den anliegenden Weichtheilen (Haut oder Schleimhaut) abgelöste Periost, sofort wieder mit der entblössten Knochenfläche in Berührung gebracht, bleibt lebensfähig, und wächst unmittelbar mit dem Knochen wieder zusammen.
3. Das in dieser Weise abgelöste Periost ist der Knochenneubildung fähig, wenn es auf benachbarte Defecte transplantirt wird.

Die Idee auf diesen Grundsätzen eine neue Methode der Uranoplastik zu basiren, wurde zunächst angeregt durch den im Winter 1859 operirten Fall von Enchondrom an der unteren Fläche des Palatum durum (a. a. O. S. 473), in welchem es gelang, das in der ganzen Ausdehnung mit der Schleimhaut abgelöste Periost mit dem Knochen wieder zusammenzuheilen, ohne dass eine nekrotische Exfoliation der Gaumenknochen erfolgte\*). Den ersten Versuch der Uranoplastik beabsichtigte ich im Sommer 1860 bei einer jungen Dame, bei der nach geheilter Gaumennaht, ein  $1\frac{1}{2}$  Zoll langer Spalt im harten Gaumen zurückgeblieben war. Da ich mich jedoch schneidender Instrumente, und zwar starker Messer und kleiner sehr scharfer Raspatorien, wie sie von den Zahnärzten gebraucht werden, bediente, so riss der Gaumenüberzug stets ein, und ich musste den Versuch aufgeben. Der Zufall wollte, dass die seit jener Zeit von mir operirten Gaumenspalten sämmtlich auf den weichen Gaumen beschränkt waren. Erst in diesem Jahre konnte ich die Operation in einem Fall von totaler Spaltung des harten und weichen Gaumens zur Ausführung bringen, und den vollständig geheilten Knaben (Krankengeschichte No. 1.) am 29. Mai in der Berliner medizinischen Gesellschaft vorstellen (Deutsche Klinik Juni 1861. No. 24. S. 231).

---

\*) Nach einer im December 1860 mir zugegangenen Nachricht befindet sich der junge Mann vollkommen wohl und ohne Recidiv. Eine nekrotische Exfoliation des knöchernen Gaumens war auch später nicht erfolgt

## Instrumenten-Apparat\*).

(Hierzu Taf. X.)

Der ohne Zweifel einer weiteren Vervollkommnung fähige Instrumentenapparat besteht aus folgenden Theilen.

1. Stumpfe Hacken zur Entfernung der Mundwinkel von einander. Dieselben sind dem Richter'schen Augenlidhalter nicht unähnlich, 2" lang, und an einem Kautschukband befestigt. Nachdem dieses Band dicht unter dem Hinterkopf angelegt und ausgedehnt worden, hängt man die stumpfen Haken in die Mundwinkel ein, während der Patient den Mund öffnet. Durch diese Vorrichtung werden zwei Gehülfen entbehrlich, und die Mundwinkel weniger insultirt, als durch das häufige Fassen derselben mit beweglichen stumpfen Haken.

2. Mundspiegel. Bei Kindern und sehr unruhigen Kranken kann die zeitweise Anwendung eines Speculum oris erforderlich werden um den Unterkiefer vom Oberkiefer zu entfernen (Krankengeschichte No. 4). In der Regel ist dasselbe zu entbehren. Ebenso sind besondere Instrumente zum Niederdrücken der Zunge zu verwerfen, weil sie den Operateur nur hindern. Steigt die Zunge einmal in die Höhe, so drückt der Operateur sie mit dem linken Zeigefinger, oder der in der linken Hand gehaltenen Hakenpinzette herunter.

3. Langarmige Hakenpinzetten, Schielhäkchen zum Gebrauch für Operateure und Gehülfen, wie bei der Gaumennaht.

4. Messer. Ein zweischneidiges, lanzenförmiges Messer zum Wundmachen der Spaltränder des Gaumensegels; ein starkes convexes Scalpell zum Abtragen der Spaltränder des harten

---

\*) Der ganze Instrumenten-Apparat, bestehend aus 1 Nadelwerkzeug, 1 Fadenträger, 1 Fadenhalter (Stirnband), 3 verschieden gebogenen Messern, 1 zweischneidigem Messer, 1 hakenförmigen Raspatorium, 4 Elevatorien von verschiedener Breite und Krümmung, 1 langen Hakenpinzette, 1 doppelten Mundwinkelhalter, 1 Schielhäkchen, wird von dem chirurg. Instrumentenmacher Herrn Lutter (Französ.-Strasse 53. hierselbst) für den Preis von 20 Thlr. angefertigt.



Gaumens, und zur Durchschneidung des mucös-periostalen Gaumenüberzugs bis auf den Knochen; ein stark sichelförmig gebogenes Tenotom mit langem Stiel zur Durchschneidung der Gaumenmuskeln.

5. Ein starkes hakenförmig-gekrümmtes Raspatorium (Taf. X. Fig. 1. 1a).

6. Elevatorien von verschiedener Biegung, gerade, leichtgebogene und hakenförmig gekrümmte (Taf. X. Fig. 3, 4, 5.). Diese für die Abhebung des Periost's unentbehrlichen Instrumente müssen glatt polirt, nicht aber gezähnt oder gerieft sein, fein auslaufende, jedoch nicht schneidende Ränder und einen dicken, in der vollen Faust zu haltenden Stiel haben.

7. Nadelwerkzeug (Tab. X. Fig. 2, 2a). Zum Anlegen der Nähte bei der Uranoplastik gebrauche ich ein Nadelwerkzeug, welches ich im Jahre 1859 durch den Instrumentenmacher Herrn Lutter für die Staphylorrhaphie habe anfertigen lassen (Fig. 2. auf Taf. X. zeigt dieses Instrument in halber Grösse). Dasselbe ist nunmehr seit zwei Jahren zur Staphylorrhaphie ausschliesslich von mir gebraucht worden, besteht aus einem dicken Griff von Elfenbein (Fig. 2. a), in dessen Höhlung eine Spiralfeder befindlich ist. Der stählerne Stiel der Nadel (b) ist ebenfalls hohl und enthält einen feinen Cylinder, an dessen vorderem Ende eine hakenförmig umgebogene Uhrfeder von Gold angelöthet ist. An der Spitze des Instruments befindet sich die 8—10<sup>'''</sup> lange Nadel, welche gerade, an ihrer vorderen soliden Spitze schneidend, von dem Ausschnitt an (Fig. 2. a. \*) aber hohl und in einem stumpfen Winkel auf dem Stiel gestellt ist. Die kleine Scheibe, welche die Nadel vom Stiel des Instruments scheidet, verhindert diesen, der das Velum durchdringenden Nadel nachzufolgen. Schiebt man, nachdem die Nadel von vorn nach hinten durch Velum oder Gaumenüberzug gestossen und in der Spalte sichtbar geworden ist, die Scheibe (Fig. 2. c) mit dem Daumen vor, so tritt der Haken aus dem Schlitz der Nadel hervor, und durch den Spalt von hinten nach vorn in die Mundhöhle. Der Gehülfe, welcher an der Seite des Patienten stehend,

den Fadenträger — ein an seinem oberen Ende in zwei gespaltene Schenkel auslaufendes Führungsstäbchen (Fig. 2. b.) — hält, führt mittelst desselben den Faden dem hervortretenden Haken entgegen. Sobald die Fadenschlinge gegen den Ausschnitt der Nadel gelangt ist, lässt der Operateur die Scheibe und durch sie die Uhrfeder zurückschnellen, deren Haken sich in dem Nadelausschnitt verbirgt und den gefangenen Faden nach sich zieht. Das Instrument wird nun von hinten nach vorn aus dem Munde, und mit ihm der Faden hervorgezogen. Nachdem die Feder wieder hervorgeschoben und der Faden von ihr abgestreift worden, wird der andere Spaltrand in derselben Weise von vorn nach hinten durchstoßen, und das entgegengesetzte Fadenende, nachdem es zuvor über den Fadenträger ausgespannt worden, ebenso von dem hervorgeführten Haken gefangen und aus dem Munde hervorgeleitet. Die nunmehr aus dem Munde heraushängenden beiden Fadenenden werden einem Gehülften zum Halten oder zu der gleich anzugebenden Fixirung übergeben. Ich ziehe dieses Instrument den übrigen mir bekannt gewordenen vor, weil die Anlegung der Näthe mit grosser Präcision und Schnelligkeit ausgeführt werden kann.

8. Fäden. Ich gebrauche für die Staphylorrhaphie wie für die Uranoplastik einfache Fäden von rother Seide, welche vorher frisch gewächst werden müssen. Ich ziehe dieselben den Metallfäden von Blei, Silber oder Eisen vor. Erstere sind zu schwer und belasten das Gaumensegel zu sehr, wenn man viele Nähte angelegt hat. Die von Simpson in Edinburgh angegebenen Eisenfäden sind aus dem Gaumensegel sehr schwer wieder zu entfernen, ohne dass eine bedenkliche Zerrung der frisch vereinigten Wundränder entsteht. Die Eisenfäden lassen sich jedoch, wie ich in drei Fällen erfahren habe, mit Hülfe meines Instruments sehr gut durchführen, wenn man an ihren Enden einfache Seidenfäden befestigt.

9. Fadenhalter. Da bei totaler Spaltung des weichen Gaumens mindestens fünf, und bei totaler Spaltung des harten Gaumens ebenso viele Nähte zur Vereinigung erforderlich sind,



so hängen gegen das Ende der Operation eine Menge Fäden aus dem Munde hervor, welche von verschiedenen Gehülfen gehalten werden müssen, wenn sie nicht in Verwirrung gerathen sollen. Diesem Uebelstande begegnet man, wenn man ein längliches Stück Pappe oder Holz mit feinen Einschnitten versieht, und die Fadenenden jeder Suture in einen solchen Einschnitt einklemmt. Der Gehülfe, welcher den Kopf des Patienten mit der linken Hand gegen seine Brust fixirt, hält diesen Fadenhalter in seiner rechten Hand. In der neuesten Zeit habe ich folgende noch bequemere Vorrichtung gebraucht. Ein federnder platter Halbring von Metall enthält an seinem oberen Rande 10—12 Klemmen von Metall angeniethet. Der Halbring wird durch ein Band von vulkanisirtem Caoutchouc hinten geschlossen und wie ein Diadem über den Kopf des Patienten geklemmt, sobald das Nähen der Gaumenspalte beginnt. Die Enden jeder angelegten Suture werden in die Klemmen der Reihe nach eingehängt.

10. Kleine Schwämme, Kornzangen, um dieselben gegen die blutende Fläche führen zu können, eine Spritze, um erforderlichenfalls einen Strom kalten Wassers gegen die Gaumenwunde zu treiben, gewöhnliche Scheere zum Abschneiden der Suturen.

### **Technik und Ausführung der Uranoplastik.**

Die Stellung des zu Operirenden ist, wie bei der Staphylorrhaphie, am besten die sitzende, damit von dem sich ergiessenden Blute nicht zu viel in den Magen gelange. Jedoch kann die Operation, wie ich einmal erfahren habe, auch recht gut in liegender Stellung auf dem Operationstisch ausgeführt werden, ja man bringt die Ablösung des mucös-periostalen Gaumenüberzugs, wie mir erschienen ist, sogar leichter zu Stande.

Die Betäubung mit Chloroform hat, wie ich aus eigener Erfahrung weiss, für die Uranoplastik die grosse Unbequemlichkeit, dass man nur unter Anwendung eines Mundspiegels operiren kann,

und ist, wie ein in Lyon operirter Fall von Staphylorrhaphie gezeigt hat (Gazette des Hôpitaux 1853, p. 357, Commissionsbericht von Robert), nicht ohne Gefahr. Auch scheint die Uranoplastik in der That nicht viel schmerzhafter zu sein als diese Operation. Wäre es aber dennoch dringend wünschenswerth, in der Chloroformnarkose zu operiren, so müsste man dieselbe erst eintreten lassen, nachdem die Einschnitte bis auf den Knochen gemacht, und die bisweilen starke Blutung gestillt ist. Wäre es möglich, den Gaumen lokal zu anaesthesiren, z. B. mit Eis, wie es von Pollock einmal vergeblich versucht worden ist, so könnte unsere Operation an Leichtigkeit der Ausführung nur gewinnen.

Diese zerfällt übrigens, man mag die Staphylorrhaphie gleichzeitig mit derselben ausführen wollen oder nicht, in die Verwundung der Spaltränder, die Durchschneidung der Gaumenmuskeln, die Seiteneinschnitte, die Abhebung des Gaumenüberzugs und in die Vereinigung durch Suturen.

1. Verwundung der Spaltränder. Da diese wegen des herabfließenden Blutes in der Richtung von unten nach oben vorgenommen werden muss, so beginnt man mit dem Abtragen der Ränder des Velum, wenn dieses gleichzeitig vereinigt werden soll. Wir wollen unter dieser Voraussetzung die Operation schildern.

Nachdem die Mundwinkel mittelst des Mundwinkelhalters aufgesperrt worden, fasse ich die Spitze der Uvula mit der langarmigen Hakenpinzette und ziehe die entsprechende Gaumensegelhälfte gegen die Mittellinie, stosse das Lanzenmesser dicht oberhalb der Spitze der Uvula, etwa 1<sup>'''</sup> weit vom Rande entfernt, in der Richtung von vorn nach hinten durch, und ziehe es mit langsamen Zügen bis zum hinteren Rande des Palat. dur. nach aufwärts. Der so abgelöste Saum wird zuerst oben vom harten Gaumen mit dem Messer abgeschnitten, mit der Pinzette nach abwärts ausgespannt und nun unten mit dem noch stehen gebliebenen Rest des Uvularandes durch einen Scheerenschnitt vorsichtig abgetrennt, damit nicht, wie es leicht geschehen kann, die ganze Uvulahälfte fortgeschnitten werde. In



derselben Weise wird der andere Spaltrand des Gaumensegels behandelt. Beim Abtragen des rechten Spaltrandes muss die Pinzette mit der rechten, das Lanzenmesser mit der linken Hand geführt werden, und umgekehrt beim linken Spaltrande.

Um möglichst breite Wundflächen der Spaltränder zu erzielen, stösse ich das Lanzenmesser nicht gerade von vorn nach hinten, sondern gleichzeitig etwas schräg von Aussen nach Innen durch das Gaumensegel, so dass etwas mehr von der vorderen Fläche desselben abgetragen wird. Natürlich müssen später die Nähte in derselben schrägen Richtung durchgeführt werden.

Dieser wichtige und, bei lebhafter Action der Muskeln, schwierige Theil der Operation kann dadurch erleichtert werden, dass man zuvor einen langen Eisenfaden mitten durch das Gaumensegel führt, und dadurch die Ränder desselben von dem hinter dem Patienten stehenden Gehülfen ausgespannt und angenähert erhalten lässt.

Das Wundmachen wird nun auf die Spaltränder des harten Gaumens fortgesetzt, und Gaumenschleimhaut sammt dem Periost  $\frac{1}{2}$ —1 Linie vom Spaltrande entfernt, ebenfalls in der Richtung von unten nach oben und vorn bis in den Knochen durchschnitten, ohne dass das Messer jedoch tiefer in den Knochen eindringe. Das exacte Durchschneiden des Periosts ohne tiefes Eindringen in den Knochen ist recht schwer, weil die zahlreichen Unebenheiten und Knochenvorsprünge am vorderen Ende des Palat. osseum eine gleichmässige Messerführung unmöglich machen und weil man, bei der lebhaften Blutung aus dem Involucrum palati stets Gefahr läuft, von der vorgezeichneten Schnittlinie abzuweichen. Bis jetzt habe ich mich dazu kleiner starker Messer mit convexer Schneide bedient, und diese, nachdem ein gleichmässiger Schnitt durch die Schleimhaut geführt worden, in der Schnittlinie mit kurzen, wiederholten Messerzügen durch das Periost geführt, bis ich den Knochen überall frei fühlte. Nunmehr lasse ich

2. Die Durchschneidung der Gaumenmuskeln, und zwar des M. Levator veli palatini und des M. pharyngo-palati-

nus jeder Seite folgen. Zu diesem Ende stosse ich das sichelförmig gebogene Tenotom mit aufwärts sehender Schneide dicht unterhalb und etwas nach Aussen vom Hamulus pterygoides, in der Richtung von Aussen nach Innen und von vorne nach hinten durch das Gaumensegel bis gegen die hintere Pharynxwand, und durchschneide mit sägenförmigen Messerzügen das Gaumensegel in seiner ganzen Dicke bis gegen den hinteren Rand des Os palatinum. Dieser Schnitt wird nicht über  $\frac{3}{4}$ " lang, trennt die gedachten Muskeln in der Regel vollständig, entspannt sofort das Gaumensegel in erwünschter Weise, und verletzt das Velum viel weniger als die grossen halbmondförmigen Einschnitte durch die ganze Länge desselben. Die durch die Canales pterygo-palatini verlaufenden Gefässstämme werden dabei nicht getroffen.

3. Seiteneinschnitte durch Involucrum palati. Den Beschluss des Verwundens macht nun ein, oder in gewissen Fällen zwei durch das Involucrum palati duri bis auf den Knochen dringende, hart an den Zahnreihen verlaufende Seitenschnitte. Die Anwendung dieser Seiteneinschnitte ist eine verschiedene, je nachdem die Form der Gaumenspalte verschiedenartig ist. Bei einseitiger Spaltung des Palatum durum kann an der Seite, wo der Processus alveolaris senkrecht in den Vomer aufsteigt, der zweite Einschnitt entbehrt werden, und es braucht ein solcher nur an der entgegengesetzten Seite gemacht zu werden. In dem auf Taf. VII. dargestellten Fall z. B. wurde, nachdem die Spaltränder wund gemacht worden, nur ein Seiteneinschnitt an der linken Seite, hart an der innern Fläche des Alveolarfortsatzes bis auf den Knochen geführt. Bei doppelseitiger Spaltung des Palatum dur. dagegen (Taf. IX.) muss ein solcher Einschnitt an der Innenseite beider Zahnreihen gemacht werden. Dieser Schnitt beginnt hinten am Hamulus pterygoides und fällt also mit dem Schnitt durch das Velum zusammen, und endigt, bei doppelseitiger Spaltung (Taf. IX.) im Interstitium zwischen äusseren und mittleren Schneidezahn jeder Seite, bei einseitiger Spaltung (Tafel VII.) dem Interstitium zwischen (linksseitigem) Hund- und erstem Backenzahn gegenüber. Durch diese Richtung und Aus-



dehnung der Seiteneinschnitte behalten die nunmehr abzulösenden Lappen des mucös-periostalen Gaumenüberzuges vorn eine gegen 4''' breite Anheftungsbrücke an den Processus alveolaris, hinten eine ununterbrochene Verbindung mit dem Velum palatinum, und bleiben gerade die Punkte des Gaumens unberührt, an welchen die Gefässe aus dem Knochen hervortreten (vgl. S. 240).

Die Durchschneidung des Gaumenüberzuges bis auf den Knochen und jene beiden Schnitte durch das Velum und Involucrum palati sind in der Regel von ziemlich lebhafter Blutung begleitet; doch genügt ein öfter wiederholtes Ausspülen des Mundes mit kaltem Wasser, das Einspritzen eines kalten Wasserstromes gegen das Gaumengewölbe bei vornüber geneigtem Kopf, und ein leichter Fingerdruck gegen ein etwa stärker spritzendes Gefäss zur Stillung derselben.

4. Ablösung des mucös-periostalen Gaumenüberzuges. Bei einseitiger Spaltung beginnt man diese Ablösung in der die Nasenschleimhaut von dem Gaumenüberzug abgränzenden Schnittlinie, bei doppelseitiger Spalte in einem der an der Innenseite der Alveolarfortsätze verlaufenden Einschnitte. Im ersteren Fall (Taf. VII.) schreitet die Ablösung an der rechten Seite von Innen und Oben (Vomer) nach Unten und Aussen, an der linken von Aussen (Alveolarfortsatz) nach Innen gegen den Spalt, und zwar stets in der Richtung von vorne nach hinten vor; im letzteren Fall (Taf. IX.) beginnt dieselbe in den Einschnitten an der Innenseite der Alveolarfortsätze, und schreitet beiderseits von Aussen nach Innen und hinten, gegen den hinteren Rand des Os palatinum hin vor.

Nachdem man sich nochmals davon überzeugt hat, dass im Bereich der Schnittlinie das Periost ganz durchschnitten worden, setzt man das Raspatorium (Taf X. Fig. 1.) in den Einschnitt, fest gegen den Knochen angestemmt, ein und zieht oder schiebt das Periost mit der Schleimhaut von der Knochenfläche ab. Ist die Ablösung einer Stelle in der Ausdehnung von etwa  $\frac{1}{4}$ " gelungen, so setzt man das eine oder andere Elevatorium (Fig. 3. bis 5.) zwischen Knochen und abgelöstem Periost ein, und drängt

dasselbe durch vorsichtige, hebelartige Bewegungen des Instruments weiter vom Knochen ab. Dieses Manoeuvre ist anfangs mühsam, wird aber, je weiter man nach hinten vorrückt, um so leichter. Auf diese Weise wird der ganze mucös - periostale Ueberzug, mit alleiniger Erhaltung der obengenannten Verbindungsbrücken, vom knöchernen Gaumen abgelöst.

Ist die Ablösung bis zum hinteren Rande des Os palatinum vorgeschritten, und also auch das Gaumensegel von demselben abgehoben, so schneidet man den hintern Schleimhautüberzug des velum in der ganzen Breite desselben durch und von Os palatinum ab.

Der unmittelbare Erfolg dieser Ablösung ist ein sehr überraschender. Das Gaumensegel, mit dem Involucrum palati in unverletzter Verbindung, ist mit diesem in der ganzen Ausdehnung vom knöchernen Gaumen abgelöst, und hängt mit demselben nur noch im Bereich der Foramina palatina zusammen. Bei der einseitigen Spaltform (Tab. VII.) hängt der zur Schleimhaut des Vomer senkrecht aufsteigende Gaumenüberzug der nicht gespaltenen (rechten) Gaumenhälfte in Form eines breiten Lappens, der seine Verbindung mit dem Alveolarfortsatz behalten hat, herunter und hat eine horizontale Stellung angenommen, während der Ueberzug der defecten (linken) Gaumenhälfte einen schmaleren, nur vorn mit dem Alveolarfortsatz und hinten mit dem Velum zusammenhängenden Lappen bildet, welcher dem ersteren entgegengerückt ist. Bei der doppelseitigen Gaumenspalte dagegen sind zwei schmale Lappen entstanden, welche vorn im Bereich der Schneidezähne mit einander und mit dem Alveolarfortsatz, hinten nur mit den beiden Hälften des Gaumensegels zusammenhängen.

Die Beweglichkeit dieser dicken und derben Lappen ist eine so vollständige, dass ihre Wundränder sich fast berühren, ehe noch einmal die Nähte angelegt worden sind.

5. Anlegung der Nähte. Ohngeachtet der Trennung zahlreicher Gefässverbindungen, ist die Ablösung des Gaumenüberzugs von unerheblicher Blutung gefolgt, weil die aus dem



Periost in das knöchernerne Gaumengewölbe eintretenden Gefässe abgerissen werden, und zum grossen Theil nicht bluten, oder sehr bald zu bluten aufhören. Man kann daher mit Anlegung der Suturen sofort beginnen. Dieser Theil der Operation wird in derselben Weise wie bei der einfachen Gaumennaht ausgeführt. Die ersten Suturen werden durch das vordere Ende der Wundränder des *Involucrum palati*, die letzten durch die Spaltränder der *Uvula* angelegt. Bei totaler Spaltung des harten und weichen Gaumens (Tab. VI. VII.) sind 10—12 Nähte zur genauen Vereinigung ausreichend. Die Enden jeder angelegten Suture werden in eine der an dem vorher angelegten Stirnbände befindlichen Klemmen (Fadenhalter) sofort eingehängt. Das Schliessen der Nähte erfolgt in der Reihenfolge, wie sie angelegt worden, und geschieht durch Schürzen eines chirurgischen Knotens, welchem dann noch ein einfacher Knoten aufgesetzt wird.

Die Operation ist wohl schmerzhafter, doch nicht um vieles angreifender als die Staphylorrhaphie allein. In der Regel dürfte dieselbe das doppelte Zeitmass erfordern. In zwei Fällen von totaler Uranoplastik mit Staphylorrhaphie habe ich die Operation in einer Stunde beendigt.

Verhalten des Kranken nach der Operation und die Nachbehandlung ist dieselbe, wie nach der Staphylorrhaphie: Eine mehrmals am Tage zu erneuernde, nasse Kravatte um den Hals, Lavements um tägliche Stuhlentleerungen zu erzielen, bei lebhaft entzündlicher Reaction des Gaumensegels, am 2. oder 3. Tage, 6—8 Blutegel um den Hals. Die Entfernung der Suturen findet nach Massgabe der Reaction statt. In der Regel entferne ich die ersten Nähte am 4.—6., die letzten am 8.—10. Tage. Mit der Entfernung der letzten Nähte wird dem Kranken gestattet das Bett zu verlassen. Die Nahrung sei bis zur sicher vollendeten Heilung von flüssiger oder breiartiger Beschaffenheit. Dünne nicht stark gesalzene Bouillon von Kalbs- oder Hühnerfleisch mit Sago oder Gries gekocht, Bouillon mit fein zerriebenem Fleisch (*Soupe à la reine*), Weissbier mit Eigelb und Zucker (*Potus confortans Hufelandi*), frische Milch. Die Mahlzeiten

seien so seltene, die Nahrungsmittel so nahrhaft als möglich. Zum Getränk gleich nach der Operation etwas Wein, Wein und Wasser, dann kleine Mengen Wasser, Eisstückchen in den Mund genommen, Fruchteis, Mandelmilch.

Bei starker entzündlicher Reizung des Gaumensegels lässt man den Mund mit Emser Kränchen, bei der bisweilen vorkommenden reichlichen Absonderung eines sehr zähen, glasigen Schleims, mit sehr verdünnter Alaunlösung, bei stellenweis eintretender Eiterung mit Flieder- oder Chamillenthee, welchen etwas Myrrhentinctur zugesetzt wird, von Zeit zu Zeit ausspülen.

Das Verhalten des vereinigten Gaumensegels ist nach dieser Operation dasselbe, wie nach der Staphylorrhaphie. An dem *Involucrum palati* habe ich ein Blasswerden oder livide Färbung der Ränder weder unmittelbar nach der Operation, noch später eintreten sehen. Gangraen ist in keinem Falle beobachtet worden. Die Färbung des vereinigten Ueberzugs des harten Gaumens, bleibt bis zur vollendeten Heilung so ziemlich die normale, d. h. eine blassrothe, während an dem Gaumensegel schon am Tage nach der Operation eine mehr oder weniger ausgedehnte dunkle Röthung aufzutreten pflegt. Sehr markirt ist dagegen die Schwellung des neugebildeten Gaumens, welche schon vor Ablauf der ersten 24 Stunden bemerkbar, bis zum 4. Tage nach der Operation ihren Höhepunkt erreicht, um dann sehr allmählig wieder abzunehmen. Diese, auf Rechnung des abgelösten Periosts allein zu bringende Schwellung hat zur Folge, dass die klaffenden Seiteneinschnitte durch das *Involucrum palati*, in deren Grunde der knöcherne Gaumen entblösst zu Tage lag, schon am Tage nach der Operation bis zur genausten Berührung der Schnittränder und vollständigen Verdeckung der Knochenfläche, wieder verschwinden. Erfolgt die Heilung per primam intentionem, so bekömmt man die Einschnitte und den entblösst gewesenen Knochen überall nicht wieder zu sehen, und die Einschnitte wie die genähte Wunde verheilen unmittelbar. Tritt Eiterung ein, so nimmt die Schwellung des Gaumenüberzugs aller-



dings wieder ab, und es können sich die Einschnitte wieder öffnen, klaffen jedoch nie wieder in derselben Weite wie gleich nach der Operation.

Diese Erscheinung, die wir bei allen Periostüberpflanzungen beobachtet haben, hängt von Schwellung des Periosts ab.

Eine nekrotische Exfoliation der ihres Periosts beraubten Knochenfläche haben wir in keinem der bis jetzt operirten Fälle beobachtet.

Sieht man den geheilten Gaumen einige Zeit nach der Operation an (Taf. VI. zeigt die Heilung sechszehn Tage nach der Operatlon), so findet man die normalen Formverhältnisse in einem Grade wieder hergestellt, wie es kaum nach irgend einer plastischen Operation in so früher Zeit der Fall ist, und wie man es bei so ausgedehnter Spaltung nicht für möglich halten sollte.

Das Periost des abgelösten Gaumenüberzugs verklebt, wie es scheint sofort mit der Knochenfläche, an welche es angelegt worden. Aus diesem Grunde weichen die nach der Mittellinie hin verzogenen Lappen nicht wieder in ihre alte Lage zurück, und es wird die Gaumenspalte selbst dann um ein sehr Bedeutendes kleiner, wenn die Heilung der Spaltränder ausgeblieben ist. (Krankengeschichte No. 3.).

Die periostale Fläche des neugebildeten Gaumens ist der Verknöcherung fähig, und es kann dadurch in der ganzen Ausdehnung der früheren Knochenspalte ein knöchernes Gaumengewölbe von, wie es scheint, bedeutender Dicke neu erzeugt werden. In dem ersten, vollständig geheilten Fall (No. 1.) war die Knochenbildung offenbar schon in grosser, wenn auch nicht in der ganzen Ausdehnung der früheren Spalte erfolgt, als der Knabe, fünf Wochen nach der Operation die Anstalt verliess. In dem zweiten Fall dagegen (No. 2. Taf. VII., VIII.) konnten wir die Knochenneubildung schon in der achten Woche nach der Operation in der ganzen Ausdehnung der Spalte durch die Acupunctur mit Sicherheit constatiren. Die an den verschiedenen Punkten im Bereich der Spalte, selbst da, wo der Abstand ihrer Ränder

1" und darüber betragen hatte, durch die Schleimhaut eingestossenen Acupuncturnadeln stiessen überall auf solide Knochen- substanz, und drangen selbst bei kräftigem Druck durch dieselbe nicht hindurch. Dieselbe solide Knochenbildung konnten wir in dem fünften Fall constatiren.

Diese Beobachtung liefert den Beweis, dass durch Transplantation des Periosts beim Menschen, unter gewissen, dem Regenerationsvermögen desselben angepassten Modificationen der Operation (d. h. Transplantation des Periosts mit den anliegenden Weichtheilen) eine so vollständige Knochenneubildung erzielt werden kann, wie sie bei Thieren bis jetzt wenigstens nicht beobachtet ist.

Zur leichteren Uebersicht stelle ich die von mir bis jetzt operirten 5 Fälle tabellarisch zusammen.

| No. | Alter.                | Spaltform.  | Operation.   | Erfolg.  |
|-----|-----------------------|---|--|--|
| 1.  | 13½ Jahr alter Knabe. | Spaltung des Alveolarfortsatzes u. des ganzen harten und weichen Gaumens.                       | Staphylorrhaphie 6. Febr. Uranoplastik 11. Mai.                                    | Vollständige Heilung mit Knochenbildg.   |
| 2.  | 24jähriges Mädchen.   | Spaltung des Alveolarfortsatzes u. des ganzen harten und weichen Gaumens.                       | Staphylorrhaphie u. Uranoplastik in einer Sitzung.                                 | Trennung des Gaumensegels, vollständige Heilung des harten Gaumens, vollständige Knochenbildung. |
| 3.  | 16jähriges Mädchen.   | Doppelseitige Spaltung des hart. Gaumens bis an Proc. alveolaris mit Spaltung des Gaumensegels. | Staphylorrhaphie u. Uranoplastik in einer Sitzung.                                 | Ausbleiben der Vereinigung. Gaumenspalte um $\frac{3}{4}$ enger geworden.                        |
| 4.  | 25jähriges Mädchen.   | Spaltung des Velum u. d. pars horizontalis oss. palatini.                                       | Staphylorrhaphie 1859, Uranoplastik 1861 zum Verschluss d. 6''' lg. 4''' br. Oeffn | Heilung des Defects im palatum durum.  |
| 5.  | 22jähriges Mädchen.   | Angeborener Mangel d. linksseitigen os intermaxillare.  | Uranoplastik.  | Vollständige Heilung mit Knochenneubildung.  |



Aus diesen Resultaten kann man schliessen, dass der Verschluss des harten Gaumens nach dieser Methode sicherer gelingt, als die Vereinigung des Gaumensegels, und dass selbst dann noch eine bedeutende Verengerung der Spalte erzielt wird, wenn die Vereinigung der Spaltränder in der ganzen Länge ausgeblieben war.

Hieran knüpft sich unmittelbar die sehr wichtige, nur durch Erfahrungen zu beantwortende Frage, ob man besser thue, die Staphylorrhaphie und Uranoplastik gleichzeitig, oder nach einander zu verschiedenen Zeiten auszuführen, und, wenn letzteres rathsam, ob man die Staphylorrhaphie oder die Uranoplastik zuerst machen solle? Jedenfalls wird eine neue Reihe von Erfahrungen erforderlich, um diese so wichtige Frage zur definitiven Entscheidung zu bringen. Da aber der Verschluss des harten Gaumens mehr Sicherheit zu bieten scheint und, wenn dieser zu Stande gekommen, die Hälften des Gaumensegels eine bedeutende Annäherung erfahren haben, so neige ich mich zu der Ansicht hin, dass man zuerst die Uranoplastik vornehmen und die Staphylorrhaphie später nachfolgen lassen solle.

Durch meine bisherigen Operationen habe ich den Eindruck bekommen, als wenn die Uranoplastik weniger eingreifend sei, als die Staphylorrhaphie, namentlich wenn bei derselben grosse seitliche Schnitte durch die Gaumensegelhälften gemacht werden. Bei dem ersten meiner Operirten (No. 1.) waren die Reactionserscheinungen nicht stärker, wie man sie bei dem günstigsten Verlauf der Staphylorrhaphie zu beobachten pflegt. Die Operation des dritten Falls dagegen war von sehr heftigen Fiebererscheinungen gefolgt und von sehr reichlicher Absonderung eines gallertartigen, zähen Schleims im ganzen Bereich des stark geschwollenen und dunkel gerötheten Gaumensegels. Gerade in diesem Fall aber hatte das sehr zarte junge Mädchen die Operation fast ohne Schmerzensäusserungen auffallend gut vertragen, und dieselbe war in der That weniger eingreifend als die erste und zweite Operation gewesen. Ich halte mich daher um so mehr berechtigt, die Heftigkeit der Reactionserscheinungen auf

eine, vor der Operation nicht erkennbare, grössere individuelle Verletzbarkeit der Patientin zu schieben, als Fieber und lokale Entzündungserscheinungen von noch weit grösserer Heftigkeit, natürlich stets mit ausbleibender Heilung, auch nach der Staphylorrhaphie allein beobachtet werden. Derartige Fälle sind von Dieffenbach (Chirurg. Erfahrungen 4. Abthlg. S. 199), Roux (a. a. O. S. 307 und S. 323) u. A. beobachtet worden, und ich selbst habe ähnliche Erfahrungen gemacht. Jedenfalls ist nach der alleinigen Uranoplastik das Schlingen sehr wenig behindert, und die Ernährung der Kranken leidet daher nicht.

Wenn zahlreiche Erfahrungen gezeigt haben, dass bei totaler Spaltung des harten und weichen Gaumens, die alleinige Vereinigung des letzteren schon eine sehr erhebliche Verbesserung der Sprache zur Folge hat, so liess sich a priori erwarten, dass dieses nach ebenfalls gelungenem Verschluss des harten Gaumens in noch weit höherem Grade der Fall sein werde. Die Richtigkeit dieser Voraussetzung zeigte sich in recht bestimmter Weise bei Beobachtung des ersten Falls (No. 1.). Die vor der Operation noch so undeutliche Sprache, dass viele Wörter ganz unverständlich blieben, war nach vollendeter Heilung nach allen Seiten hin verständlich geworden, hatte aber noch den eigenthümlich dumpfen Nasalton behalten, den man bei Lähmungen des Velum, und nach vollständiger Heilung der alleinigen Gaumensegelspalte noch lange Zeit zu beobachten pflegt. Täglich angestellte Lautir- und Sprechübungen führten eine mit jedem Tage wachsende Reinheit der Sprache herbei. Die durch die Staphylorrhaphie Geheilten bleiben, theils aus Gewohnheit, theils aus Befangenheit, weil der Sprachfehler noch immer nicht ganz gehoben ist, fast eben so wortkarg, als vor der Operation. Man muss sie demnach zum Sprechen zwingen, weil die fehlerhafte Action der Zungen- und Gaumenmuskeln nur durch eine zweckmässige Vokal-gymnastik allmählig zur Norm zurückgeführt werden kann.

Um Vieles günstiger und schneller würde sich ohne Zweifel die Sprache entwickeln, wenn die Operation in früher Kindheit gemacht werden könnte, und es bekümmert mich jedesmal, wenn



mir zarte Kinder mit Gaumenspalten zugeführt werden, und ich die Erklärung abgeben muss, dass vor Ablauf des 12—15ten Lebensjahres an eine Operation nicht zu denken sei.

Versuche das gespaltene Gaumensegel im zarten Kindesalter zu operiren, sind nur sehr selten und zwar — wenn man von der mehr als zweifelhaften Operation des Zahnarztes Le Monnier (S. 1. Anmrkg.) absieht — stets ohne Erfolg gemacht worden. Ebel (v. Graefe u. v. Walther's Journ. Bd. 6. 1824. S. 79) vereinigte das alleingespaltene Gaumensegel bei einem Kinde von 6 Jahren, ein französischer, von Roux nicht genannter Operateur (Roux a. a. O. S. 295) bei einem Kinde von 4 Monaten. Ich habe bei Kindern von 10, 12 und 13 Jahren mit vollständigem Erfolg operirt, und kann daher Roux, welcher die Operation bei Kindern von 13—14 Jahren drei Mal vergeblich machte (a. a. S. 300) nicht beitreten, wenn er dieses Alter von der Operation noch ausschliessen will. Dagegen habe ich zwei Kinder von  $1\frac{1}{4}$  und  $2\frac{1}{2}$  Jahren mit unglücklichem Erfolg operirt, obwohl die Vereinigung sehr schön zustandegekommen war. (Ich werde beide Fälle bei einer anderen Gelegenheit ausführlich mittheilen).

Die Schwierigkeiten der Staphylorrhaphie bei Kindern, wenn sie gleich unbeschreiblich gross sind, lassen sich überwinden, und dürften dieselbe gewiss nicht contraindiciren. Die Verklebung der Wundränder kann auch in der ganzen Ausdehnung gelingen, wie ich in beiden Fällen erfahren habe. Allein die Ernährung der Kinder leidet immer etwas, weil sie der Schmerzen beim Schlingen wegen, nicht zu bewegen sind Nahrung in genügender Menge zu sich zu nehmen, und besonders bereitet die Entfernung der Suturen, wie mir scheint, unüberwindliche Schwierigkeiten. Die Kinder verfallen daher am 6.—8. Tage nach der Operation, bevor noch die Nähte sämmtlich entfernt sind, die Stichöffnungen fangen an zu eitern und das bereits verheilte Gaumensegel trennt sich wieder.

Wenn aber die Behauptung Roux's, dass die Staphylorrhaphie bei zarten Kindern lebensgefährlich sei (a. a. O. S. 295),

durch keine einzige Erfahrung gerechtfertigt erscheint, so müssen weitere Versuche gestattet, selbst geboten sein. Da die Uranoplastik keine erheblichen Schlingbeschwerden setzt, so müsste man mit dieser beginnen und wenn die Heilung des harten Gaumens gelungen, durch eine Reihe nachfolgender Operationen, von denen jede einzelne nur eine kleine Strecke verwunden dürfte, die Vereinigung des Gaumensegels zu erreichen suchen.

No. 1. Totale Spaltung des harten und weichen Gaumens.  
Staphylorrhaphie und Uranoplastik. Heilung.

Ernst Strehlow, 13½ Jahre alt, aus Pollnow bei Köslin, ein sehr verständiger und kräftig entwickelter Knabe, aus einer gesunden Familie stammend, war mit linksseitiger Lippenspalte und totaler Gaumenspalte geboren. Die Lippenspalte war bald nach der Geburt, jedoch ohne Erfolg, operirt worden, und erst durch eine zweite, im 2. Lebensjahre unternommene Operation gelang die Heilung derselben. Zur Heilung der Gaumenspalte wurde er in die Klinik aufgenommen.

Die Spaltung des harten und weichen Gaumens bietet genau dieselbe Ausdehnung und überhaupt dieselben Verhältnisse dar, wie sie in Taf. VII. wiedergegeben sind. Das Gaumensegel ist in der Mitte gespalten und kräftig entwickelt; der Spalt im harten Gaumen verläuft links von der Nasenscheidewand, ist im Bereich der Ossa palatina  $\frac{1}{4}$  Zoll breit und endigt, allmählig schmaler werdend, dicht hinter dem linksseitigen Schneidezahn in einer Breite von 2 Linien. Der Processus palatinus des Oberkiefers und Pars horizontalis ossis palatini rechter Seite steigen von dem Alveolarfortsatz senkrecht in die Höhe, in einer Richtung mit dem Vomer und der Nasenscheidewand, während die genannten Knochentheile an der linken Seite in Form einer schmalen Knochenleiste vorspringen und mehr horizontal gestellt sind. Der Alveolarfortsatz des Oberkiefers mit seinen Zähnen ist rechterseits normal gestellt, linkerseits etwas schräg gegen die Mundhöhle gerichtet. Ein Schneidezahn der linken Oberkieferhälfte fehlt; der andere vorhandene ist schräg gestellt und schliesst die Gaumenspalte nach vorn ab. Die Sprache des Knaben ist im höchsten Grade unverständlich.

Am 6. Februar 1861 verrichtete ich die Staphylorrhaphie, nachdem der Knabe durch die gewöhnlichen Uebungen und Bepinselungen des Gaumensegels zur Operation vorbereitet worden war. Die wundgemachten Spaltränder des Velum wurden durch 5 Seidennähte genau vereinigt, die Muskeln desselben durch 2 Seiteneinschnitte getrennt.

7. Febr. Geringe Reaction, Halsschmerzen und Schlingbeschwerden. Hydropatische Einwickelung des Halses. Infusum Sennae.



10. Febr. Pat. befindet sich wohl. Eine Sutura entfernt.

15. Febr. Die übrigen Nähte werden entfernt. Die Vereinigung ist vollständig. Die Seiteneinschnitte sind vernarbt.

11. Mai. Der Knabe hat sich von der ersten Operation vollständig erholt. Die Sprache ist um vieles verständlicher, der Spalt im harten Gaumen um 1—1½ Linie enger geworden.

Uranoplastik. Von dem oberen Rande des vereinigten Gaumensegels aus wurden die Spaltränder des harten Gaumens, links durch Abtragung eines dünnen Saums, rechts durch einen einfachen, an der Grenze des Involucrum palati und der Schleimhaut der Nasenscheidewand verlaufenden, bis auf den Knochen dringenden Schnitt, in ihrer ganzen Länge wund gemacht. Von diesem Schnitt aus wurde mit dem hakenförmigen Raspatorium das Periost sammt der Schleimhaut des Palatum durum vom rechtsseitigen Rande des Knochenspalts losgelöst, sodann mit Hülfe des gebogenen Elevatoriums in der ganzen Ausdehnung vom Processus palatinus des Oberkiefers und, in Verbindung mit dem Gaumensegel, von der Pars horizontalis ossis palatini abgehoben. Ein zweiter, bis auf den Knochen gehender Einschnitt verläuft hart an der Innenseite der linksseitigen Zahnreihe des Oberkiefers bis in das Gaumensegel, und dient als Angriffspunkt, um Periost und Schleimhaut von der linksseitigen Hälfte des harten Gaumens in derselben Weise abzulösen. Hierdurch war Folgendes erreicht: das Involucrum palati ist von der angrenzenden Schleimhaut der Nasenscheidewand an bis an das Zahnfleisch von der rechtsseitigen Hälfte des harten Gaumens abgelöst und senkt sich herab in Form eines dicken, starren Hautlappens, welcher nach Aussen mit dem Zahnfleisch zusammenhängt, nach Hinten in das vom Gaumenbein abgelöste Velum palatinum sich continuirlich fortsetzt. Der mucös-periostale Ueberzug der linksseitigen Gaumenhälfte dagegen ist von dem Zahnfleisch einerseits, vom linksseitigen freien Rande der Gaumenspalte andererseits abgetrennt, und von der ganzen Fläche des Processus palatinus und Pars horizontalis ossis palatini abgelöst, hängt nur vorn, im Bereich des linksseitigen Hunds- und Schneidezahns, mit dem Zahnfleisch zusammen und setzt sich nach Hinten in die vom Os palatinum abgelöste linke Gaumensegelhälfte continuirlich fort.

Durch diese Ablösung war das Involucrum palati beider Oberkieferhälften so vollständig beweglich und verschiebbar geworden, dass die genaueste Vereinigung durch fünf Seidennäthe möglich war, und die Gaumenspalte in ihrer ganzen Länge vollständig geschlossen werden konnte. Die Operation hatte ¼ Stunde gedauert, war auf keinerlei Schwierigkeiten gestossen und von unerheblicher Blutung begleitet gewesen.

12. Mai. Schlaf gut, Schmerzen und Schlingbeschwerden gering. Die

Wundränder liegen auf das Vollkommenste aneinander. Nasse Cravatte, Inf. Sennae comp., flüssige Nahrungsmittel.

14. Mai. Seit gestern leichte Fieberbewegung und etwas mehr Schmerzen im Halse. Der Ueberzug des harten Gaumens, durch Schwellung des Periosts sehr massenhaft geworden, wölbt sich gegen die Mundhöhle hervor, ist von normaler, blassrother Färbung, schliesst im Bereich der Suturen auf das Genaueste zusammen und hat den linksseitigen Einschnitt vollständig verwischt.

19. Mai. Pat. ist fieberfrei. Die erste Suture entfernt. Nachdem am 23. Mai zwei folgende und am 24. die beiden letzten Suturen entfernt worden, zeigt sich die Heilung *prima intentione* in der ganzen Länge vollendet.

27. Mai. Nachdem Pat. heute, am 16. Tage nach der Operation, zum ersten Male das Bett verlassen, wurde die Zeichnung Taf. VI. angefertigt. Auf dieser ist die Narbe in der Mittellinie der geschlossenen Gaumenspalte, und ebenso der vernarbte Seiteneinschnitt an der Innenseite des linken Alveolarfortsatzes noch deutlich erkennbar. Jetzt — 4 Wochen nach der Operation — sind diese Narben nur noch mit Mühe zu entdecken, und die Färbung wie die Form und Wölbung des harten Gaumens eine vollständig normale geworden.

Am 29. Mai wurde der geheilte Knabe in der Berliner med. Gesellschaft vorgestellt (Deutsche Klinik 1861, No. 24., S. 232.), am 24. Juni in seine Heimath entlassen. Bei genauer Palpation des neugebildeten harten Gaumens im Bereich der früheren Spalte, bot dieser in der grössten Ausdehnung, bereits eine knöcherne Consistenz dar, während an einzelnen Punkten die Knochenneubildung offenbar noch nicht zu Stande gekommen war. Der Knabe wird zu Anfang des Winters zur Verbesserung der Form seiner Oberlippe in die Anstalt wieder aufgenommen werden, und uns dadurch die Gelegenheit geboten sein, die Ausdehnung der Knochenbildung zu controliren.

No. 2. Totale Spaltung des harten und weichen Gaumens. Staphylorrhaphie und Uranoplastik in einer Sitzung. Heilung des harten Gaumens mit vollständiger Knochenneubildung. Nichtvereinigung des Gaumensegels. (Taf. VII. VIII.)

Marie Müller, 24 Jahre alt, aus Lubochow bei Kalau, stammt aus einer gesunden Familie, in welcher Gaumenspalten bis dahin nicht vorgekommen sein sollen. Sie selbst ist früher niemals erheblich krank, namentlich nicht scrophulös gewesen, und seit ihrem 15. Jahre regelmässig menstruiert. Seit dem December 1860 leidet Pat. an einer profusen Eiterung aus dem rechten Nasenloch, und die Untersuchung ergiebt eine Necrose im Bereich der Concha infima und des Processus nasalis des Oberkiefers. Wodurch dieses Leiden



veranlasst worden, ist nicht auszumitteln. Das sehr blass aussehende Mädchen ist mit linksseitiger Lippenspalte und totaler Gaumenspalte geboren. Erstere war 14 Tage nach der Geburt operirt und glücklich vereinigt worden. Wie es aber häufig geschieht bei gleichzeitig vorhandener, sehr breiter Gaumenspalte, so war auch hier die Form der linksseitigen Oberlippenhälfte nicht vollständig zur Norm zurückgeführt worden. Der linke Nasenflügel ist eingesunken, weit in die Wange hineingezogen, die Nasenspitze schief gestellt, nach rechts gewendet. Unter dem linken Nasenloch befindet sich eine rundliche Oeffnung, durch die man mit der Sonde in die vereinigte Nasen-Mundhöhle eindringt. Der Lippensaum zeigt im Bereich der Operationsnarbe einen ziemlich erheblichen Einkniff.

Das Gaumensegel ist in der Mittellinie gespalten, kümmerlich entwickelt. Der sehr breite Spalt des harten Gaumens endigt vorn zwischen dem linksseitigen Schneidezahn und Hundszahn des Oberkiefers. Die grösste Breite der  $2\frac{1}{4}$  Zoll langen Knochenspalte befindet sich im Bereich der Pars horizontalis ossis palatini und beträgt  $1\frac{1}{2}$  Zoll. Im Bereich des vorderen Endes der Gaumenfortsätze des Oberkiefers ist dieselbe  $\frac{1}{2}$  Zoll, dicht hinter dem Alveolarfortsatz nur 3 Linien breit. Die Form und die Entwicklung des Gaumenfortsatzes des Oberkiefers ist eine abnorme. Der rechtsseitige Processus palatinus steigt vom Alveolarfortsatz senkrecht in die Höhe und fiesst mit seinem oberen Rande mit der Nasenscheidewand (Vomer) zusammen. Der linksseitige Processus palatinus, ebenfalls senkrecht gestellt, bildet eine 3 Linien breite Knochenleiste, deren oberer Rand gegen die Nasenhöhle gerichtet ist. Die rechte Oberkieferhälfte enthält 4 Backzähne, 1 Hund- und 2 Schneidezähne, in der linken fehlt ein Schneidezahn, und der vorhandene monströs kleine, den Gaumenspalt nach vorn begränzende Schneidezahn ist schräg gestellt. Uebrigens sind alle Zähne gesund und normal entwickelt. Die Zahnreihe der rechten Oberkieferhälfte hat die normale senkrechte Stellung und greift auf die Kauflächen der unteren Zahnreihe. Der Alveolarfortsatz der linken Oberkieferhälfte ist schräg nach einwärts, und die Kauflächen der Zähne gegen den Gaumenspalt gerichtet. Der ganze Oberkiefer ist im Vergleich zum Unterkiefer schwächer entwickelt.

Die Sprache ist im höchsten Masse mangelhaft und unverständlich. Pat. ist von blassem, etwas chlorotischem Aussehen, übrigens seit ihrem 15. Lebensjahre regelmässig menstruiert und niemals erheblich krank gewesen. Seit December 1860 leidet Pat. an Eiterung aus dem rechten Nasenloch, welche durch Necrose der unteren Nasenmuschel und eines Theils des Processus nasalis dieser Oberkieferhälfte veranlasst ist. Wodurch dieses Knochenleiden entstanden, ist nicht zu ermitteln. Ueberhaupt werden die anamnestischen Momente von der wortkargen, oft ganz unverständlichen Patientin sehr

mangelhaft angegeben. Ihre Aufnahme wurde durch die erwähnte Necrose veranlasst.

Am 13. Mai d. J. wurde zunächst die nekrotische untere Nasenmuschel der rechten Seite extrahirt und in den folgenden Tagen die Uebungen an- gestellt, um die Kranke zur Operation am Gaumen vorzubereiten. Diese würde ich freilich lieber auf eine spätere Zeit verschoben haben, weil das blasse, etwas gedunsene Aussehen der Kranken in Bezug auf die Heilung keine günstigen Aussichten eröffnete und die Gaumenspalte von einer Aus- dehnung war, wie ich sie bei Individuen dieses Alters noch nicht gesehen hatte. Die Verhältnisse der Patientin gestatteten jedoch eine längere Vorkur nicht und machten ihr späteres Wiederkommen zur Operation zweifelhaft.

Am 29. Mai d. J. machte ich daher die Uranoplastik und Staphylor- raphie. Nachdem die Spaltränder des Gaumensegels zunächst wund ge- macht worden, trug ich mit einem starken Scalpell ebenso einen schmalen Streifen von dem linksseitigen Rande der Oberkieferspalte ab, wobei die Schnitte bis in den Knochen geführt wurden. Sodann durchschnitt ich in derselben Weise die Bedeckungen des rechtsseitigen Spaltrandes in seiner ganzen Länge, an der Grenze des Septum narium. Das rechte, winklicht gebogene Raspatorium wurde nun in den Schnitt eingesetzt, mit seiner Schneide fest gegen den Knochen angestemmt, und das Periost sammt der Gaumenschleimhaut von demselben abgezogen. Zur ferneren Ablösung, und besonders zur Abhebung dieser Membranen sammt dem Gaumensegel von der Fläche des Os palatinum, erwiesen sich die Elevatorien als sehr nützlich. Sodann führte ich einen Schnitt hart an der linksseitigen Zahnreihe des Oberkiefers bis in den Knochen und löste die Gaumenschleimhaut sammt dem Periost in derselben Weise ab, ebenso endlich einen Schnitt hart an der Innenseite der rechtsseitigen Zahnreihe. Diese beiden Schnitte wurden durch das Gaumensegel bis nahe an den unteren Rand desselben nach abwärts geführt und dabei die Muskeln desselben durchschnitten. Mit Hülfe der ge- bogenen Elevatorien wurde nun die Gaumenschleimhaut sammt dem Periost von beiden Seiten des gespaltenen Gaumens abgelöst und das Gaumensegel mittelst Durchschneidung seines hinteren Schleimhautüberzugs vom hinteren Rande des Palatum dur. getrennt, so dass die Verbindung mit dem Knochen nur an vier Punkten erhalten wurde, nämlich am vorderen Ende der Gaumen- spalte hinter den Schneide- und Hundszähnen und in der Gegend der Fo- ramina pterygopalatina. Dagegen hing der Uebergang des harten Gaumens mit dem Gaumensegel ohne jegliche Unterbrechung zusammen. Die beiden Hälften des Gaumenüberzugs und Gaumensegels waren nun vollständig ver- schiebbar und legten sich fast von selbst gegeneinander.

Die Operation war anfangs durch die Unruhe der Patientin und die starken Haemorrhagien, welche aus den bis auf den Knochen geführten Ein-



schnitten stattfanden, im höchsten Masse erschwert und häufig auf längere Zeit unterbrochen. Die Anlegung der Nähte erfolgte sehr rasch, so dass die ganze Operation in 1½ Stunden beendet werden konnte. Die ersten Suturen legte ich durch den abgelösten Ueberzug des harten Gaumens dicht hinter den Schneidezähnen, die letzte durch die Uvula. Im Ganzen wurden 12 Nähte angelegt und, nachdem diese in ihrer Reihenfolge von vorn nach hinten geschlossen, die ganze Gaumenspalte vollständig verdeckt. Die Wundränder der vereinigten Weichtheile berührten sich auf das Genaueste ohne jegliche Spannung.

Die durch die Operation etwas erschöpfte Kranke nahm einige Löffel Wein und wurde ins Bett gebracht. Eine Nachblutung erfolgte nicht.

30. Mai. Pat. hat die Nacht fast gar nicht geschlafen; Puls 100, Schmerzen in der Wunde mässig; Schlingbeschwerden dagegen beträchtlich. Das Volumen des abgelösten *Involucrum palati duri* ist durch Schwellung des Periosts erheblich vermehrt, so dass die an den Zahnreihen verlaufenden Einschnitte, von denen der rechtsseitige etwa 5, der linksseitige 3 Linien breit gleich nach der Operation klaffend gewesen war, nunmehr kaum wahrgenommen werden konnten. Nasse Cravatte um den Hals.

31. Mai. Anschwellung und Schlingbeschwerden noch vermehrt. Schlaf mässig; Puls 90.

1. Juni. Pat. hat die Nacht ziemlich gut geschlafen. Puls 90. Abnahme der Anschwellung und der Schlingbeschwerden. Die Wundränder liegen genau aneinander, und sehen sehr gut aus. Wegen mangelnder Stuhlentleerung *Infus. Sennae composit.*

2. Juni. In dem rechtsseitigen Einschnitt zeigt sich etwas Eiterung.

4. Juni. Schlaf gut, Puls 84, Eiterung der Einschnitte an der Innenseite beider *Processus alveolares* ziemlich reichlich. Die vereinigte Wunde sieht sehr gut aus. Anschwellung vermindert, Schlingbeschwerden noch immer nicht ganz gehoben. Pat. geniesst Fleischbrühe, Milch, und besonders gern Weissbier mit Eigelb und Zucker. Die geschwollenen Weichtheile werden zweimal täglich mit *Tr. myrrhae* bepinselt. Mundwasser von Chamillenthee mit Zusatz von Myrrhentinctur.

6. Juni. Im unteren Rande des vereinigten Gaumensegels haben 3 Nähte durchgeschnitten; im Uebrigen schliessen die Wundränder genau an einander und sehen gut aus.

8. Juni. Der Ueberzug des harten Gaumens und die obere Hälfte des Gaumensegels sind vollständig geheilt, bei noch liegenden Nähten. Die untere Hälfte des Gaumensegels hat sich in der Breite eines Querfingers wieder getrennt. Das Gaumensegel ist noch immer stark geschwollen und geröthet.

11. Juni. Die Nähte aus dem harten Gaumen werden entfernt. Die

Vereinigung ist in der ganzen Länge desselben prima intentione erfolgt und nur hinter den Schneidezähnen eine nadelknopf-grosse Oeffnung zurückgeblieben. Die Vereinigung des Gaumensegels ist nicht erreicht worden, seine Spaltränder aber, in Folge der Heilung des harten Gaumens, bedeutend näher gerückt.

20. Juni. Eine nochmalige Untersuchung der rechten Nasenhöhle ergibt das Vorhandensein eines zweiten grossen Sequesters, der nach der Entfernung der Concha zwar schon gefühlt worden war, jedoch damals noch nicht gelöst schien. Die Entfernung desselben wird noch aufgeschoben, weil Pat. noch sehr angegriffen ist und anaemisch aussieht. Ferrum lacticum.

28. Juni. Extraction des Sequesters in der Chloroformnarkose. Es zeigt sich, dass der entfernte Sequester ein ziemlich grosses Stück des Process. nasalis mit einem Theil des Processus palatinus des Oberkiefers ist.

18. Juli. Der im Bereich des linken Nasenlochs nach der Hasenschartenoperation zurückgebliebene Defect der Oberlippe wird durch eine plastische Operation verschlossen und dabei die Stellung des weit in die Wange hinein verzogenen Nasenflügels verbessert. Die Heilung erfolgte per primam intentionem.

Die am 29. Juli — acht Wochen nach der Gaumenoperation — vorgenommene Untersuchung ergibt Folgendes (Taf. VIII.): Der harte Gaumen ist, bis auf die erwähnte kleine Oeffnung hinter den Schneidezähnen, in seiner ganzen Länge wieder hergestellt. Die in der Mittellinie verlaufende Narbe bildet eine seichte Furche. Die zu beiden Seiten dieser Narbe befindlichen Hälften des harten Gaumens wölben sich gegen die Mundhöhle etwas vor und widerstehen dem Fingerdruck überall als ein knochenhartes Lager. Die an verschiedenen Stellen durch das Involucrum eingesenkte, an der Spitze scharf geschliffene Acupuncturnadel durchdringt, selbst bei kräftigem Druck, die neugebildete Knochenmasse nicht; auch die in der Mittellinie als Furche verlaufende Narbe hat eine feste, mit der Nadel nicht zu durchbrechende Knochenunterlage. Der neue knöcherne Gaumen setzt sich durch eine Querfurche vom Velum palatinum deutlich und scharf ab. Der Abstand der beiden Gaumensegelhälften von einander beträgt 6 Linien, ist also um mehr als die Hälfte geringer als vor der Operation. Die Staphylorrhaphie wird demnächst wiederholt werden.

No. 3. Angeborene Spaltung des Gaumensegels und des harten Gaumens bis an den Alveolarfortsatz. Staphylorrhaphie und Uranoplastik in einer Sitzung. Ausbleiben der Heilung. Bedeutende Verengerung der Spalte.

Fräulein Susanne S. aus E. wurde am 2. Juni d. J. in das Königl. Klinikum aufgenommen. Der Körperbau der 16 Jahre zählenden Patientin ist



gracil, bei lebhaftem Colorit und durchsichtiger Haut. Abgesehen von Neigung zu katarrhalischen Anfällen und zeitweisen Menstrualanomalien, ist sie stets gesund gewesen. Oberlippe und Alveolarfortsatz des mit sehr schönen Zähnen versehenen Oberkiefers, durchaus normal entwickelt, zeigen keine Andeutung einer früher bestandenen Spaltung, doch ist der äussere Schneidezahn der linken Oberkieferhälfte etwas schräg gestellt. Beide Processus palatini und die Ossa palatina sind in der Mittellinie defect und verlaufen zu beiden Seiten der hinten 8<sup>''</sup>, vorn 5<sup>''</sup> breiten und 15<sup>''</sup> langen Knochenspalte, als 2<sup>''</sup> breite, horizontal gestellte Knochenleisten. In der Mitte der Gaumenspalte sieht man den Vomer als rothe, feine Leiste, zu beiden Seiten desselben die mittleren Nasenmuscheln als rothe Wülste (Taf. IX).

Operation am 12. Juni. Nachdem die Defectränder des weichen und harten Gaumens in der oben geschilderten Weise und Reihenfolge wund gemacht und das vordere abgerundete Ende der Spalte durch Fortsetzung der Schnitte und Ausschneiden eines kleinen Dreiecks, in ein spitzwinkliges verwandelt worden, führte ich an jeder Seite des harten Gaumens einen am hintersten Backzahn beginnenden, vorn zwischen dem 1. und 2. Schneidezahn endigenden, hart an der Innenseite der Zahnreihe verlaufenden Einschnitt durch Involucrum palati bis in den Knochen. Die hinteren Enden dieser Einschnitte wurden in der Richtung zum Hamulus pterygoides verlängert, sodann hier das sichelförmige Tenotom eingesetzt und die Muskeln des Velum in der S. 261. angegebenen Weise durchschnitten. Die Ablösung des mucös-periostalen Gaumenüberzugs begann in den Einschnitten an der Innenseite des Processus alveolaris, und schritt von hier allmählig gegen die Spaltränder zu vor. Nachdem dieselbe zuerst mit Hülfe des Raspatorium beschafft worden, setzte ich ein stark gekrümmtes Elevatorium (Tab. X. Fig. 4.) unter den Gaumenüberzug, und hob denselben ohne Schwierigkeit in seiner ganzen Ausdehnung vom Knochen ab. Endlich wurde der hintere Schleimhautüberzug des Velum vom hinteren Rande der Pars horizontalis oss. palatini abgeschnitten. Der Gaumenüberzug bildete nunmehr zwei Lappen, welche hinter den mittleren Schneidezähnen, dem Interstitium derselben gegenüber, in spitzem Winkel zusammenstossend, an jeder Seite hier eine etwa 3<sup>''</sup> breite Anheftungsbrücke an dem Alveolarrande behalten hatten, sich in das unverletzte Gaumensegel continuirlich fortsetzten, und wie zwei Hälften einer herunter gelassenen Gardine so gegen einander fielen, dass die wunden Spaltränder sich in der Mittellinie fast schon berührten. Nach Aussen von diesen Lappen lag die Knochenfläche des harten Gaumens an jeder Seite in der Ausdehnung von etwa 3<sup>''</sup> zu Tage. Die Spaltränder wurden nun in der oben geschilderten Weise durch 9 Knotennähte auf das Genaueste vereinigt.

Das muthige junge Mädchen hatte die Operation, welche genau eine Stunde gedauert, mit seltener Standhaftigkeit ertragen, und nur bei den Seiteneinschnitten durch Involucrum, nicht aber bei Abhebung desselben vom Knochen, ihre Schmerzen laut geäußert. Gegen Ende der Operation trat eine leichte Anwandlung von Ohnmacht ein. Die Blutung war nur im Anfange der Operation, während der Einschnitte bis auf den Knochen, ziemlich stark gewesen, stand aber bald von selbst ohne alles Zuthun. Obwohl die Operation in eine Zeit fiel, wo wir bei einer Hitze von 24—26° R. im Schatten, mit Nachblutungen mehrfach zu kämpfen hatten, erfolgte eine solche doch nicht. Nasse Cravatte um den Hals, häufiges Ausspülen des Mundes mit Eiswasser. Kleine Mengen Fruchteis.

13. Juni. Die Spaltränder berühren sich auf das Genaueste. Durch Schwellung des Periosts haben sich die Ränder der seitlichen Einschnitte dergestalt genähert, dass man nur an der linken Seite, die von einer dünnen Blutschicht verdeckte Knochenfläche noch sehen kann. Dabei hat sich der abgelöste Gaumenüberzug, wie man durch das Gefühl erkennen kann, auf das Genaueste an die Knochenfläche angelegt und scheint mit derselben fest verklebt zu sein.

Die Patientin hat die Nacht ziemlich ruhig geschlafen, klagt indessen über Schmerzhaftigkeit im Munde und Schlingbeschwerden. Grosse Pulsfrequenz, 132 in der Minute. Wegen mangelnder Ausleerung Infus. Sennae comp.; Abends Clysm. Nasse Cravatte um den Hals,

15. Juni. Die Wundränder liegen überall genau an einander; Schlingbeschwerden und Schmerzen im Halse wenig verändert. Fieber noch immer sehr heftig. Schlaf unruhig; grosse Erschöpfung der Kräfte.

17. Juni. Die Fiebererscheinungen haben etwas nachgelassen. Die vereinigte Wunde zeigt eine auffallend geringe Röthung und Turgescenz der Ränder. Die Schwellung des Periosts hat abgenommen. Von der ganzen Gaumenfläche, besonders am Velum, findet eine sehr profuse Absonderung eines zähen, froschleichenartigen Schleimes statt, welcher der Wunde und den Suturen fest anhängt und nicht entfernt werden kann. Eine Sutur in der Mitte des Gaumensegels hat durchgeschnitten. Ausspülen des Mundes mit Alaunsolution (℞ auf ℥vj destill. Wassers).

19. Juni. Die Fiebererscheinungen lassen mehr und mehr nach; der bis dahin ganz fehlende Appetit stellt sich wieder ein. Die profuse Schleimsecretion danert aber in derselben Weise fort, und verursacht der sehr erschöpften Kranken die grössten Beschwerden. Die Ränder des Gaumensegels haben sich vollständig wieder getrennt, nur die Ränder des harten Gaumens werden durch die noch liegenden Nähte in Annäherung gehalten, scheinen aber ebenfalls nicht geheilt zu sein.

25. Juni. Die Schleimabsonderung dauert noch immer fort. Das In-



volucrum palati hat sich ebenfalls wieder getrennt. Bei roborirender Diät und dem Gebrauch von Decoct. Chinae fangen die Kräfte an sich rasch zu heben.

Patientin verlässt Anfangs Juli die Anstalt, um im November die Operation wiederholen zu lassen. Die Gaumenspalte ist freilich in ihrer ganzen Länge wieder hergestellt, ist aber um  $\frac{2}{3}$  schmaler geworden, weil die wahrscheinlich sofort eingetretene Verklebung und Verwachsung des abgelösten Periosts mit der Knochenfläche das Zurückweichen der Spaltränder unmöglich machte.

Nr. 4. Angeborene Spaltung des weichen und des harten Gaumens bis an die Processus palatini. Staphylorrhaphie und Uranoplastik. Heilung bis auf eine kleine Oeffnung im Gaumensegel.

Cäcilie Lewin, 24 Jahre alt, aus Schubin, ein körperlich sehr kräftiges, geistig sehr schwach entwickeltes Mädchen, wurde am 28. Mai 1859 in die Klinik aufgenommen. Drei ihrer Geschwister sind mit Gaumenspalten zur Welt gekommen. Die totale Spaltung des Gaumensegels, dessen Entwicklung ziemlich kümmerlich ist, setzt sich bis an die Processus palatini fort, und es ist der ganze horizontale Theil der Ossa palatina gespalten. Der übrige harte Gaumen und der Alveolarfortsatz normal gebildet, doch sind die Schneidezähne unregelmässig und etwas schräg gestellt.

Staphylorrhaphie 29. Juni 1859. Nachdem die Spaltränder in der ganzen Länge wund gemacht worden, führte ich die Seitenschnitte durch das Gaumensegel, nach Vorn weiter durch die Schleimhaut des harten Gaumens, und löste die letztere durch mühsame Präparation und Abschaben mit dem Myrthenblatt einer Sonde vom Gaumen ab. Mit Hülfe meines Nadelwerkzeugs legte ich nun die zwei oberen Suturen durch die abgelöste Schleimhaut des harten Gaumens und weitere sechs Näthe durch das Gaumensegel an. Unruhe und Widerspenstigkeit der Patientin, die grösstentheils mit Gewalt gehalten werden musste, machte die Operation zu einer sehr mühevollen.

30. Juni. Das Gaumensegel ist ziemlich stark geschwollen und geröthet. Die Näthe liegen jedoch gut. Der rechte Spaltrand erscheint im Bereich der beiden oberen Suturen missfarbig.

2. Juli. Der rechte Spaltrand und ein kleiner Theil des linken ist, so weit die Schleimhaut des harten Gaumens abgelöst, brandig geworden, und die Gangraen erstreckt sich etwas in das Gaumensegel hinein.

5. Juli. Der nekrotische Theil der Gaumenschleimhaut hat sich grösstentheils abgelöst. Im Bereich des Gaumensegels ist die prima intentio in der grössten Ausdehnung gelungen. Doch hat die Gangraen einen kleinen Theil vom oberen Ende des rechten Spaltrandes des Gaumensegels mit zer-

stört. Die ersten Suturen werden entfernt, der durch Gangraen entstandene Defect täglich mit Tinct. myrrhae bestrichen.

11. Juli. Die letzten Suturen werden entfernt. Das Gaumensegel ist geheilt bis auf den erwähnten etwa 8<sup>'''</sup> langen Defect, dessen Ränder in guter Granulation begriffen sind. Bei dem am 4. August erfolgten Abgang der Pat. hatte sich der Defect erheblich verkleinert, und war beinahe vollständig benarbt.

Am 30. November 1859 trat das Mädchen wieder in die Anstalt ein. Der damals schon beabsichtigte Versuch, die Gaumenöffnung mittelst Ablösung des mucös - periostalen Gaumenüberzugs zu verschliessen, kam nicht zur Ausführung, weil das Mädchen, als zur Operation geschritten werden sollte, sich derselben hartnäckig widersetzte. Da später die Schwangerschaft des Mädchens constatirt wurde, musste sie wieder in ihre Heimath entlassen werden.

Am 8. Juni 1861 liess sich das Mädchen zum Verschluss der Gaumenöffnung in die Anstalt wieder aufnehmen. Das Loch ist 6<sup>'''</sup> lang, 4<sup>'''</sup> breit und bildet ein etwas unregelmässiges Oval, dessen grösster, unterer, fast quer gestellter Durchmesser dem oberen Theil des Gaumensegels angehört und sich mehr in die rechte Hälfte desselben hineinreckt, während der obere, regelmässig abgerundete Theil des Defects den Spalt in der Pars horizontalis ossis palatini bezeichnet.

Operation 10. Juni. Nachdem der Defectrand mit grosser Mühe und unter stetem Widerstande des nicht ganz zurechnungsfähigen Mädchens in der Ausdehnung von 1 $\frac{1}{2}$ ''' abgetragen, und dabei an der oberen und unteren Grenze der Oeffnung ein dreieckiges Stück der Gaumenschleimhaut und des Gaumensegels ausgeschnitten und die Oeffnung in eine regelmässige Ellipse verwandelt worden, deren Axe dem Längendurchmesser des Gaumens entsprach, führte ich in der Mitte zwischen Alveolarfortsatz und Defectrand,  $\frac{1}{2}$ '' von dem letzteren entfernt, die Seitenschnitte durch das Involucrum bis in den Knochen. Diese Schnitte verliefen nach Unten fast senkrecht bis gegen die Mitte der früheren Gaumensegelhälften, nach Oben und Vorn dagegen in mehr convergirender Richtung bis zum vorderen Ende der Processus palatini. Nachdem die ziemlich starke Blutung gestillt worden, verweigerte das stets tobende Mädchen die Fortsetzung der Operation, es sei denn, dass sie durch Chloroform betäubt werde. Die Pat. wurde demnach auf den Operationstisch gelagert, bis zur Anaesthesie chloroformirt, der Mund durch einen zwischen die Zahnreihen der linken Seite eingebrachtes Speculum weit geöffnet, und so die Operation vollendet, indem von den gedachten Einschnitten aus die Ablösung des mucös - periostalen Gaumenüberzugs vom Knochen mittelst Raspatorium und Elevatorium bewirkt wurde. Da die Pat. stets sehr bald aus der Narkose wieder erwachte, um sich dann der Opera-



tion mit grosser Kraftanstrengung zu widersetzen, und da der nicht ganz sistirten Blutung wegen das Chloroform mit Vorsicht angewendet werden musste, so war auch dieser Theil der Operation im höchsten Maasse beschwerlich. Dennoch gelang es, den Gaumenüberzug vollständig abzulösen und beweglich zu machen, und durch vier Seidennähte auf das Genaueste zu vereinigen.

11. Juni. Der Schlaf ist mässig gewesen, Wundschmerz nicht bedeutend, das Schlingen nicht erschwert. Die sehr widerspenstige Kranke ist zu ruhigem Verhalten kaum zu bewegen, wirft sich stets umher, trinkt mit grösster Hast u. s. w. Pulsfrequenz kaum erhöht. Nachblutung ist nicht erfolgt. Die Schwellung im Bereich des harten Gaumens ist bereits wahrzunehmen.

12. Juni. Bedeutende Schwellung des Periosts, oberer Theil des Gaumensegels etwas geröthet, und einige Schlingbeschwerden. Die Defectränder liegen sehr genau an einander, die Seiteneinschnitte sind im Bereich des harten Gaumens ganz ausgeglichen. Der rechtsseitige Wundrand, so weit er dem (bei der ersten Operation 1859 durch Gangraen theilweis zerstörten) oberen Theil des Velum angehört, sieht etwas missfarbig aus. Sechs Blutegel an den Hals.

13. Juni. Die Wunde fängt an zu eitern. Bestreichen mit Tinct. myrrhae.

20. Juni. Die Eiterung hat fast aufgehört. Die unterste Sutura hat durchgeschnitten und wird herausgenommen, ebenso die zunächst folgende.

30. Juni. Die beiden Nähte des vereinigten harten Gaumens liegen unverändert gut, und in ihrem Bereich ist die Heilung prima intentione gesichert. Dieselben werden daher herausgenommen.

Eine genaue Untersuchung ergibt nun Folgendes. Der Defect in der Pars horizontalis ossis palatini ist in seiner ganzen Ausdehnung verschlossen, an der Grenze zwischen dem hinteren Rande dieses Knochens und dem Gaumensegel ist eine haarfeine Oeffnung geblieben; sodann folgt nach Unten eine 1<sup>'''</sup> breite Narbenbrücke im Velum und unter derselben eine 3<sup>'''</sup> weite zweite Oeffnung im Gaumensegel. Die früher bestandene Oeffnung war also um etwas mehr als die Hälfte verschlossen worden.

Das Mädchen verlässt die Anstalt, um im Herbst zurückzukehren.

No. 5. Angeborener Mangel des linksseitigen Os intermaxillare. Verschluss des Defects durch die Uranoplastik. Heilung mit vollständiger Knochenneubildung.

Dorothea Lohse, 22 Jahre alt, ist mit linksseitig gespaltener Oberlippe und Mangel des linksseitigen Os intermaxillare geboren. Im Alter von drei Monaten wurde der Lippenspalt durch Operation geschlossen. Am 6. Juni

kam Patientin in die Anstalt, um wegen eines chronisch eutzündlichen Leidens des rechten Kniegelenks Hilfe zu suchen.

Ihr sonst in jeder Beziehung wohl gebildetes Gesicht berührt unangenehm durch eine ähnliche Formveränderung der Mund- und Nasengegend, wie man sie nach Heilung weiter Lippenspalten zurückbleiben sieht. Doch ist dieselbe von der nach Heilung einer linksseitigen Lippenspalte mit Gaumenspalte gewöhnlich zurückbleibenden Entstellung verschieden und, wie mir scheint, um Vieles unangenehmer. Die Nasenspitze hängt nach Vorn über und ruht fast auf der Oberlippe, weil das häutige Septum und, wie es scheint, auch die knorpelige Scheidewand der Nase in ihrer Entwicklung zurückgeblieben ist. Der linke Nasenflügel ist nicht in das Gesicht hinein breit ausgezogen, sondern klappt ebenfalls nach Vorn über, so dass die Contouren des linken Nasenlochs nicht sichtbar sind. Der frühere Spalt der Oberlippe wird durch eine sehr vollkommene, nach Unten mit einem tiefen Einkniff des Lippensaums endigende Narbe bezeichnet. Diese verläuft aber nicht wie bei linksseitiger Hasenscharte durch die linke Hälfte der Oberlippe bis an den Rand des Nasenlochs, sondern in der Mittellinie durch das Filtrum der Oberlippe, um am häutigen Septum zu endigen.

Der Alveolarfortsatz der linken Oberkieferhälfte zeigt in der Mitte, seinen beiden fehlenden Schneidezähnen entsprechend, einen dreieckigen Defect. Die Basis dieses Dreiecks sieht nach unten und ist 1" breit, die Spitze endigt an der Spina nasalis anterior. Der rechte Schenkel gehört dem Alveolarfortsatz der rechten Oberkieferhälfte an und schneidet mit dem Hals des ihr zugehörigen, mittleren Schneidezahnes scharf ab, der linke, etwas weniger regelmässige Schenkel liegt in einer Ebene mit dem Hals des linksseitigen Dens caninus. Die Länge der Defectränder beträgt etwas über 1". Die Zahnreihe der rechten Oberkieferhälfte ist vollständig, die Zähne sehr schön, kräftig entwickelt und normal gestellt. Der linken Oberkieferhälfte fehlen die beiden Schneidezähne und der etwas mangelhaft entwickelte Hundszahn derselben ist schräg gestellt, sieht mit seiner Spitze nach rechts, in den Defect hinein. Der harte und weiche Gaumen ist übrigens durchaus normal entwickelt. Es liegt hier also der seltene Fall von Mangel des linken Os intermaxillare vor.

Beim angeborenen Mangel beider Ossa intermaxillaria fehlt das Mittelstück des Alveolarfortsatzes im Bereich der vier Schneidezähne, das Mittelstück der Oberlippe, die ganze Nasenscheidewand mit dem Vomer, und das Gaumengewölbe ist in der Mittellinie weit gespalten. Die Nasenspitze liegt wie ein Hautlappen auf und vor dem Defect des Processus alveolaris. In unserem Fall befindet sich die Hasenschartennarbe zwar noch im Bereich des Filtrum, betrifft aber nur die linke Hälfte desselben. Die Nasenscheidewand ist mit dem Vomer vorhanden, aber doch so viel nach links und vorn,



in der Richtung des mangelnden Os intermaxillare abwärts gewichen, dass die Nasenspitze der Oberlippe genähert ist.

Operation, 6. Juli. Das fehlende Os intermaxillare war durch vier, aus Schleimhaut und Periost bestehende, auf den Defect zu transplantirende Lappen zu ersetzen, von denen die zwei vorderen aus dem mucös-periostalen Ueberzug der vorderen Fläche jedes Defectrandes, die zwei hinteren aus der Gaumenfläche derselben entnommen werden mussten. Zwei Schnitte trennten den Ueberzug der Defectränder bis in den Knochen. Raspatorium und Hebel, in diese Einschnitte eingesetzt, lösten den mucös-periostalen Ueberzug der Defectränder zuerst von der vorderen, sodann von der Gaumenfläche derselben ab. Zwei, den Defecträndern parallel verlaufende Schnitte, von denen der rechtsseitige zwischen Hunds- und äusserem Schneidezahn der rechten Oberkieferhälfte, der linksseitige zwischen erstem und zweitem Backzahn der linken Oberkieferhälfte begann, stiegen, in stets gleichbleibender Entfernung von den Spalträndern, gegen Spina nasalis in die Höhe und umschrieben die vorderen Ersatzlappen; zwei andere, den beiden ersten gegenüberstehende und in derselben Richtung verlaufende Schnitte umschrieben die beiden hinteren, aus der Gaumenfläche zu bildenden Ersatzlappen. Zwei horizontale Schnitte an jeder Seite trennten den Ueberzug des Alveolarfortsatzes, dicht oberhalb des Halses der erwähnten Zähne, an der vorderen und hinteren Fläche vom Zahnfleisch ab, und bezeichneten den unteren Rand der vier abzulösenden Lappen. Die so entstandenen zwei vorderen und zwei hinteren Lappen wurden mit Sorgfalt vom Knochen abgehoben, nach der Mittellinie des Defects gegen einander verschoben, und hier durch vier Knotennähte vereinigt. Zwei dieser Nähte, von vorn nach hinten durch die inneren Ränder der vier Lappen geführt, vereinigten diese in der Längsrichtung des Defects, zwei andere vereinigten die unteren freien Ränder des vorderen und hinteren Ersatzlappens jeder Seite mit einander, und schlossen die Basis des Defectdreiecks. Diese kleine, aber sehr mühsame Operation wurde bei liegender Stellung auf dem Operationstisch und in der Chloroformnarcose ausgeführt. Der Versuch, zwei Schneidezähne zwischen den vereinigten Ersatzlappen in den Defect einzufügen\*), musste aufgegeben werden, weil die Befestigung derselben bei der schrägen Stellung des linken Hundszahns nicht gelingen wollte.

\*) Wir wurden dazu veranlasst durch Versuche, welche der Assistenzarzt der Klinik, Herr Dr. A. Mitscherlich, seit mehreren Monaten gemacht hat, gesunde entsprechende Zähne in die Alveolen der frisch extrahirten, schadhafte einzuheilen. Ohne der hoffentlich bald zu erwartenden Veröffentlichung dieser Versuche vorzugreifen, darf ich nur bemerken, dass Herr M. ein junges Mädchen vorgeführt hat, welchem er den schadhafte linksseitigen Hundszahn extrahirt und an dessen Stelle den gesunden, vorher

Am Tage nach der Operation war eine bedeutende Schwellung der transplantierten Periostlappen eingetreten, und der Defect erschien nicht nur vollkommen ausgefüllt, sondern von dem unteren Rande der vereinigten Ersatzlappen sogar überragt. Störungen des Allgemeinbefindens traten nicht ein. Es wurde nur flüssige Nahrung gestattet und die Nähte liegen gelassen, bis sie durchschnitten oder durchzuschneiden drohten (am 8—12 Tage).

Die zu Anfang August vorgenommene Untersuchung ergibt Folgendes: Der dreieckige Defect ist vollkommen ausgefüllt, als wenn der Alveolarfortsatz vorhanden wäre und nur die beiden Schneidezähne fehlten. Der untere Rand dieses neu gebildeten Os intermaxillare zeigt in der Mitte, im Bereich der Vereinigungslinie der vier Ersatzlappen, einen kleinen spaltförmigen Einkniff. Senkt man eine starke, scharf geschliffene Acupuncturnadel in den ausgefüllten Defect ein, so stösst man überall auf Knochen-substanz, welche zum Theil der Nadel kräftigen Widerstand leistet, zum Theil dieselbe wie in einen porösen Knochen eindringen lässt.

---

sorgfältig macerirten ersten Backzahn (da ein ganz passender Hundszahn nicht zur Hand war) einer Leiche eingefügt hatte. Der parasitische Zahn sass seit 8 Wochen vollkommen fest und leistete, nach Versicherung der Eigenthümerin, dieselben Dienste wie die übrigen Zähne.

Ein in diesem Frühjahr von mir gemachter Versuch, nach einer totalen subperiostalen Extraction des Unterkiefers, zwischen den durch Nähte vereinigten Periostlappen des Alveolarfortsatzes Zähne einzufügen, misslang, weil dieselben durch die nachfolgende Eiterung ausgestossen wurden.



## Erklärung der Tafeln.

**Tafel VI.** zeigt die Narbenbildung an dem geheilten Gaumen des Kranken No. 1. sechzehn Tage nach der Operation. Nach Innen von der linksseitigen Zahnreihe erscheint der Seiteneinschnitt als rinnenförmige Narbe.

**Tafel VII.** Totale linksseitige Gaumenspalte der in der Krankheitsgeschichte No. 2. geschilderten Kranken.

**Tafel VIII.** Geheiltes Palatum durum derselben Kranken 3 Wochen nach der ersten Operation.

**Tafel IX.** Doppelseitige Spaltung des harten Gaumens bis an die Ossa intermaxillaria. Krankheitsgeschichte No. 3.

**Tafel X.** Instrumente zur Uranoplastik (die Figuren 1., und 3.—5. sind in ganzer, die Figuren 2. und 2. *b* in halber Grösse dargestellt).

Fig. 1. Hakenförmig gebogenes Raspatorium; dessen Profil-Ansicht in Fig. 1a.

Fig. 2. Nadelwerkzeug zur Anlegung der Suturen. *a* Handgriff des Instruments; *b* Stiel der Nadel; *c* Scheibe, durch deren Vorschieben die hakenförmig gebogene Urfeder aus dem Einschnitt der Nadel hervorgeedrängt ist.

Fig. 2a. Nadelspitze bei zurückgeschnellter Feder. \* Einschnitt der Nadel.

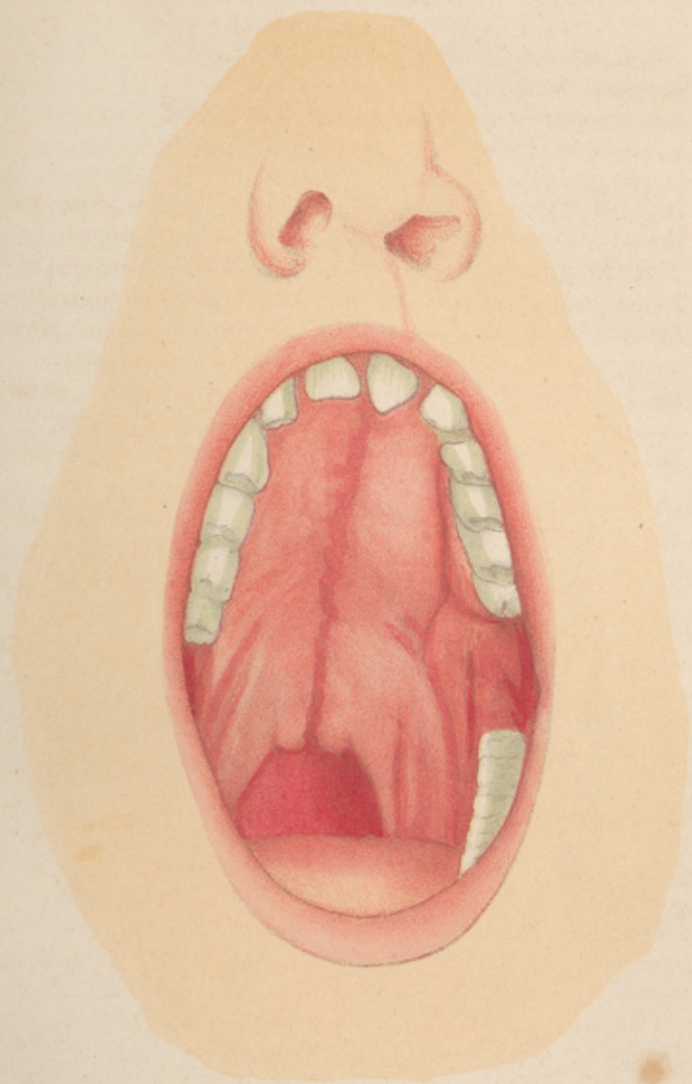
Fig. 2b. Fadenträger; ein Führungsstäbchen mit dem darüber gehängten Faden.

Fig. 3., 4., 5. Elevatorien von verschiedener Stärke und Biegung; die Profilansicht jedes derselben mit *a* bezeichnet.

Erklärung der Tabelle

Gedruckt bei Julius Sittenfeld in Berlin.

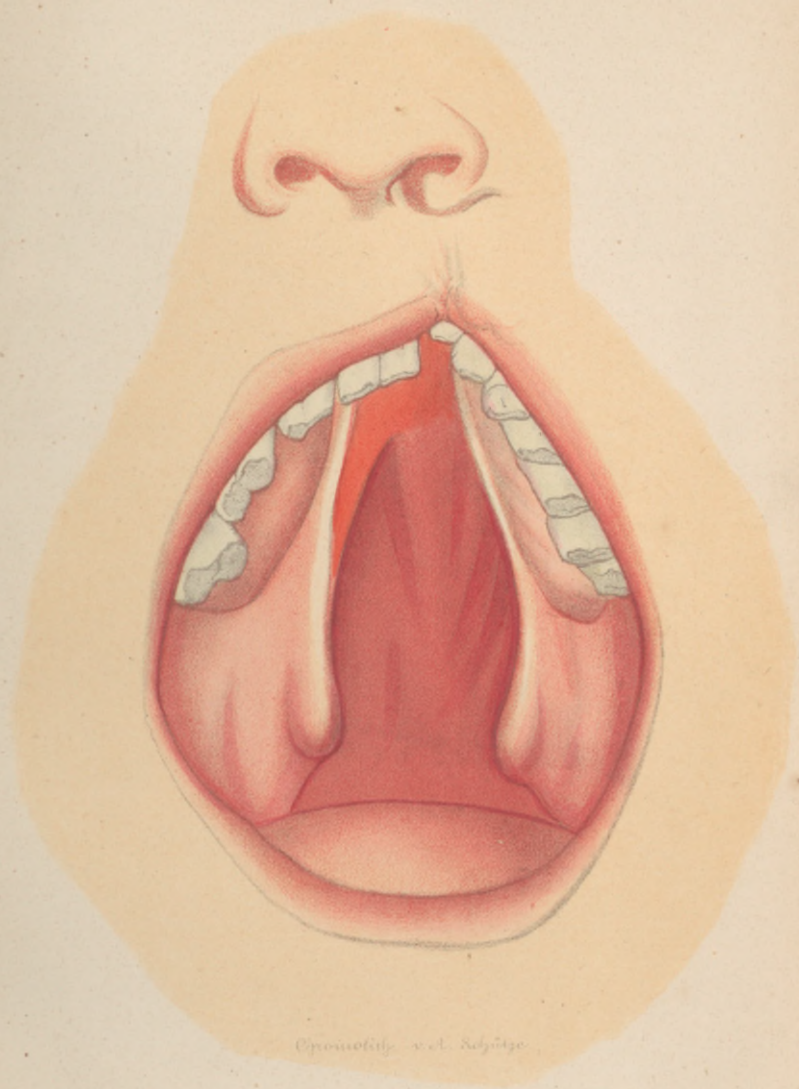




*Dissectio oris et pharyngis*



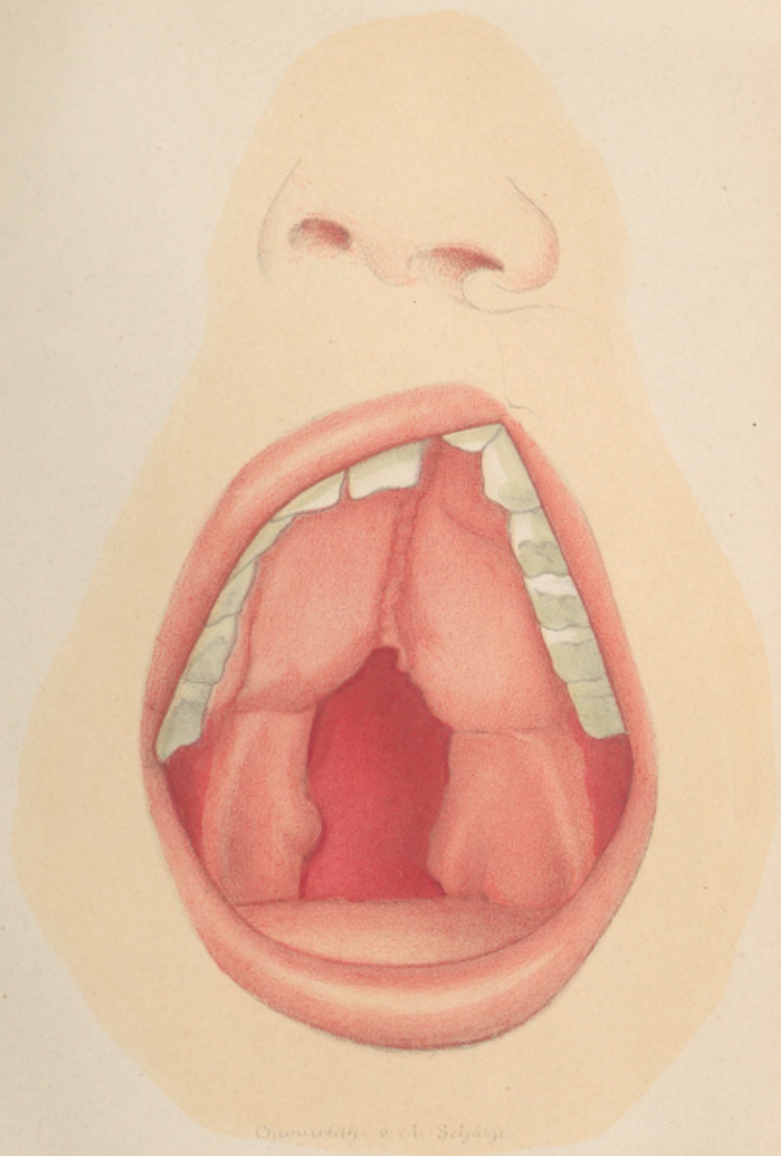




Oromolity v. A. Schütze



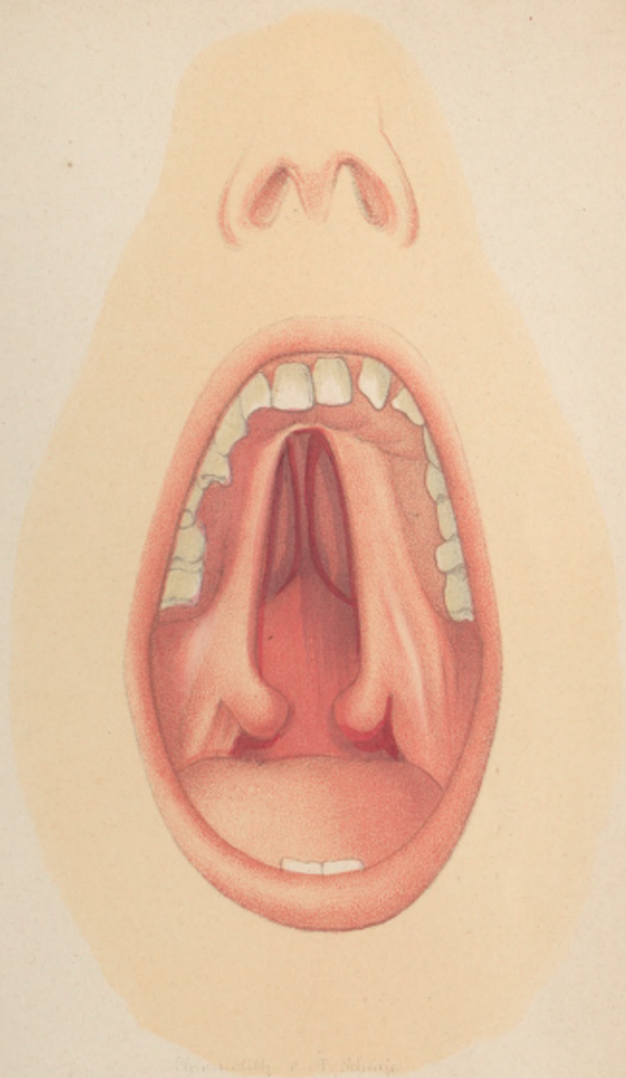




Chromolith. v. d. Schätze.











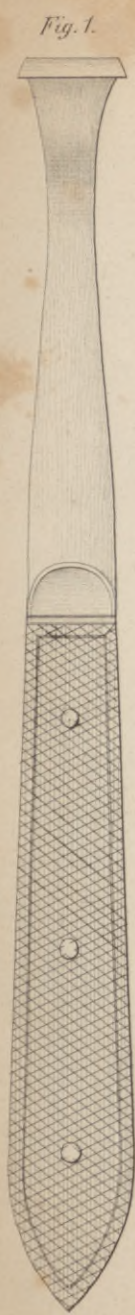


Fig. 1.



Fig. 1<sup>a</sup>

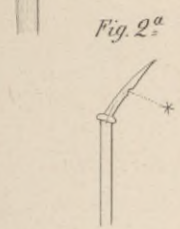


Fig. 2<sup>a</sup>

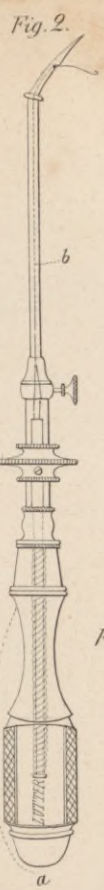

Fig. 2.




Fig. 2<sup>b</sup>

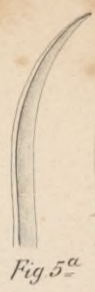

Fig. 5<sup>a</sup>



Fig. 3<sup>a</sup>


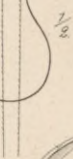



Fig. 3.

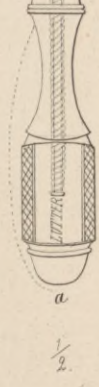

Fig. 4.



1/2

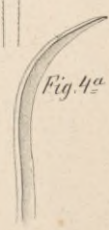


Fig. 4<sup>a</sup>

